SUPLEMENTO ESPECIAL – ABRIL 2019 – ISSN: 2179-9482

V&Z EM MINAS

REVISTA VETERINÁRIA E ZOOTECNIA EM MINAS

Belo Horizonte, 25 a 27 de abril de 2019

IX SIMPÓSIO INTERNACIONAL DO CAVALO ATLETA

XIV FÓRUM DE GASTROENTEROLOGIA EQUINA

IX SIMPÓSIO INTERNACIONAL DO CAVALO ATLETA
XIV FÓRUM DE GASTROENTEROLOGIA

25 a 27 de abril de 2019
Centro de Atividades Didáticas 2 (CAD 2) – UFMG
Av. Antônio Carlos – Pampulha 6627 Belo Horizonte - MG

Palestrantes Internacionais

Dr. Alan Nixon,
BVSc, MS
Cornell University



Dra. Sally DeNotta
DVM, PhD
University of Florida



Dra. Colette Elmas,
MV, DVSc, ACVS e
ECVS

Dr. Stephen O'Grady,
DVM, MRCVS
Virginia Therapeutic
Farriery

Palestrantes Nacionais

Dr. Alexandre Algusto de O. Gobesso
Dra. Andressa Silveira
Dr. Armando de Mattos Carvalho
Dr. Armen Thomasssian
Dra. Brunna Patrícia Almeida da Fonseca
Dr. Cahuê Francisco Rosa Paz
Dr. Carlos A. Araujo Valadão
Dr. Carlos Veiga
Dr. Delphim da Graça Macoris
Dr. Diogo Gonzaga Jayme
Mv. Esp. Eider Leandro
Dra. Érica Azevedo Costa
Dr. Eutálio Luiz Mariani Pimenta
Dr. Geraldo Eleno Silveira Alves
Dr. José Ribeiro Dantas Filho
Dr. Maria Amélia F. Figueiredo
Dr. Maurício José Bittar
Dr. Pedro Vicente Michelotto Jr.
Dr. Pierre Barnabé Escodro
Dr. Rafael Resende Faleiros
Dra. Raffaella Teixerira
Dr. Rodrigo Norberto Pereira
Dr. Rodrigo Romero Correa
Dr. Vinicius Silveira Raposo

Patrocinadores

Realização

Mais informações no site: www.simcav.com.br

EDITORIAL

Por meio de seu Programa de Educação Continuada, o CRMV-MG vem promovendo contínua atualização dos colegas médicos veterinários e zootecnistas, possibilitando que todos possam ter acesso às informações técnicas mais recentes sobre sua profissão e permitindo melhor atuação nos mais diferentes campos de atividades.

Dentro dessa filosofia de trabalho, o conselho tem constantemente apoiado à realização do SIMPÓSIO INTERNACIONAL DO CAVALO ATLETA (SIMCAV), que nesse ano de 2019 já se encontra em sua 9ª Edição. Trata-se de um evento de alto impacto na área de Medicina Equina, tradicionalmente promovido pelo Grupo de Pesquisa EQUINOVA, sediado na Escola de Veterinária da UFMG.

O êxito dessa, e de todas as outras edições anteriores, em reunir um grande número de profissionais, demonstra a relevância do SIMCAV para o Agronegócio Cavalo não só em Minas Gerais, como em todo o país.

Ao editar e publicar os anais do IX SIMCAV, em Suplemento Especial da Revista V&Z em Minas, o CRMV-MG cumpre o seu papel de participação ativa no processo de aperfeiçoamento dos profissionais da Medicina Veterinária e da Zootecnia.

Parabenizamos a Comissão Organizadora do IX SIMCAV e a todos os colegas participantes pelo sucesso dessa iniciativa.

Atenciosamente,

Diretoria do CRMV-MG

EXPEDIENTE

Conselho Regional de Medicina Veterinária do Estado de Minas Gerais
Sede: Rua Platina, 189 - Prado - Belo Horizonte - MG
CEP: 30411-131 - PABX: (31) 3311.4100
E-mail: contato@crmvmg.org.br

Presidente
Dr. Bruno Divino Rocha - CRMV-MG Nº 7002

Vice-presidente
Dr. João Ricardo Albanez - CRMV-MG Nº 0376/Z

Secretária-Geral
Dra. Myrian Kátia Iser Teixeira - CRMV-MG nº 4674

Tesoureiro
Dr. Rubens Antônio Carneiro - CRMV-MG nº 1712

Conselheiros Efetivos
Dr. Affonso Lopes de Aguiar Júnior - CRMV-MG nº 2652
Dra. Ana Liz Ferreira Bastos - CRMV-MG nº 5200
Dra. Aracelle Elisane Alves - CRMV-MG nº 6874
Dr. Guilherme Costa Negro Dias - CRMV-MG nº 8840
Dr. José Carlos Pontello - CRMV-MG nº 1558
Dr. Rodrigo Afonso Leitão - CRMV-MG nº 833/Z

Conselheiros Suplentes
Dr. Antônio Carlos Lacreta Júnior - CRMV-MG nº 11288
Dr. Frederico Pacheco Neves - CRMV-MG nº 5033
Dra. Lilian Mara Borges Jacinto - CRMV-MG nº 1489/Z
Dr. Marden Donizzete de Souza - CRMV-MG nº 2580
Dr. Renato Linhares Sampaio - CRMV-MG nº 7676
Dr. Willian Delecrodi Gomes - CRMV-MG nº 10933

Superintendente Executivo
Joaquim Paranhos Amâncio

Unidade Regional do Norte de Minas
Delegada: Silene Maria Prates Barreto

Unidade Regional do Noroeste de Minas
Delegado: Dr. Antônio Marcos de Freitas Monteiro

Unidade Regional do Sudoeste de Minas
Delegado: Edson Figueiredo da Costa
Unidade Regional do Sul de Minas
Delegado: Mardem Donizetti

Unidade Regional do Triângulo Mineiro
Delegada: Sueli Cristina de Almeida

Unidade Regional do Vale do Aço
Delegado: Rômulo Edgard Silveira do Nascimento

Unidade Regional do Vale do Mucuri
Delegada: Cristiane Almeida

Unidade Regional da Zona da Mata
Delegado: Marion Ferreira Gomes

Assessor de Comunicação
Alisson Inácio Pereira - Mtb n° 21.134/MG

Estagiários
Luiz Gustavo Aguiar e Marcelo Teixeira

FICHA TÉCNICA

IX SIMPÓSIO INTERNACIONAL DO CAVALO ATLETA

XIV FÓRUM DE GASTROENTEROLOGIA EQUINA

Belo Horizonte, 25 a 27 de abril de 2019

Realização:

Departamento de Clínica e Cirurgia Veterinárias – Escola de Veterinária – UFMG

Grupo de Estudo em Gastroenterologia Equina

Núcleo de pesquisa e inovação para o desenvolvimento do agronegócio cavalo (EQUINOVA)

Coordenação Docente:

Prof. Rafael Resende Faleiros (UFMG)

Prof. Geraldo Eleno Silveira Alves (UFMG)

Profa. Andressa Batista da Silveira Xavier (UFMG)

Prof. Armando de Mattos Carvalho (UFMG)

Coordenação Discente:

Antônio Catunda Pinho Neto (UFMG)

Bruno Dondoni Malacarne (UFMG)

Isabella Caixeta Winter (UFMG)

Jéssica Fontana Magalhães (UFMG)

Jorge Tiburcio Barbosa de Lima (UFMG)

Letícia de Oliveira Cota (UFMG)

Mayara Gomes Correa (UFMG)

Comissão Científica:

Profa. Andressa Batista da Silveira Xavier (UFMG)

Prof. Armando de Mattos Carvalho (UFMG)

Profa. Brunna Patrícia Almeida da Fonseca (UFV)

Prof. Diego José Zanzarini Delfiol (UFU)

Prof. João Henrique Perotta (UFPR)

Profa. Maria Amélia Fernandes Figueiredo (UESC)

Profa. Maristela de Cassia Seudo Lopes (UFBA)

Profa. Paula Alessandra Di Filippo (UENF)

Prof. Paulo Aléscio Canola (UNESP Jaboticabal)

Prof. Rafael Resende Faleiros (UFMG)

Prof. Vinícius Silveira Raposo (IFMG Bambuí)

Comissão de Apoio:

Amanda Paraguassú, Amanda Souza, Anaís Benitez, Camilla Rodrigues, Déborah Silva, Fabíola Farinelli, Iara Melo, Isabella Silva, Isabelle Fonseca, Jéssica Oliveira, João Vitor Alves, Júlia Guedes, Julia Heringer, Júlia Peixoto, Larissa Garzedim, Lívia Valle, Lucas Dias, Maria Luiza Kneipp, Marina Cavalcante, Marina Cunha, Melina Abrantes, Thayná Amorim.

Comissão Editorial:

Armando de Mattos Carvalho (UFMG), Rafael Resende Faleiros (UFMG), Isabella Caixeta Winter (UFMG) e Jorge Tiburcio Barbosa de Lima (UFMG).

APRESENTAÇÃO

Prezados Participantes,

É com o entusiasmo renovado que lhes apresentamos os Anais dessa 9ª edição do **Simpósio Internacional do Cavalo Atleta – SIMCAV 2019**. Esse ano, além de um número recorde de trabalhos científicos submetidos, tivemos a grata satisfação de abrigar junto ao nosso evento o **XIV Fórum de Gastroenterologia Equina**. Este Fórum é de grande tradição na Medicina Veterinária brasileira e promove discussões sobre as melhores condutas profissionais, com a participação dos mais experimentes e renomados veterinários e zootecnistas na área.

O SIMCAV é uma iniciativa do Grupo de Pesquisa **EQUINOVA UFMG**, que visa congregar médicos veterinários e zootecnistas de dentro e fora o país, trazendo para Minas Gerais o que existe de mais atual na nutrição, no manejo e na prevenção e tratamento das enfermidades e traumas dos equinos. Além de ser importante atividade de extensão e educação continuada, tem marcado componente científico, ao apresentar e premiar trabalhos de pesquisa e relatos de casos produzidos em instituições públicas e privadas de todas regiões brasileiras e de outros países da América Latina.

Adicionalmente promove interação e contribuição com a iniciativa privada, criando um ambiente de oportunidades de negócios que envolve profissionais e fornecedores de produtos e serviços. Mas que também aproxima universidades de empresas que necessitam de colaboração para desenvolvimento e testes de novos produtos. Cria-se assim, nos dias do evento, uma atmosfera extremamente dinâmica e motivadora, que promove reciclagem profissional, divulgação científica e interação profícua e benéfica entre meio acadêmico, empresários e profissionais.

O Grupo de Pesquisa EQUINOVA agradece ao CRMV-MG na pessoa de seu Presidente Med. Vet. Bruno Divino, pelo constante apoio, bem como a todos participantes, parceiros da iniciativa privada, prestadores de serviços, fornecedores, dirigentes, discentes de graduação e pós-graduação das comissões de organização e apoio e a todos que, direta e indiretamente, fizeram esta edição acontecer com tanto êxito.

Profa. Andressa Batista da Silveira Xavier

Prof. Armando de Mattos Carvalho

Prof. Geraldo Eleno Silveira Alves (Presidente de Honra)

Prof. Rafael Resende Faleiros

SUMÁRIO

RESUMOS E RELATOS EXPANDIDOS

- **CLÍNICA E CIRURGIA**

ACIDENTE BOTRÓPICO FATAL EM TRÊS EQUINOS NO DISTRITO FEDERAL.....16

ACIDENTE POR APITOXINA EM UM EQUÍDEO DE TRAÇÃO NA CIDADE DE MACEIÓ: DIFICULDADES TERAPÊUTICAS ASSOCIADAS A TUTORIA 19

ADAPTAÇÃO DA TÉCNICA RADIOGRÁFICA ABDOMINAL E ESCORE DE QUANTIFICAÇÃO DA SABLOSE EM EQUINOS 22

AFASTAMENTO ENTRE FALANGE DISTAL E ESTOJO CÓRNEO EM ÉGUAS CAMPOLINA COM OBESIDADE 25

AVALIAÇÃO DO MANEJO NUTRICIONAL E SANITÁRIO DE EQUÍDEOS DE TRAÇÃO DA CIDADE DE VIÇOSA – AL.....28

BIOCOMPATIBILIDADE E BIODEGRADABILIDADE DA BLENDA POLI(ÁCIDO LÁTICO)/POLI(ε-CAPROLACTONA) IMPLANTADA EM EQUINOS 31

CARCINOMA DE CÉLULAS ESCAMOSAS EM EQUINO - RELATO DE CASO 34

CEGUEIRA NOTURNA CONGÊNITA EM POTROS MANGALARGA MARCHADOR NÃO ASSOCIADA AO COMPLEXO DO LEOPARDO 37

COLOSTOMIA EM LOOP PARA TRATAMENTO CIRÚRGICO EM POTRO COM RUPTURA RETAL – RELATO DE CASO.....40

COMPACTAÇÃO GÁSTRICA EM NEONATO COM 48 HORAS DE VIDA 43

CONCENTRAÇÃO SÉRICA DE GLICOSE E TRIGLICÉRIDES DE EQUINOS HOSPITALIZADOS COM AFECÇÕES CLÍNICAS – RESULTADOS PRELIMINARES 46

DESENVOLVIMENTO DE UMA NOVA APRESENTAÇÂO DE PLASMA HIPERIMUNE PARA EQUINOS.....49

DESMITE DO LIGAMENTO SUSPENSOR DO BOLETO TRATADO COM PLASMA RICO EM PLAQUETAS EM CAVALO DE TRÊS TAMBORES – RELATO DE CASO.....52

DISLIPIDEMIA ASSOCIADA À COLITE POR CLOSTRIDIUM DIFFICILE EM UM POTRO MANGALARGA MARCHADOR 55

DIVERTÍCULO DE MECKEL EM EQUINO: RELATO DE CASO 58

DIVERTÍCULO DE MECKEL EM POTRA: RELATO DE CASO.....61

EFEITO DA SOLUÇÃO ALCALINIZANTE NA MICROBIOTA CECAL DE EQUINOS APÓS SOBRECARGA DE AMIDO 63

EFEITO DA VERMIFUGAÇÃO SOBRE O DESENVOLVIMENTO CORPORAL DE POTROS DA RAÇA MANGALARGA MARCHADOR 66

EFFECTS OF ENTERAL ELECTROLYTIC SOLUTIONS OF MAINTENANCE IN FOALS ADMINISTERED BY NASOGASTRIC IN CONTINUOUS FLOW 69

ENCARCERAMENTO DE INTESTINO DELGADO EM FORAME EPIPLOICO: RELATO DE CASO 72

EPIDEMIOLOGIA DA SÍNDROME CÓLICA EQUINA AO LONGO DE 15 ANOS DE ATENDIMENTO NO HOSPITAL VETERINÁRIO “DR. HALIM ATIQUE” 75

SUMÁRIO

ESTUDO RETROSPECTIVO DA UTILIZAÇÃO DE CATETER CENTRAL VENOSO E EPIDURAL EM EQUINOS INTERNADOS NO SETOR DE CIRURGIA DE GRANDES ANIMAIS DA EV-UFMG NOS ANOS DE 2017 A 2018 78

ESTUDO RETROSPECTIVO DAS INFECÇÕES SINOVIAIS EQUINAS ATENDIDAS NO SETOR DE CIRURGIA DE GRANDES ANIMAIS DA EV-UFMG NOS ANOS DE 2017 E 2018 81

EXPRESSÕES FACIAIS NÃO SÃO CAPAZES DE DETECTAR DOR EM PROCESSOS INFLAMATÓRIOS LOCALIZADOS EM EQUINOS 84

EXUNGULAÇÃO TRAUMÁTICA EM EQUINO ADULTO 87

FALECTOMIA TOTAL E URETROSTOMIA CAUDAL EM EQUINO - RELATO DE CASO 90

FERRAGEAMENTO TERAPÊUTICO NA LAMINITE CRÔNICA – RELATO DE CASOS 93

FOTOSSENSIBILIZAÇÃO PRIMÁRIA POR *FROELICHIA HUMBOLDTIANA* EM EQUINO NO OESTE DA BAHIA 96

FRATURA IDIOPÁTICA SAGITAL DE DENTE 209 – RELATO DE CASO 99

GLICOSE E TRIGLICÉRIDES DE EQUINOS INTERNADOS PARA PROCEDIMENTOS CIRÚRGICOS NÃO EMERGENCIAIS 102

HABRONEMOSE SISTÊMICA EM EQUINO: RELATO DE CASO 105

HEMANGIOSSARCOMA EM TERCEIRA PÁLPEBRA EM EQUINO: RELATO DE CASO 108

HÉRNIA INGUINO ESCROTAL ASSOCIADA À TORÇÃO DO CORDÃO ESPERMÁTICO EM GARANHÃO QUARTO DE MILHA 111

HERNIORRAFIA PARA CORREÇÃO DE HÉRNIA INGUINAL CONGÊNITA EM POTRO MANGALARGA MARCHADOR – RELATO DE CASO 114

IDENTIFICAÇÃO DA MICROBIOTA FECAL DE EQUINOS APÓS SOBRECARGA DE AMIDO 117

IMPORTÂNCIA DO EXAME ORAL E GASTROSCOPIA NA SÍNDROME DE PERDA DE PESO CRÔNICA EM UM EQUINO 120

INTUSSUSCEPÇÃO DE JEJUNO EM MUAR 123

MEGAESÔFAGO EM POTRO – RELATO DE CASO 126

MIONECROSE E ENFISEMA SUBCUTÂNEO APÓS APLICAÇÃO DE AINE EM EQUINO – RELATO DE CASO 129

OBSTRUÇÃO ESOFÁGICA SEGUIDA DE PERFURAÇÃO E ABSCESSO PERIESOFÁGICO EM EQUINO 132

PARALISIA PERIÓDICA HIPERCALÊMICA EM UM CAVALO: RELATO DE CASO 135

PARÂMETROS FISIOLÓGICOS EM EQUINOS PUROS E MESTIÇOS DA RAÇA QUARTO DE MILHA UTILIZADOS EM VAQUEJADA 138

PERDA DE PESO CRÔNICA ASSOCIADA A ALTERAÇÕES OCLUSAIS E ARTROPATIA DA ARTICULAÇÃO TEMPOROMANDIBULAR EM EQUINO - RELATO DE CASO 141

PERFIL BIOQUÍMICO DE EQUINOS SUBMETIDOS AO USO PROLONGADO DE MELOXICAM 144

PERINEOPLASTIA EM ÉGUA QUARTO DE MILHA: RELATO DE CASO 147

PLEUROPNEUMONIA EQUINA: RELATO DE CASO 150

SUMÁRIO

PRIMEIRO RELATO DE UROLITÍASE EM MUAR NO BRASIL....153

RESULTADOS PRELIMINARES DA ANÁLISE BIOMECÂNICA DO CASCO DE EQUINOS....156

RUPTURA GÁSTRICA PRIMÁRIA EM 19 EQUINOS....159

SECONDARY ABSOLUT ERYTHROCYTOSIS IN FOAL: CASE REPORT....162

SÍNDROME CÓLICA INDUZIDA POR ABSCESSO INTRA-ABDOMINAL....165

SÍNDROME DO AFUNDAMENTO FATAL EM CINCO EQUINOS COM LAMINITE GRAU IV....168

SUCESSO TERAPÊUTICO NO TRATAMENTO DA EVISCERAÇÃO EM ÉGUA PRENHE....171

SUSPEITA DE ESPOROTRICOSE EM ÉGUA GESTANTE E COM POTRO AO PÉ: RELATO DE CASO....174

TRANSITION PERIOD CAUSING METABOLIC AND BODY CONDITION ALTERATIONS IN MARES....177

TRANSPLACENTAL TRANSMISSION OF *BABESIA CABALLI* AND *THEILERIA EQUI* IN A NEWBORN FOAL: CASE REPORT....180

TRATAMENTO CIRÚRGICO DE DEFORMIDADE FLEXURAL CONGÊNITA UNILATERAL DO APARATO RECÍPROCO DO MEMBRO PÉLVICO EM POTRO MANGALARGA MARCHADOR....183

TRATAMENTO CIRÚRGICO E FISIOTERÁPICO DE SÍNDROME DO LIGAMENTO ANULAR PALMAR EM CAVALO MANGALARGA MARCHADOR....186

TRATAMENTO CLÍNICO DE PITIOSE CUTÂNEA EM POTRA NO NORTE DE MINAS GERAIS – RELATO DE CASO....189

USE OF ENTERAL FLUID THERAPY ASSOCIATED WITH INTRAVENOUS AIDING THE TREATMENT OF EQUINE COLITIS: CASE REPORT....192

USO DA ULTRASSONOGRAFIA NO DIAGNÓSTICO DE INTUSSUSCEPÇÃO CECO-CÓLICA EM EQUINO: RELATO DE CASO....195

UTILIZAÇÃO DE BABOSA (*ALOE VERA*) NO TRATAMENTO DE FERIDAS LACERANTES EM EQUINO....198

- **FISIOLOGIA DO EXERCÍCIO**

AVALIAÇÃO DAS CONCENTRAÇÕES SANGUÍNEAS DE GLICOSE E LACTATO EM EQUINOS ANTES E IMEDIATAMENTE APÓS AS ATIVIDADES EQUESTRES DE VAQUEJADA....201

AVALIAÇÃO DO COMPRIMENTO DE SELAS AUSTRALIANAS RELACIONADO AO COMPRIMENTO DE DORSO DOS CAVALOS DA RAÇA MANGALARGA MARCHADOR....204

CINEMÁTICA DAS VARIAÇÕES REUNIDA, MÉDIA E ALONGADA DA MARCHA PICADA DE EQUINOS DA RAÇA MANGALARGA MARCHADOR....207

CONCENTRAÇÕES DE CREATINOQUINASE, ASPARTATO AMINOTRANSFERASE E LACTATO DESIDROGENASE EM EQUINOS EM EXERCÍCIO RECEBENDO DIFERENTES FONTES MINERAIS COM OU SEM VITAMINAS....210

EFEITO DA UTILIZAÇÃO DE DIFERENTES FONTES MINEIRAIS COM OU SEM VITAMINAS SOBRE GLICEMIA E LACTATEMIA EM EQUINOS SUBMETIDOS À ATIVIDADE AERÓBIA DE MÉDIA INTENSIDADE....213

SUMÁRIO

FREQUÊNCIA CARDÍACA E LACTATO SANGUÍNEO DE COMPETIDORES DA CORRIDA DE ENDURO DE CAVALOS MARAJOARA: ESTUDO PRELIMINAR 216

MARCHAS REUNIDA, MÉDIA E ALONGADA: EFEITO NA CINEMÁTICA DA MARCHA BATIDA DE EQUINOS DA RAÇA MANGALARGA MARCHADOR 219

PROTOCOLOS DE PROVA DE MARCHA COM EXERCÍCIOS DE AQUECIMENTO E/OU DESAQUECIMENTO E/OU ALONGAMENTOS NO DESEMPENHO DE EQUINOS MANGALARGA MARCHADOR 222

RESPOSTA CARDÍACA DE UM CAVALO CRIOULO COLOMBIANO AO EXERCÍCIO EM PISCINA: RELATO DE CASO 225

TREINAMENTO DE CAVALOS DE SALTO EM ESTEIRA EM PLANO INCLINADO 228

- **NUTRIÇÃO**

ACEITABILIDADE DE SUPLEMENTO CONTENDO AMINOÁCIDOS, *CITRUS SINENSIS* E MINERAIS PARA POTROS QUARTO DE MILHA 231

ACEITABILIDADE E COMPORTAMENTO ALIMENTAR DE EQUINOS COM INCLUSÃO DE GLICERINA BRUTA NA DIETA 234

ALTERAÇÕES NO PERFIL LIPÍDICO DE PÔNEIS ALIMENTADOS COM DIETAS PROCESSADAS E COMPOSTAS POR DIFERENTES FONTES DE FIBRA 237

AVALIAÇÃO DA SUPLEMENTAÇÃO COM LEVEDURA VIVA SOBRE A CONCENTRAÇÃO DE IgG COLOSTRAL E SÉRICO DE ÉGUAS GESTANTES E POTROS 240

COMPORTAMENTO INGESTIVO DE EQUINOS ALIMENTADOS COM CONCENTRADO EXTRUSADO CONTENDO CASCA DE SOJA OU POLPA DE BETERRABA 243

CONCENTRAÇÕES SÉRICAS DE CÁLCIO, FÓSFORO E FOSFATASE ALCALINA EM POTROS DESMAMADOS ALIMENTADOS COM CAPIM ELEFANTE (*PENNISETUM PURPUREUM*) E DIFERENTES RELAÇÕES DE CA:P 246

DENSIDADE APARENTE DE CONCENTRADOS EXTRUSADOS COM CASCA DE SOJA DESTINADOS A ALIMENTAÇÃO DE EQUINOS 249

EFEITO DA INCLUSÃO DE GLICERINA BRUTA NA DIETA DE EQUINOS SOBRE OS PARÂMETROS FERMENTATIVOS FECAIS 252

EFEITO DA VERMIFUGAÇÃO DE POTROS DA RAÇA MANGALARGA MARCHADOR SOBRE O CONSUMO DE MATÉRIA SECA E DIGESTIBILIDADE APARENTE DOS NUTRIENTES DA DIETA 255

EFEITOS DE MINERAIS ORGÂNICOS E INORGÂNICOS COM E SEM SUPLEMENTO VITAMÍNICO SOBRE A TAXA DE SUDAÇÃO DE EQUINOS EM EXERCÍCIO AERÓBICO 258

IMPACTO DA SUPLEMENTAÇÃO COM LEVEDURA VIVA SOBRE A QUALIDADE DO COLOSTRO E LEITE DE ÉGUAS 261

ÍNDICE DE SOLUBILIDADE E DE ABSORÇÃO DE ÁGUA DE CONCENTRADOS EXTRUSADOS COM CASCA DE SOJA DESTINADA A ALIMENTAÇÃO DE EQUINOS 264

INFLUÊNCIA DE DIFERENTES FONTES MINERAIS COM OU SEM VITAMINAS SOBRE A FREQUÊNCIA CARDÍACA DE EQUINOS EM EXERCÍCIO AERÓBIO 267

MINERALOGRAMA CAPILAR DE EQUINOS RECEBENDO DIETA COM DIFERENTES FONTES MINERAIS COM OU SEM INCLUSÃO DE VITAMINAS 270

SUMÁRIO

RESPOSTA GLICÊMICA EM EQUINOS ALIMENTADOS COM CONCENTRADOS EXTRUSADOS CONTENDO CASCA DE SOJA OU POLPA DE BETERRABA 273

SUPLEMENTAÇÃO COM LEVEDURA VIVA PODE MELHORAR A IMUNIDADE CELULAR DO COLOSTRO DE ÉGUAS.....276

- **REPRODUÇÃO**

INDUÇÃO DE LACTAÇÃO EM ÉGUA – RELATO DE CASO 279

RESUMOS E RELATOS SIMPLES

- **CLÍNICA E CIRURGIA**

A OZONIOTERAPIA NO APOIO TERAPÊUTICO DE TÉTANO EM UM BURRO 283

ACOMPANHAMENTO POR EXAMES FÍSICO, RADIOGRÁFICO E ULTRASSONOGRÁFICO DE CAVALOS DE SALTO EM TREINAMENTO, PORTADORES DE OSTEOARTRITE METACARPOFALANGEANA 284

ALTERAÇÕES MORFOFUNCIONAIS DE TIREOIDE EM EQUINO IDOSO: DA INSPEÇÃO AO DIAGNÓSTICO - RELATO DE CASO 286

APLICAÇÃO DE TELA DE POLIPROPILENO PARA MELHORA DO ASPECTO ESTÉTICO EM EQUINO APÓS EXENTERAÇÃO ORBITAL – RELATO DE CASO 287

ARTRODESE CIRÚRGICA EM ÉGUAS MANGALARGA MARCHADOR COM COLAPSO MEDIAL DA ARTICULAÇÃO METACARPOFALANGEANA – ESTUDO DE CASOS.....288

ARTROSCOPIA EM EQUINO: RELATO DE CASO 290

ASCITE EM MUAR: RELATO DE CASO 291

AVALIAÇÃO DA ATIVIDADE DAS ENZIMAS MUSCULARES DE EQUINOS (*EQUUS CABALLUS*) EM CAVALGADAS NA REGIÃO DO RECÔNCAVO DA BAHIA 292

AVALIAÇÃO DA CONDIÇÃO DO ESCORE CORPORAL E ADIPOSIDADE REGIONAL DOS EQUINOS LOCALIZADOS NA CIDADE DE MINEIROS – GOIÁS 294

AVALIAÇÃO DOS EFEITOS TRANQUILIZANTES E CARDIORRESPIRATÓRIOS DA ACEPROMAZINA E CLORPROMAZINA EM EQUINOS 295

AVALIAÇÃO ETOLÓGICA, ENDOCRINOLÓGICA E GASTROSCÓPICA DE CAVALOS CRIOLOS COLOMBIANOS COM AEROFAGIA.....296

AVALIAÇÃO GASTROSCOPICA DO USO PROLONGADO DE MELOXICAM EM EQUINOS HÍGIDOS.....298

AVALIAÇÃO *IN VITRO* DO EFEITO DISSOLVENTE DE BEBIDAS CARBONADAS (COCA-COLA®) E SOLUÇÃO A BASE DE ENZIMAS PARA ENTERÓLITOS DE EQUINOS 299

AVALIAÇÃO POR CROMOENDOSCOPIA CONVENCIONAL DA MUCOSA GASTRO-ESOFÁGICA E DUODENAL PROXIMAL DO EQUINO: ESTUDO PRELIMINAR 301

AVALIAÇÃO SOROLOGICA DA ANEMIA INFECCIOSA EQUINA EM CAVALOS DE CAVALGADAS, CONSIDERANDO PARÂMETROS CLÍNICOS E HEMATOLÓGICOS 302

SUMÁRIO

AVALIAÇÃO TERMOGRÁFICA DA REGIÃO TENDÍNEA FLEXORA DE EQUINOS SUBMETIDOS À PROVA DE TRÊS TAMBORES 304

AVALIAÇÃO ULTRASSONOGRÁFICA DE ESPESSURA MUSCULAR E DE GORDURA EM POTROS MANGALARGA MARCHADOR ALIMENTADOS COM SUPLEMENTO PROTEICO 305

COLOCEFALECTOMIA PARA O TRATAMENTO DE FRATURA FISÁRIA DA CABEÇA DO FÊMUR EM PÔNEI – RELATO DE CASO 306

DETECÇÃO DE *CRONOBACTER SAKAZAKII* EM PLASMAS EQUINOS COLETADOS POR AFÉRESE MANUAL E ARMAZENADOS SOB REFRIGERAÇÃO 308

DETECÇÃO DE *RICKETTSIA SPP*. E *BORRELIA BURGDORFERI* LATU SENSO EM EQUINOS DE CAMPO GRANDE, MATO GROSSO DO SUL 309

DIAGNÓSTICO DE HERDA EM POTRO JOVEM: RELATO DE CASO 310

DIFERENTES DOSES DE DETOMIDINA APLICADAS EM EQUINOS DA RAÇA MARAJOARA VIVENDO EM CONDIÇÕES SEMISSELVAGENS 312

DISPLASIA COXOFEMORAL BILATERAL INCAPACITANTE EM UM POTRO MANGALARGA MARCHADOR 313

EFEITO ANTIINFLAMATÓRIO COMPARATIVO DO FLUNIXIN MEGLUMINE, FIROCOXIBE E MELOXICAM EM EQUINOS SUBMETIDOS A ORQUIECTOMIA 314

EFEITO SEDATIVO DA DETOMIDINA ASSOCIADA OU NÃO AO BUTORFANOL EM EQUINOS DA RAÇA MARAJOARA VIVENDO EM CONDIÇÕES SEMISSELVAGENS 316

EFEITOS SEDATIVOS DA DETOMIDINA EM EQUINOS DA RAÇA MARAJOARA VIVENDO EM CONDIÇÕES SEMISSELVAGENS 317

ENCARCERAMENTO DO INTESTINO DELGADO EM FORAME EPIPLOICO EM EQUINOS COM HÁBITO DE AEROFAGIA: RELATO DE 4 CASOS 318

ENDOMETRITE SÉPTICA E SEPSE EM ÉGUA APÓS PARTO DISTÓCICO - RELATO DE CASO 320

ERYTHROGRAM CHANGINGS OF MARES IN TRANSITION PERIOD 321

EXÉRESE CIRÚRGICA ASSOCIADA A ELETROQUIMIOTERAPIA COM CISPLATINA NO TRATAMENTO DE CARCINOMA DE CÉLULAS ESCAMOSAS NA CONJUNTIVA OCULAR EM ÉGUA MANGALARGA MACHADOR – RELATO DE CASO 322

FÍSTULA PARAESOFÁGICA EM UM POTRO MANGALARGA MARCHADOR 324

IMPLANTAÇÃO DE TELA DE POLIPROPILENO POR VIDEOLAPAROSCOPIA PARA O TRATAMENTO DE EVENTRAÇÃO ABDOMINAL TRAUMÁTICA EM CAVALO – RELATO DE CASO 325

INFLUÊNCIA DO EXERCÍCIO DE MARCHA NO DESENVOLVIMENTO DA OSTEOARTRITE TÁRSICA EM POTROS MANGALARGA MARCHADOR 327

INFLUÊNCIA DO FERRAGEAMENTO A QUENTE SOBRE A TEMPERATURA DOS CASCOS DE EQUINOS QUARTO DE MILHA 328

INTUSSUSCEPÇÃO JEJUNOJEJUNAL EM EQUINO ADULTO 329

MIOTOMIA DO MÚSCULO RETO LATERAL NA CORREÇÃO DE ESTRABISMO ESOTRÓPICO CONGÊNITO EM MUAR – RELATO DE CASO 331

OCORRÊNCIA DE LESÕES GRANULOMATOSAS EM EQUINOS 332

SUMÁRIO

OSTEOSSÍNTESE DE CÔNDILO MEDIAL DE METACARPO REALIZADA EM ESTAÇÃO EM UM CAVALO PURO SANGUE INGLÊS 333

OZONIOTERAPIA NO TRATAMENTO DE DERMATITE LINFOCÍTICA FOLICULAR MULTIFOCAL DE ÉGUA: RELATO DE CASO 335

PERFIL HEMATOLÓGICO E BIOQUÍMICO DE CAVALOS DA RAÇA NORWEGIAN FJORD CRIADOS NO BRASIL 336

PIODERMITE EOSINOFÍLICA RECORRENTE EM MUAR 337

POLIDACTILIA EM UMA POTRA: RELATO DE CASO 339

RELATO DE CASO FISIOTERAPIA EM EQUINO COM ESPARAVÃO ÓSSEO 340

RELATO DE CASO: OSTEOCONDRITE DISSECANTE EM POTRA DE RAÇA QUARTO DE MILHA 341

REPARO DE HÉRNIA INCISIONAL EM EQUINO UTILIZANDO TELA DE POLIPROPILENO E POLIGLACTINA 910 343

RESISTÊNCIA ANTIMICROBIANA DE BACTÉRIAS ISOLADAS EM EQUINOS ATENDIDOS NO HOSPITAL VETERINÁRIO DA UFMG 344

SÍNDROME DA ÚLCERA GÁSTRICA EM MUARES (*EQUUS MULUS*) DE TRABALHO, NO ESTADO DE ANTIOQUIA, COLÔMBIA 345

SUCESSO NO TRATAMENTO CIRÚRGICO DE OBSTRUÇÃO ESOFÁGICA TORÁCICA EM EQUINOS 347

TERMOGRAFIA DE FERIDAS LOMBARES EXPERIMENTAIS TRATADAS COM GEL DE BIOCELULOSE EM EQUINOS 348

TORACOSCOPIA PARA AVALIAÇÃO DE HÉRNIA DIAFRAGMÁTICA EM EQUINO COM SÍNDROME CÓLICA 349

TRATAMENTO COM PLASMA-RICO-EM-PLAQUETAS NO AUXILIO DE CONSOLIDAÇÃO ÓSSEA EM FRATURA MULTIFRAGMENTAR DE OLÉCRANO: RELATO DE CASO 351

TRATAMENTO CONVENCIONAL DE RABDOMIÓLISE EM EQUINO ASSOCIADO A MOXATERAPIA 352

TRATAMENTO DE CISTO ÓSSEO SUBCONDRAL DA FALANGE DISTAL POR MEIO DO ACESSO TRANSMURAL E ENXERTO ÓSSEO AUTÓLOGO EM EQUINO 353

TRATAMENTO MEDICAMENTOSO E CIRÚRGICO DE ULCERAÇÃO CORNEANA E ABSCESSO ESTROMAL EM EQUINOS 355

USO DE GEL DE BIOCELULOSE EM FERIDAS EXPERIMENTAIS DE EQUINOS – RESULTADOS PRELIMINARES 356

USO TÓPICO DO ÓLEO DE GIRASSOL PURO OU OZONIZADO NA CICATRIZAÇÃO DE FERIDAS CUTÂNEAS EXPERIMENTAIS 357

UTILIZAÇÃO DE HIDROGEL DE CELULOSE BACTERIANA PÓS EXÉRESE DE SARCÓIDE COM LASER DE DIODO EM FACE DE EQUINO – RELATO DE CASO 359

- **FISIOLOGIA DO EXERCÍCIO**

AVALIAÇÃO DA FREQUÊNCIA CARDÍACA DURANTE TREINAMENTO DE CORRIDA EM CAVALOS QUARTO DE MILHA 361

SUMÁRIO

CONCENTRAÇÕES SÉRICAS DE SÓDIO, POTÁSSIO, CLORETO, CÁLCIO TOTAL E IONIZÁVEL EM EQUINOS DE SALTO SUBMETIDOS A UM TESTE A CAMPO 362

EFEITO DA INGESTÃO DE MALTODEXTRINA NO DESEMPENHO FÍSICO DE CAVALOS SUBMETIDOS A DOIS TESTES DE EXERCÍCIO PROGRESSIVO EM ESTEIRA ERGOMÉTRICA 363

INFLUÊNCIA DO EXERCÍCIO DE MARCHA SOBRE O EQUILÍBRIO ÁCIDO BASE E ELETROLÍTICO EM CAVALOS MANGALARGA MARCHADOR 365

PERFORMANCE DE EQUINOS SUBMETIDOS A DIFERENTES TREINAMENTOS DE GALOPE EM ESTEIRA DE ALTA VELOCIDADE 366

TERMOGRAFIA INFRAVERMELHA APLICADA AO MONITORAMENTO DA ADAPTAÇÃO MUSCULOESQUELÉTICA AO TREINAMENTO DE CORRIDA EM CAVALOS PURO SANGUE INGLÊS.....367

- **NUTRIÇÃO**

CONCENTRADO COM POLPA DE BETERRABA MODIFICA A INSULINA MAS NÃO A GLICOSE DE EQUINOS 369

EXCREÇÃO FRACIONADA DE CÁLCIO E FÓSFORO DE POTROS MANGALARGA MARCHADOR ALIMENTADOS COM CAPIM-ELEFANTE (*PENNISETUM PURPUREUM*) E DIFERENTES RELAÇÕES CA: P NA DIETA.....370

INDICADORES ZOOMÉTRICOS DE POTROS SUBMETIDOS À DIETA ENRIQUECIDA COM SUPLEMENTO PROTEICO 371

SUPLEMENTAÇÃO COM MELAÇO DE CANA LÍQUIDO ASSOCIADO À CASCA DE SOJA OU AVEIA SOBRE A CONCENTRAÇÃO PLASMÁTICA DE SÓDIO, POTÁSSIO, CLORO E CÁLCIO EM EQUINOS.....373

SUPLEMENTAÇÃO COM MELAÇO DE CANA LÍQUIDO ASSOCIADO À CASCA DE SOJA OU AVEIA SOBRE A GLICOSE E LACTATO SANGUÍNEO EM EQUINOS.....374

- **REPRODUÇÃO**

ESCORE DE CONDIÇÃO CORPORAL E ESPESSURA DE GORDURA SUBCUTÂNEA DE FÊMEAS DA RAÇA PÔNEI BRASILEIRO GESTANTES E NÃO GESTANTES: ESTUDO COMPARATIVO.....376

ÍNDICES DE PRODUTIVIDADE EM SISTEMAS DE PRODUÇÃO DE EQUINOS DA RAÇA MANGALARGA MARCHADOR 377

CLÍNICA E CIRURGIA
FISIOLOGIA DO EXERCÍCIO
NUTRIÇÃO
REPRODUÇÃO

ACIDENTE BOTRÓPICO FATAL EM TRÊS EQUINOS NO DISTRITO FEDERAL

Fatal bothropic envenomation in three horses in the Distrito Federal, Midwestern Brazil

Mizael Machado[1], Tais Meziara Wilson[1], Davi E. Ribeiro de Sousa[1], Márcio Botelho de Castro[1], Gustavo P. Braga[2], Igor L. Moreira[2], Antonio Raphael Teixeira Neto, Antônio Carlos Lopes Câmara[2]

[1] Laboratório de Patologia Veterinária (LPV-UnB).

[2] Hospital Veterinário de Grandes Animais, Faculdade de Agronomia e Medicina Veterinária, Universidade de Brasília. Brasília, DF. E-mail: aclcamara@yahoo.com.br

RESUMO: Este trabalho visa contribuir para o diagnóstico de acidentes botrópicos fatais em equinos através da descrição dos achados clínico-epidemiológicos e patológicos em três animais. Realizou-se levantamento nos registros de atendimentos a equinos durante oito anos. Os principais achados clínicos foram congestão de mucosas oral e ocular; apatia, desidratação, inchaço da cabeça, focinho e/ou lábios associados ao desconforto respiratório; taquipnéia, taquicardia, hemoptise, epistaxe, icterícia e anúria. A necropsia revelou edema e hemorragia subcutânea e muscular, mionecrose, dermonecrose e nefrose tubulorrenal aguda. Os acidentes ofídicos fatais por serpentes do gênero *Bothrops* têm baixa incidência em equinos no Distrito Federal, e o diagnóstico dessa condição pode ser comprovado por sinais clínicos e achados patológicos.

Palavras-Chave: *Bothrops*, coagulopatia, mordeduras de cobras, nefrotoxicidade

ABSTRACT: *This work aims to contribute to the diagnosis of fatal lancehead pit viper envenomation in horses through reporting clinical-epidemiological and pathological findings in three animals. A 8-y survey in the records of equine attendances was performed. Main clinical findings included oral and ocular mucosae congestion, apathy, dehydration; head, nose and/or lips swelling causing respiratory distress; tachypnea, tachycardia, hemoptysis, epistaxis, jaundice and anuria. Necropsy revealed subcutaneous and muscular edema, hemorrhage, myonecrosis, dermonecrosis and acute tubulorenal nephrosis. Fatal snakebites envenomation by Bothrops genus snakes have a low incidence in horses in Distrito Federal, and the diagnosis of this condition can be confirmed by clinical signs and pathological findings.*

Keywords: *snakebite, Bothrops, coagulopathy, nephrotoxicity*

INTRODUÇÃO

Acidentes ofídicos são geralmente superestimados como causa de morte súbita e mortalidade em animais de produção, sendo, na maioria das vezes, baseada apenas em suposições dos fazendeiros (Tokarnia et al., 2006). Em equinos, os relatos na literatura nacional são escassos (Silva et al., 2011).

Assim, objetiva-se contribuir para o aprimoramento do diagnóstico do acidente botrópico fatal através do relato dos achados clínico-epidemiológicos e patológicos em três equinos.

MATERIAL E MÉTODOS

Realizou-se levantamento das fichas clínicas de equinos no Hospital Escola de Grandes Animais da Universidade de Brasília (HVET-UnB) durante oito anos (janeiro de 2010 a fevereiro de 2018). Três casos de acidente botrópico fatal foram selecionados para análise epidemiológica, clínica e patológica.

RESULTADOS E DISCUSSÃO

A prevalência de acidente botrópico fatal em equinos atingiu 0,0015% (três casos do total de 1.942 atendimentos a equídeos) durante o período de 8 anos. Os dados epidemiológicos dos três equinos são apresentados na **Tabela 1**. Ao exame físico, observou-se congestão de mucosa oral e ocular; apatia, desidratação, edema de cabeça, focinho, e lábios, associados ao desconforto respiratório; taquipnéia (30 a 60 respirações/min), taquicardia (50 a 60 batimentos/min), hemoptise, epistaxe; além de icterícia e anúria em um animal. Todas as venipunções e locais de injeção sangraram incessantemente, por provável disfunção de coagulação. O Equino 1 também apresentou urina semelhante a café devido hemoglobinúria e mioglobinúria. Todos os equinos foram tratados clinicamente com fluidoterapia intravenosa, corticóides e soro antiofídico polivalente, mas evoluíram à morte em até 48 horas.

Os principais achados de necropsia foram hemorragia difusa e edema nos tecidos subcutâneos. As feridas das mordeduras foram encontradas em dois animais (Equino 2 e 3) caracterizadas por perfurações circulares paralelas na pele de 1,6 a 2 cm de distância entre elas. Hemorragias petequiais e sufusões estavam presentes no diafragma, superfície esplênica, mesentério, intestino delgado e grosso, região perirrenal, epicárdio e endocárdio, aorta, músculos peritraqueais, e pulmões. Microscopicamente, a maioria dos órgãos apresentou hemorragia leve a moderada. A musculatura esquelética apresentou degeneração e necrose, hemorragia dissecante, necrose fibrinóide dos vasos sanguíneos e linfáticos, e dermonecrose hemorrágica neutrofílica adjacentes ao local da mordida. Observou-se nefrose tubular aguda, hemorragias multifocais, cilindros hialinos e granulosos, e gotículas hialinas intracitoplasmáticas em túbulos contorcidos distais.

No presente estudo, três casos de acidentes botrópicos em equinos foram detectados na área de cobertura do HVET-UnB. Apesar disso, esse número total pode ser maior se considerarmos a subnotificação de casos. Animais de grande porte são considerados mais resistentes a acidentes ofídicos devido a razão peso/dose fatal de veneno (Silva et al., 2011). No entanto, este artigo apresenta acidentes botrópicos fatais em equinos pesando até 500 kg. Apesar de nenhuma das cobras ter sido recuperada, o que parece ser comum, se considerarmos os pesos dos equinos e a média máxima de veneno extraído de serpentes do gênero *Bothrops*, as espécies *B. jararacussu*, *B. alternatus*, *B. moojeni* e *B. cotiara* podem estar envolvidas (Tokarnia et al., 2006). Em dois casos, a identificação de perfurações paralelas espaçadas em até 2 cm, ajudou a confirmar o local da mordedura.

A característica mais marcante do acidente botrópico é o aumento de volume no local da inoculação e alteração circulatória sistêmica. As alterações locais e sistêmicas (distúrbios coagulativos, hemorragia, choque circulatório e insuficiência renal) decorrem da ação de metaloproteinases, fosfolipases A2 e

serina protease, que são os componentes mais abundantes do veneno. As fosfolipases A2 são responsáveis pela ação lítica, afetando a integridade das fibras musculares esqueléticas. Enquanto as metaloproteinases estão associadas às hemorragias devido à ação tóxica direta na membrana basal capilar. A insuficiência renal aguda pode ser resultado do sinergismo da ação direta dos componentes do veneno botrópico nas células epiteliais tubulares renais, pela hemoglobinúria e mioglobinúria, e ainda, choque circulatório (Gutiérrez et al., 2009; Silva et al., 2011).

É essencial o conhecimento do quadro clínico-patológico produzido pelo envenenamento por serpentes do gênero *Bothrops* para o diagnóstico, pois nos acidentes ofídicos raramente as serpentes são encontradas. As alterações aqui relatadas podem contribuir para o aprimoramento do diagnóstico de envenenamento botrópico em equinos. Nossos resultados reforçam que os acidentes botrópicos são de menor importância como causa de morte em equinos no Distrito Federal, e ajuda a desmistificar a crença popular de que em áreas rurais esta condição é a principal causa de mortalidade em animais de fazenda.

REFERÊNCIAS BIBLIOGRÁFICAS

GUTIÉRREZ, J.M.; RUCAVAD, A.; CHAVE, F. et al. Experimental pathology of local tissue damage induced by *Bothrops asper* snake venom. *Toxicon*, v.54, n.7, p.958-975, 2009.

SILVA, N.S.; SILVEIRA, J.A.S.; ALBERNAZ, T.T. et al. Fatal bothropic snakebite in a horse: a case report. *J. Vem. Ani. Toxins Trop. Dis.*, v.17, n.4, p.496-500, 2011.

TOKARNIA, C.H.; PEIXOTO, P.V. A importância dos acidentes ofídicos como causa de mortes em bovinos no Brasil. *Pesq. Vet. Bras*., v.26, n.2, p.55-68, 2006.

Tabela 1: Dados epidemiológicos de três equinos diagnosticados com acidente botrópico fatal.

Equino	Mês/ano	Raça	Sexo	Idade (anos)	Peso (kg)	Evolução clínica	Local da mordedura
1	Maio/2013	MM	F	2½	368	12h	Cabeça/focinho
2	Novembro/2017	SRD	M	8	320	24h	Cabeça/focinho
3	Fevereiro/2018	BH	F	4	500	48h	Cabeça/focinho

MM: Mangalarga marchador; SRD: sem raça definida; BH: Brasileiro de Hipismo.

ACIDENTE POR APITOXINA EM UM EQUÍDEO DE TRAÇÃO NA CIDADE DE MACEIÓ: DIFICULDADES TERAPÊUTICAS ASSOCIADAS A TUTORIA

Apitoxin Accident in a traction equidae in the city of Maceió: therapeutic difficulties associated with the tutoring

Fátima C. S. Borges[1], Yane F. Moreira[1], Jarbiane G. Oliveira[1], Tabatha O. Cavalcante[1], Ivana F. Carmo[1], Pierre B. Escodro[2]

[1]Graduanda em Medicina Veterinária pela Universidade Federal de Alagoas, Viçosa-AL, Brasil.

[2]Professor Adjunto de Clínica Médica de Equídeos e Cirurgia de Grandes Animais da Universidade Federal de Alagoas, Viçosa-AL.

E-mail: fcarolinesborges@gmail.com

RESUMO: As abelhas são de extrema importância para a vida, estando associadas à polinização das plantas, à regeneração de ecossistemas, entre tantas outras atuações. Abelhas europeias (*Apis mellifera L.*) e africanas (*Apis m. scutellata*) foram introduzidas no Brasil objetivando aumentar a produção de mel, deste cruzamento surgiram as africanizadas. Entretanto, sua agressividade tornou-se um desafio. A importância veterinária está no alto potencial alergênico da apitoxina. As manifestações clínicas oscilam conforme a quantidade de ferroadas, podendo levar a óbito. Nos perímetros urbano e rural são frequentes acidentes com abelhas afligindo humanos, animais domésticos, principalmente cães, porém casos envolvendo equinos são escassos na literatura. Este relato descreve o caso de equino de tração urbana atacado por abelhas, que foi impossibilitado atendimento devido ao tutor. A responsabilidade desses acidentes deve ser discutida na realidade das cidades, pois é difícil a abordagem médica veterinária sem respaldo jurídico, podendo levar animal ao óbito e acarretar processos ao profissional.

Palavras-Chave: apitoxina, cidades, emergência, equídeos

ABSTRACT: *Bees are extremely important to life, being associated with pollination of plants, regeneration of ecosystems, among many other activities. European bees (Apis mellifera L.) and African bees (Apis m. Scutellata) were introduced in Brazil to increase the production of honey, from this crossroads the Africanized. However, his aggressiveness has become a challenge. The veterinary importance lies in the high allergenic potential of apitoxin. The clinical manifestations oscillate according to the amount of stings, which can lead to death. In urban and rural perimeters accidents with bees afflicting humans, domestic animals, mainly dogs are frequent, but cases involving equines are scarce in the literature. This report describes the case of urban traction horse attacked by bees, which was prevented care due to the tutor. The responsibility for these accidents should be discussed in the reality of the cities, as it is difficult to approach veterinary medical without legal support, which can lead to death and lead to professional processes.*

Keywords: *apitoxin, cities, emergence, equidae*

INTRODUÇÃO

As abelhas europeias (*Apis mellifera L.*) e africanas (*Apis m. scutellata*) foram introduzidas no Brasil objetivando aumentar a produção de mel, deste cruzamento surgiram as africanizadas. Entretanto, sua agressividade tornou-se um desafio. A importância veterinária é bem definida porque seu principal método de defesa é o que a torna tão temida: a apitoxina. Possui alto potencial alergênico, principalmente pelas enzimas FosfolipaseA2 e Hialuronidase (Spinosa et al, 2008; Martins et al, 2018). Os sinais clínicos oscilam de: reações de hipersensibilidade por uma picada (reação alérgica) provocam dor, edema e hiperemia; envenenamento por poucas (reação tóxica local) geram broncoespasmo, hipotensão e colapso cardiovascular; ou múltiplas ferroadas (reação tóxica sistêmica), causam insuficiência renal aguda, convulsões e alterações mentais levando a óbito (Machado et al. 2018).

São escassos relatos de acidentes com equinos na literatura (Fonteque et al, 2018), porém com frequência existem acidentes na realidade urbana com os equídeos de tração, muito utilizados ainda para transporte, fretes e limpeza de entulhos (Escodro et al, 2012). Como os condutores são de baixa escolaridade, o atendimento nesses casos podem ser dificultados, pois os tutores muitas vezes só liberam o atendimento com garantia de reposição de outro animal no caso de óbito.

RELATO DE CASO

Uma égua de tração urbana, SRD, 350kg e 13 anos foi vítima de um ataque de abelhas enquanto seu condutor recolhia entulhos de demolição, no bairro de Pajuçara, em Maceió-AL. Neste mesmo episódio também foram vítimas 4 adultos que logo foram socorridos. O animal foi levado para local próximo para receber os primeiros atendimentos, que só ocorreram de fato 12 horas após do ocorrido. Chegando ao local a equipe encontrou-o em decúbito esternal, dispneico, apático, com edema na cabeça, principalmente língua e lábios, e os seguintes parâmetros: TPC 3”, FC 88 bpm, FR 42 mpm e temperatura 40°C. Realizou-se terapia de emergência com Hidrocortisona 10mg/kg, fluidoterapia com 7 litros de Ringer com Lactato, 50mL de Cálcio 20% e 150 mL de Manitol 10%. Logo o animal respondeu positivamente ao tratamento, levantando-se e ingerindo água, normalizando os parâmetros: FC 54 bpm, FR 24 mpm, temperatura 38,5°C. Porém, ainda continuava em anúria, assim, foi indicada remoção para o ambulatório do GRUPEQUI-UFAL, em Viçosa-AL, para realização de traqueostomia e terapia de suporte. No entanto, o condutor, que ainda encontrava-se hospitalizado, não concordou, pois queria ressarcimento pelo seu animal, já que estava prestando serviços a um condomínio residencial retirando entulhos e julgava que alguém deveria ser penalizado pelo ocorrido. Seguindo Código de Ética que rege a profissão, principalmente nos Art. 7 e 8 da Res.1138/16, a equipe retirou-se do local, administrando Dexametasona (0,5 mg/lg por via I.M.) até que houvesse resolução jurídica legal e cabível para remoção do semovente. Sem esta resolução, 24 horas após o acidente o animal veio a óbito provavelmente por edema de glote e falência renal aguda.

RESULTADOS E DISCUSSÃO

Devido ao chamado ter ocorrido 12 horas após o acidente, concomitante com condições precárias e a

não resolução jurídica para levar o animal ao ambulatório do GRUPEQUI-UFAL para suporte intensivista e prolongado, o quadro tornou-se incompatível com a vida.

Medidas de prevenção e controle desses acidentes são primordiais para alteração do panorama atual. Ainda, garantir pronto-atendimento e tratamento adequado são fundamentais, pois em quadros de tempo prolongado o prognóstico é ruim.

Fica para a reflexão a dificuldade de remoção do animal, assim como a ignorância do condutor levou aos maus tratos e morte. O GRUPEQUI atende muitos casos assim, onde a burocracia em resolver juridicamente as situações desencadeia o óbito do paciente. Nesse caso, a lei da propriedade e a autorização de atendimento do animal devem superar o risco iminente de vida e o bem estar animal?

CONCLUSÕES

Como os condutores de equinos de tração urbana são de baixa escolaridade, os atendimentos de emergências nesses casos podem ser dificultados, pois os tutores muitas vezes só liberam o atendimento com garantia de reposição de outro animal no caso de óbito. Há a necessidade de amparo jurídico para o médico veterinário cuidar e promover bem estar em animais sob vulnerabilidade. Ainda, se faz necessário mais estudos e relatos sobre acidentes com apitoxina em equídeos, buscando melhorar condutas terapêuticas.

REFERÊNCIAS BIBLIOGRÁFICAS

ESCODRO, P. B et al, Estudo da realidade e propostas de ações transdisciplinares para equídeos de tração carroceiros de Maceió-Alagoas, Rev Bras Direito Anim, 7, pp. 97-115, 2012;

Fonteque et al. *Systemic toxic reaction due to multiple honeybee stings in equine: Case report.* Arq. Bras. Med. Vet. Zootec., v.70, n.3, p.767-772, 2018;

MACHADO. M. et al. Reação tóxica sistêmica causada por picadas de abelhas em cães. Acta Scientiae Veterinariae. 46(Suppl 1): 271, 2018;

MARTINS, Alex; JUNIOR, Manuel Roque Becil. Accidents with venomous animals of the order hymenoptera (bees and wasps): main complications in Latin American and Caribbean countries. Braz. J. Hea. Rev., Curitiba, v. 1, n. 1, p. 220-232, jul./set. 2018.

ADAPTAÇÃO DA TÉCNICA RADIOGRÁFICA ABDOMINAL E ESCORE DE QUANTIFICAÇÃO DA SABLOSE EM EQUINOS[1]

Adaptation of abdominal radiographic technique and score of sand quantification in horses

Fernanda de P. Schmitt[1], Fernanda de S. A. Lima[1], Carolina S. Esper[1], Gustavo dos S. Rosa[1], Jéssica L. Fogaça[2], Michel Vettoratto[2], Gabriel de M. N. Barbosa[1], Carlos A. Hussni[1], Marcos J. Watanabe[1], Celso A. Rodrigues[1], Ana Liz G. Alves[1], Vânia M. V. Machado[2], Juliana de M. Alonso[1]

[1] Departamento de Cirurgia e Anestesiologia Veterinária - FMVZ Unesp Botucatu

[2] Departamento de Radiologia e Reprodução Animal - FMVZ Unesp Botucatu

E-mail: juliana.alonso@unesp.br

RESUMO: Este trabalho objetivou descrever uma adaptação da técnica radiográfica abdominal para diagnóstico da sablose, e um sistema de escores para facilitar o monitoramento da enfermidade e tratamento. Foram utilizados 8 equinos com idade média de 5,2 ± 2,3 anos, sem raça definida, machos, e com peso médio de 340 ± 52 Kg, oriundos de piquetes de areia. Foram incluídos no estudo os animais que apresentaram teste positivo de sedimentação de areia em luva, e confirmação radiográfica dos acúmulos de areia. O exame radiográfico abdominal utilizou fatores de exposição de 100 kV e 20 mAs, técnica cuja exposição foi significativamente inferior a utilizada na rotina clínica. Para a mensuração da quantidade de areia utilizou-se uma adaptação do escore de acúmulo de areia descrito por Korolainen e Ruohoniemi (2002) e por Kendall (2008), tal adaptação apresentou um maior detalhamento nos escores a fim de facilitar a detecção da evolução do tratamento. Obteve-se uma mediana de escore 6 com valores mínimo e máximo de respectivamente 3 e 9. A adaptação da técnica radiográfica com menor exposição à radiação permitiu o diagnóstico, e quantificação da sablose com a mesma qualidade da observada em estudos prévios, onde utilizou-se maior exposição à radiação. O sistema de escores utilizado trouxe maior detalhamento dos acúmulos de areia, o que permitirá sua aplicação no monitoramento da sablose, e em estudos clínicos.

Palavras-Chave: abdômen, areia, cavalos, cólica

ABSTRACT: *This study aimed to describe an adaptation of the abdominal radiographic technique for the diagnosis of sand impaction, and a system of scores to facilitate the monitoring of the disease and treatment. Eight male horses with mean age of 5.2 ± 2.3 years, and mean weight of 340 ± 52 kg were used. The included animals presented positive fecal sand sedimentation test, and radiographic confirmation of the sand accumulations. The abdominal radiographic examination used 100 kV and 20 mAs, a technique that was significantly lower than that used in the clinical routine. In order to measure the amount of sand, an adaptation of the sand accumulation score described by Korolainen and Ruohoniemi (2002) and by Kendall (2008) was used. A median score of 6 with minimum and maximum values of 3 and 9 respectively was*

[1] Aprovado pela comissão de ética no uso de animais (CEUA), sob o protocolo 91/2017

obtained. The adaptation of the radiographic technique with less exposure to radiation allowed the diagnosis and quantification of sand with the same quality as observed in previous studies. The used score system promoted greater detail of the sand accumulations, which will allow its application in sand impaction monitoring and in clinical studies.

Keywords: *abdomen, colic, horses, sand*

INTRODUÇÃO

O raio x abdominal é um método de diagnóstico que permite localizar e quantificar a areia intestinal **(**Korolainen and Ruohoniemi, 2002**).** Este trabalho objetivou descrever uma adaptação da técnica radiográfica abdominal para diagnóstico da sablose, e um sistema de escores para facilitar o monitoramento da enfermidade e tratamento.

MATERIAL E MÉTODOS

Foram utilizados 8 equinos com idade média de 5,2 ± 2,3 anos, sem raça definida, machos, e com peso médio de 340 ± 52 Kg, oriundos de piquetes de areia. Foram incluídos no estudo os animais com teste positivo de sedimentação de areia, e confirmação radiográfica da sablose. O exame radiográfico abdominal, consistiu de uma ou duas projeções lateral esquerda-direita, com distância foco objeto de 70 cm e direcionado na região esternal (EcoView Unit) (100 kV e 20 mAs e chassis de 35 x 43 cm). Para a mensuração da quantidade de areia utilizou-se uma adaptação do escore de acúmulo de areia de Korolainem and Ruohoniemi (2002) e Kendall (2008) **(tabela 1) (Figura 1)**. Os dados foram submetidos ao teste não paramétrico *Wilcoxon rank sum test*, e foram apresentadas as medianas, valores mínimo e máximo para estatística descritiva.

RESULTADOS E DISCUSSÃO

O exame radiográfico tem se apresentado como melhor ferramenta para quantificação e monitoramento da sablose (Korolainen and Ruohoniemi, 2002). Os fatores de exposição utilizados foram inferiores aos comumente empregados e permitiram a mesma qualidade na avaliação. Como limitação, em alguns animais, os acúmulos de areia excederam o tamanho do chassi, dificultando a determinação dos escores (figura 1.B). Kaikkonem et al (2016) ressaltam a mesma dificuldade. Os sistemas de escores disponíveis apresentam ampla variação na altura dos acúmulos, dificultando a detecção da evolução do tratamento (Kendall et al., 2008). A adaptação dos escores proposta possibilitou a classificação dos animais em escores variados, o que permitirá monitorar com maior facilidade a evolução do tratamento ou facilitará a avaliação de estratégias terapêuticas. Obteve-se uma mediana de escore 6 (mínimo 3, máximo 9) nos animais avaliados.

CONCLUSÕES

A utilização de menor exposição à radiação permitiu o diagnóstico, e quantificação da sablose com a mesma qualidade observada em estudos prévios. Os escores utilizados trouxeram maior detalhamento dos acúmulos de areia, o que permitirá sua aplicação no monitoramento da sablose e em estudos clínicos.

REFERÊNCIAS BIBLIOGRÁFICAS

KOROLAINEN, R.,RUOHONIEMI, M., 2002. Reliability of ultrasonography compared to radiography in revealing intestinal sand accumulations in horses. Equine Vet. J. 34, 499–504.

KAIKKONEN, R., NIINISTÖ, K.,LINDHOLM, T., RAEKALLIO, M., 2016. Comparison of psyllium feeding at home and nasogastric intubation of psyllium and magnesium sulfate in the hospital as a treatment for naturally occurring colonic sand (geosediment) accumulations in horses: a retrospective study. Acta Vet. Scand. 58, 73.

KENDALL, A.,LEY, C.,EGENVALL, A.,BRÖJER, J., 2008. Radiographic parameters for diagnosing sand colic in horses. Acta Vet. Scand. 50, 17.

Tabela 1. Escore radiográfico abdominal adaptado para graduação dos acúmulos de areia em equinos

Escore	Altura (cm)	Comprimento (cm)
0	0	0
1	≥ 0,1 - 3,3	≥ 5 e < 10
2	≥ 0,1 - 3,3	≥ 10 e < 15
3	≥ 0,1 - 3,3	≥ 15
4	≥ 3,3 - 6,6	≥ 5 e < 10
5	≥ 3,3 - 6,6	≥ 10 e < 15
6	≥ 3,3 - 6,6	≥ 15
7	≥ 6,6 – 10	≥ 5 e < 10
8	≥ 6,6 – 10	≥ 10 e < 15
9	≥ 6,6 – 10	≥ 15

* Adaptado de Korolainem & Ruohoniemi (2002) e Kendall (2008).

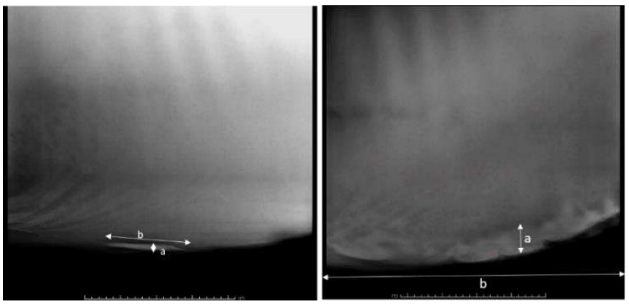

Figura 1. Radiografia simples do abdômen de dois equinos portadores de sablose assintomática. A. Escore 2, onde a = altura do acumulo de areia (1,2 cm) e b = comprimento do acúmulo de areia (12 cm); B. Escore 6, onde a = 4,1 cm e b = ≥ 15 cm.

AFASTAMENTO ENTRE FALANGE DISTAL E ESTOJO CÓRNEO EM ÉGUAS CAMPOLINA COM OBESIDADE[1]

Increasing gap between hoof capsule and distal phalanx in obese Campolina breed mares

Jéssica F. Magalhães[1], Leonardo R. Lima, Cahuê F.R. Paz[1], Sérgio S. Rocha Júnior[1], Álvaro P.L. Oliveira[1], Patrícia C. Duarte[1], Geraldo E.S. Alves[2], Rafael R. Faleiros[2]

[1]Aluno de pós-graduação.

[2]Docente. Escola de Veterinária – Universidade Federal de Minas Gerais – Belo Horizonte, MG.

E-mail: jefontmag@yahoo.com.br

RESUMO: Estudos prévios revelaram indícios da associação entre obesidade e alteração da relação espacial entre estojo córneo e falange distal em éguas jovens da raça Campolina. Com a hipótese que esta associação é mais evidente em adultos, o objetivo do presente estudo foi estudar éguas adultas (acima de 5 anos) da raça Campolina com e sem obesidade, avaliando radiograficamente a relação espacial entre estojo córneo e falange distal. Foram utilizadas escore corporal de 5 a 7/9 (Grupo Controle, n=13) e 14 éguas de 8 a 9 (Grupo Obeso, n=14). A distância de afundamento entre falange distal e estojo córneo foi cerca de 20% superior (P= 0,003) nas éguas obesas (12,3±2,5 contra 10,2±2,2 mm no grupo controle). Os resultados corroboram estudos prévios demonstrando associação entre obesidade e indícios de separação entre falange distal e estojo córneo em equinos de raças nacionais. Em conclusão, éguas obesas da raça Campolina possuem maior distância entre estojo córneo e falange distal que se intensificam com a idade, indicando efeitos subclínicos da laminite endocrinopática nessa raça.

Palavras-Chave: casco, equino, laminite

ABSTRACT: *Previous studies showed evidences of the association between obesity and disrupted distal phalanx hoof capsule spatial relationship young Campolina mares. With the hypothesis this alteration is more evident in adult mares, the objective was to compare Campolina adult mares (above 5 years) with and without obesity, evaluating the spatial relationship between the hoof capsule and distal phalanx. Adult mares with a body score of 5 to 7/9 (Control Group, n=13) and 8 to 9 (Obeso Group, n=14) were used. Radiographic measurements from the forelimbs were analyzed. The sinking distance of the distal phalanx was about 20% higher (P= 0,003) in obese mares (12.3 ± 2.5 versus 10.2 ± 2.2 mm). In conclusion, obese Campolina mares have an increased gap between hoof capsule and the distal phalanx, which get intense according increases in age. These findings indicate subclinical endocrinopathic laminitis in this breed.*

Keywords: *equine, hoof, laminitis*

[1] Comitê de Ética (CEUA), certificado 278/2014.

INTRODUÇÃO

O Grupo Equinova tem buscado associações entre sinais de adiposidade e alterações digitais características de laminite, realizando estudos em raças nacionais como o Crioulo, o Mangalarga Marchador e mestiços de Brasileiro de Hipismo. Recentemente, verificou-se evidências dessas alterações em fêmeas jovens (até 5 anos) da raça Campolina. Com a hipótese de que as alterações de posição da falange distal devido à obesidade são evidentes em éguas Campolinas adultas, os objetivos foram estudar, por meio de avaliação radiográfica, a relação espacial entre estojo córneo e a falange distal de éguas adultas (acima de 5 anos).

MATERIAL E MÉTODOS

Essa metodologia foi aprovada pelo Comitê de Ética (CEUA), certificado 278/2014. Selecionaram-se 27 éguas adultas (de 6 a 14 anos), em grupo controle (ECC de 5 a 7 – 13 éguas) e o grupo obeso (ECC 8 a 9 – 14 éguas). Registraram-se o peso e a altura de cada um dos animais. Foi verificada a deposição de gordura na face dorsal (crista) do pescoço (EAP). Para a avaliação radiográfica da relação espacial entre falange distal e estojo córneo, ambos os cascos dos membros torácicos foram radiografados na projeção lateromedial, a uma distância padronizada, usando-se um aparelho de raios X (EcoRay CO., Ltd 1060HF – Korea) dotado de distanciador com iluminação laser. As imagens foram digitalizadas e mensurações feitas pelo software Metron Hoof-Pro[4] para a distância entre os planos horizontais entre a banda coronária e o ápice do processo extensor da falange distal (afundamento), o ângulo palmar, a espessura de sola, o ângulo da parede dorsal do casco (Ang. Casco), as distâncias entre as superfícies dorsais da falange distal e da parede do casco, proximal (CF Prox.) e distal (CF Distal), o ângulo do eixo casco-quartela (casco-quartela), o ângulo entre as superfícies dorsais da falange distal e da parede do casco (rotação) e a distância de breakover. Os dados do grupo controle e a comparação entre grupos foram realizadas utilizando o teste t de Student, considerando $P<0,05$.

RESULTADOS E DISCUSSÃO

O grupo obeso apresentou maior ECC ($P<0,0001$) e maior EAP ($P=0,004$), demonstrando maior deposição de gordura, de forma bem evidente na região dorsal do pescoço. Dentre as variáveis radiográficas do casco, a variável que mais se destacou na comparação entre os grupos foi a distância de afundamento. As éguas obesas tiveram uma distância de afundamento média (12,3±2,5 mm) cerca de 20% superior ($P= 0,003$) do que a média do grupo controle (10,2±2,2 mm). Uma vez que essa variável não sofre interferência do casqueamento (Eustace, 2010), é considerada como uma das mais efetivas para avaliar a movimentação da falange distal. Esses resultados corroboram trabalhos prévios demonstrando que equinos obesos de raças nacionais, sem sinais ou histórico de laminite, estão mais predispostos a apresentar alterações no posicionamento da falange distal, sugerindo a existência de correlação entre obesidade e laminite endocrinopática (Paz et al., 2013; Magalhães et al., 2014; Xavier et al., 2014).

A literatura internacional preconiza como normal para a distância de afundamento da falange distal valores inferiores a 10 mm (Eustace, 2010) ou a 11 mm (Pollitt, 2008). A distância média de afundamento nas éguas do grupo obeso foi superior às referências, além disso, baseado em estudos

prévios que demonstraram alteração na relação espacial entre falange distal e estojo córneo em animais com obesidade e distúrbio metabólico (Kariskoski et al., 2015) , considerou-se que esse fato se relaciona a alterações endócrinas causadas pelo excesso de adiposidade, promovendo alterações nas lâminas do casco, com enfraquecimento das mesmas, o que permitiria movimentação da falange no sentido distal.

CONCLUSÕES

Em conclusão, éguas obesas da raça Campolina possuem maior distância vertical entre estojo córneo e falange distal, que se intensificam com a idade. Esses achados evidenciam efeitos subclínicos da laminite endocrinopática nessa raça e devem servir de alerta para criadores quanto aos riscos de superalimentação de seus equinos.

REFERÊNCIAS BIBLIOGRÁFICAS

EUSTACE, R.A. Clinical presentation, diagnosis, and prognosis of chronic laminitis in Europe. Vet. Clin. North Am.: Equine Practice, v.26, p.391-405, 2010.

KARISKOSKI, N.P.; MCGOWAN, C.M.; SINGER, E.R. et al. Pathology of Natural Cases of Equine Endocrinopathic Laminitis Associated With Hyperinsulinemia. Vet. Pathol., v. 52, n.5, p.945-956, 2015.

MAGALHÃES, J.F.; LIMA, I.R.; LIMA, L.R.; et al. Estudo da correlação de medidas radiográficas indicadoras de laminite em éguas da raça Mangalarga Marchador com e sem sinais de sobrepeso. Arq. Bras. Med. Vet. Zootec., v.66, n.4, p.1023-1032, 2014.

PAZ, C.F.R.; PAGANELA, J.; AMARAL, L.A. et al. Relação entre obesidade, insulina plasmática e posicionamento da falange distal em equinos da raça crioula. Arq. Bras. Med. Vet. Zootec., v.65, p.1699-1705, 2013.

POLLITT, C.C. Equine laminitis current concepts**.** Publication No. 08/062, Project No. RIRDC UQ-118A. Queensland- Australia, 2008. 116p.

XAVIER, V.F.; LIMA, I.R.; MARVAL, C.A.D. et al. Estudo radiográfico do posicionamento da falange distal e suas possíveis correlações com obesidade em equinos de patrulhamento da Polícia Militar do Estado de Minas Gerais. Arq. Bras. Med. Vet. Zootec., vol.66, no.3, 2014.

AVALIAÇÃO DO MANEJO NUTRICIONAL E SANITÁRIO DE EQUÍDEOS DE TRAÇÃO DA CIDADE DE VIÇOSA – AL

Evaluation of nutritional and sanitary management of trace equations of the city of Viçosa - AL

Ivana F. Carmo[1], Jarbiane G. de Oliveira[1], Tabatha C. de Oliveira[1], Mário F. V. de Almeida[2], Caroline F. Canesin[2], Arlan C. P. Nunes[2], Pierre B. Escodro[3] Tobyas M. de A. Mariz[4]

[1] Graduanda da Universidade Federal de Alagoas (UFAL).

[2] Mestrando da Universidade Federal de Alagoas.

[3] Professor adjunto da UFAL, Líder Grupo de Pesquisa e Extensão em Equídeos da UFAL (GRUPEQUI-UFAL).

[4] Professor associado da UFAL

E-mail: ferroivanaa@gmail.com

RESUMO: O presente estudo visou investigar o manejo nutricional e sanitário dos equídeos carroceiros da cidade de Viçosa – AL. Para tanto, foram realizadas entrevistas com os tutores, através de um questionário semiestruturado e avaliação física dos animais. A partir do estudo, nota-se que os carroceiros do munícipio de Viçosa-AL preferem utilizar muares para a atividade, exercem a profissão há mais de dez anos e preocupam-se com o bem-estar animal de seus equídeos. No entanto, a falta de informação quanto ao manejo e medicina preventiva acarreta em atitudes equivocadas, sendo constatada falhas no manejo alimentar e sanitário dos equídeos.

Palavras-Chave: bem-estar animal, equídeos, nordeste, tração

ABSTRACT: *The present study aimed to investigate the nutritional and sanitary management of the urban traction horses from Viçosa city, Alagoas state. For that, interviews were carried out with the tutors, through a semi-structured questionnaire. From the study, it is noted that the carters prefer to use mules for the activity, have been practicing for over ten years and are concerned about the welfare of their horses. However, the lack of information regarding management and preventive medicine leads to mistaken attitudes, being observed deficiencies in the food and sanitary management of equines.*

Keywords: *animal welfare, equids, northeast, traction*

INTRODUÇÃO

Para muitos, o uso de equídeos de tração é a principal ou até a única fonte de renda familiar, ou o meio de transporte fundamental. O não atendimento das premissas de bem-estar dos equídeos carroceiros pode levar a uma baixa expectativa de vida, deficiências nutricionais, lesões no corpo, doenças, alterações comportamentais, além de alteração do processo fisiológico e do desenvolvimento anatômico (SOUZA, 2006). Objetivou-se com esse estudo, avaliar o manejo nutricional e sanitário adotado pelos carroceiros junto a seus equídeos de tração no município de Viçosa - AL, cidade que apresenta a atividade de forma intensiva para extração de areia do Rio Paraíba, fretes e escoamento da produção rural de subsistência.

MATERIAL E MÉTODOS

A avaliação foi realizada em animais atendidos pelo Projeto de Extensão Pró-Carroceiros da UFAL, entre os períodos de Outubro a Dezembro de 2018, sendo aplicados os questionários semiestruturados através de entrevistas presenciais aos carroceiros. No questionário foram abordados aspectos referentes ao manejo nutricional e sanitário dos animais como tipo de alimentação e quantidade diária fornecida, oferta de água durante o trabalho, calendário de vacinas, controle de verminoses e ectoparasitas, além da realização de casqueamento. Os animais também foram avaliados quanto ao escore corporal e cavidade oral, esta com intuito de identificar possíveis alterações odontológicas. Para avaliação do escore de condição corporal foi adotada a escala de classificação do escore que varia de escore 1 (pobre, animal extremamente emaciado) a escore 9 (animal extremamente obeso) conforme proposta por Henneke et al. (1983).

RESULTADOS E DISCUSSÃO

Apenas 18 condutores concordaram em responder os questionários. Dos 18 animais que participaram do estudo, 77,8% (14/18) eram muares e 22,2% (4/18) da espécie equina. Cerca de 41,2 (7/17) dos animais tinham idades inferior a 10 anos, 35,3% (6/17) com idades entre 11 a 20 anos e 23,5% (4/17) tinham suas idades entre 21 a 30 anos.

No presente estudo verificou-se manejos alimentares distintos empregados pelos carroceiros junto a seus animais. Em relação à oferta de volumoso 44,4% (8/18) dos carroceiros deixam seus animais soltos a pasto em terrenos, enquanto 55,6 (10/18) cortam o capim e fornecem o volumoso no cocho. Todos os carroceiros que ofertam o volumoso no cocho relataram utilizar o capim do gênero *Brachiaria* spp. na alimentação do seu animal, outros capins citados foram o capim-sempre-verde (*Poa nemoralis*) e o capim elefante (*Pennisetum purpureum*, *Schum*).

No que diz respeito ao fornecimento de concentrado, 83,3% (15/18) utilizam na alimentação, enquanto que 16,7% (3/15) só alimentam seus animais com volumoso. A mistura do farelo de trigo com xerém de milho ou o milho inteiro foi o tipo de concentrado relatado por 66,7% (10/15) dos entrevistados. Já a ração comercial é utilizada por 13,3% (2/15) destes carroceiros.

Todos relataram fornecer água a seus animais durante o trabalho, porém a água é proveniente do Rio Paraíba, imprópria para o consumo, segundo Cintra (2011) os equídeos devem ter sempre a disposição água limpa e fresca para suprir as necessidades e evitar distúrbios digestivos.

Em relação aos aspectos sanitários avaliados no estudo, verificou-se que apenas metade dos carroceiros 50% (9/18) vacinam seus animais. Entre os que vacinam, 66,7% (6/9) vacinam contra Raiva e Tétano, 22,2% (2/9) utiliza apenas a vacina antirrábica em seus animais e 11,1% (1/9) não souberam responder qual vacina utilizavam. Dos carroceiros entrevistados, 66,7% (12/18) estabelecem manejo profilático de vermifugação periódica, enquanto 33,3% (6/18) não fazem vermífugos em seus animais. Dos que fazem, 75% (9/12) realizam duas vezes ao ano, 16,7% (2/12) fazem mais que duas vezes ao ano e 8,3% (1/12) administram apenas uma vez ao ano.

O casqueamento é realizado por 77,8% (14/18) dos carroceiros. Destes, só 35,7% (5/14) fazem mais de três vezes ao ano e 14,3% (2/14) só casqueiam

quando os cascos estão grandes. Custos de casqueamento são queixas para não cuidar dos cascos de maneira adequada, o que poderia melhorar com cursos.

Constatou-se que apenas 11,1% (2/18) dos animais estão com escore corporal abaixo de 4 e teoricamente inaptos para o trabalho, mostrando que a grande maioria dos animais estão em condições de trabalho, considerando-se esse requisito. Na inspeção da cavidade oral, foram observadas pontas excessivas de esmalte dentário em 87,5% (14/16) dos animais, ganchos em 50% (8/16) dos equídeos, 31,2% (5/16) apresentaram dente de lobo e 12,5% (2/16) não tinham os dentes incisivos no osso maxilar. As pontas dentárias representam uma das principais alterações dentárias nos equídeos, devido ao desgaste irregular dos dentes pré-molares e molares. Os escores de condição corporal encontrados no presente estudo podem ter sofrido influências diretas dos achados patológicos da cavidade oral dos equídeos carroceiros.

CONCLUSÃO

A partir do estudo, nota-se que os carroceiros do munícipio de Viçosa-AL preferem utilizar muares para a atividade, exercem a profissão há mais de dez anos e preocupam-se com o bem-estar animal de seus equídeos, buscando os manter saudáveis e com bom escore corporal. No entanto, a falta informação quanto ao manejo e medicina preventiva acarreta em atitudes equivocadas, sendo constatada falhas no manejo alimentar e sanitário dos equídeos. O incremento de mais projetos transdisciplinares é importante para aumentar o conhecimento sobre esses animais e tutores na realidade do interior do Nordeste, direcionando ações de educação continuada e práticas de manejo.

REFERÊNCIAS BIBLIOGRÁFICAS

CINTRA, A. G. C. O cavalo: características, manejo e alimentação. 1 ed. São Paulo: Roca, p. 384, 2011.

HENNEKE, D. R. et al. Relationship between condition score, physical measurements and body fat percentage in mares. Equine vet. J., 15(4), p. 371-372, 1983.

SOUZA, M. F. A. Implicações para o bem-estar para equinos utilizados para tração de veículos. Revista Brasileira de Direito Animal, v. 1, n. 1, 2006.

THOMASSIAN. A. Enfermidades dos cavalos. 4 ed. São Paulo: Varela, p. 573, 2005.

BIOCOMPATIBILIDADE E BIODEGRADABILIDADE DA BLENDA POLI(ÁCIDO LÁTICO)/POLI(ε-CAPROLACTONA) IMPLANTADA EM EQUINOS

Biocompatibility and biodegradability of poly(lactic acid)/poli(ε-caprolactone) blend implanted in equine

Júlia R. G. Carvalho[1], Gabriel Conde[1], Marina L. Antonioli[1], Mayara G. Fonseca[2], Paula P. Dias[3], Marcelo A. Chinelatto[3], Paulo A. Canola[1], Rosemeri O. Vasconcelos[1], Guilherme C. Ferraz[1]

[1]Faculdade de Ciências Agrárias e Veterinárias, FCAV/UNESP

[2]Universidade Federal de Minas Gerais (UFMG)

[3]Escola de Engenharia de São Carlos, EESC/USP

E-mail: juliargc@hotmail.com

RESUMO: Objetivou-se avaliar a biocompatibilidade da blenda poli(ácido lático) (PLA)/poli(ε-caprolactona) (PCL) implantada no subcutâneo de equinos. O experimento foi composto por 4 grupos experimentais: controle, implante negativo, PLA e PLA/PCL. Realizou-se procedimento cirúrgico para implantação dos biomateriais no tecido subcutâneo na face lateral do pescoço. Após 6 meses, os biomateriais foram retirados para análise histopatológica (HE) e de microscopia eletrônica de varredura (MEV). Na HE observou-se reação inflamatória granulomatosa tipo corpo estranho em ambos os polímeros. Na MEV observou-se irregularidade na superfície, com presença de poros e fissuras. Conclui-se que a blenda PLA/PCL é biocompatível e bioabsorvível, com potencial para utilização na Medicina Equina.

Palavras-Chave: biomateriais, biopolímeros, cavalos, microscopia eletrônica de varredura

ABSTRACT: *The objective was to evaluate the biocompatibility of poly(lactic acid) (PLA)/poly(ε-caprolactone) (PCL) blend implanted subcutaneously in horses. The experiment was composed of 4 experimental groups: control, negative implant, PLA, and PLA/PCL. A surgical procedure was performed to implant the biomaterials in the subcutaneous tissue, on the lateral side of the neck. After 6 months, the biomaterials were removed for histopathological analysis (HE) and scanning electron microscopy (SEM). In HE, granulomatous inflammatory reaction type foreign body was observed in both polymers. In SEM it was observed irregularity in the surface, with presence of pores and fissures. It is concluded that the PLA/PCL blend is biocompatible and bioabsorbable, with potential for use in equine medicine.*

Keywords: *biomaterials, biopolymers, horses, scanning electron microscopy*

INTRODUÇÃO

Pesquisas para desenvolvimento pré-clínico de medicamentos ou materiais cirúrgicos inovadores a partir de fontes renováveis estão sendo amplamente desenvolvidas. Neste sentido, biopolímeros são opção economicamente viável e podem ser utilizados como carreadores de fármacos, implantes terapêuticos, materiais de sutura e enxertos, desde que sejam biocompatíveis e bioabsorvíveis (Ciambelli et al., 2013). Desta maneira, objetivou-se

avaliar a biocompatibilidade e biodegradabilidade da blenda polimérica PLA/PCL implantada pela via subcutânea em equinos.

MATERIAL E MÉTODOS

Os polímeros foram desenvolvidos por Dias e Chinelatto (2019). Três machos e 3 fêmeas, SRD, compuseram os 4 grupos experimentais sendo, PLA (n=6): implante de PLA puro na face lateral cervical (FLC) direita; PLA/PCL (n=6): implante de PLA/PCL na FLC esquerda; implante negativo (IN; n=12): submetido somente à incisão cirúrgica; controle (C; n=12): não foi submetido a procedimento invasivo. O procedimento cirúrgico consistiu na implantação do polímero no tecido subcutâneo. Após 24 semanas, os implantes foram removidos, enquanto nos grupos IN e C foi retirado um fragmento de pele de tamanho correspondente. As amostras foram fixadas em glutaraldeído a 3,5% por 24 a 48 horas. Para análise histopatológica as lâminas foram coradas com hematoxilina e eosina (HE). As reações do tecido ao implante foram classificadas semi-quantitativamente por escores (De Jong et al., 2005). Incluiu-se avaliação da vascularização da cápsula formada ao redor do polímero, considerando-se os escores discreta (+), moderada (++) e acentuada (+++). Grupos implantados foram comparados pelo teste de Mann-Whitney ($p<0,05$). Para realização da MEV, o material original e o polímero foram secos em estufa a 35ºC por 12 h e pulverizados com ouro em vácuo, para posterior análise em microscópio eletrônico de varredura.

RESULTADOS E DISCUSSÃO

Na HE, observou-se área focal discreta com presença de tecido fibroso e vasos na derme profunda no grupo IN. No grupo C não foram observadas alterações dignas de nota. Nos grupos PLA e PLA/PCL, houve formação de cápsula fibrosa revestindo os polímeros e presença de infiltrado histiocitário associado ao tecido conjuntivo fibroso e entre os polímeros e a cápsula **(Fig. 1A)**. Verificou-se macrófagos que emitiam projeções citoplasmáticas que envolviam partes dos biopolímeros **(Fig. 1B)**, indicando processo de absorção do material. Alguns animais apresentaram proliferação de tecido fibroso ao redor de macrófagos e células gigantes multinucleadas, contendo fragmentos do polímero intracitoplasmáticos **(Fig. 1C)**. Angiogênese foi verificada na cápsula (Fig. 1B). Não houve diferença ($p>0,05$) na comparação dos grupos PLA e PLA/PCL, e ambos apresentaram reação inflamatória crônica do tipo corpo estranho, processo comum em materiais implantáveis, pois esses são reconhecidos pelo mecanismo de defesa do organismo, mas sem indicar um estado de não biocompatibilidade (Morais et al., 2010). A presença de macrófagos na cápsula e na interface do polímero foi observada em outros estudos, estando associada à fagocitose e à depuração do implante (De Jong et al., 2005). Tais achados estão relacionados à fase crônica da inflamação, a qual é geralmente caracterizada pela presença de monócitos, macrófagos, células gigantes multinucleadas, linfócitos e fibroblastos, além da proliferação de vasos sanguíneos (Morais et al., 2010).

Na MEV observou-se irregularidade na superfície, com presença de poros e fissuras após 6 meses de implantação (**Fig. 2**). Ciambelli et al. (2013) encontraram os mesmos resultados em estudo que avaliou o PLA implantado no subcutâneo de ratos,

indicando processo de biodegradação sobre o material.

CONCLUSÕES

O PLA puro e a blenda PLA/PCL foram biocompatíveis e bioabsorvíveis, propriedades que os tornam alternativas viáveis para uso na medicina equina. Mais estudos devem ser realizados para avaliar a eficácia em utilizações específicas, como liberação de fármacos e material cirúrgico para equinos.

REFERÊNCIAS BIBLIOGRÁFICAS

CIAMBELLI, G.S. et al. Characterization of poly (L-co-D, L lactic acid) and a study of polymer-tissue interaction in subcutaneous implants in wistar rats. *Materials Research*, v.16, p.28-37, 2013.

DE JONG, W.H. et al. Tissue response to partially in vitro predegraded poly-L-lactide implants. *Biomaterials, v.*26, p.1781-1791, 2005.

DIAS, P.P.; CHINELATTO, M.A. Effect of poly(ε-caprolactone-b-tetrahydrofuran) triblock copolymer concentration on morphological, thermal and mechanical properties of immiscible PLA/PCL blends. *J Renew Mater*, v.7, n.2, p.129-138, 2019.

MORAIS, J.M.; PAPADIMITRAKOPOULOS, F.; BURGESS, D.J. Biomaterials/tissue interactions: possible solutions to overcome foreign body response. *The AAPS Journal*, v.12, p.188-196, 2010.

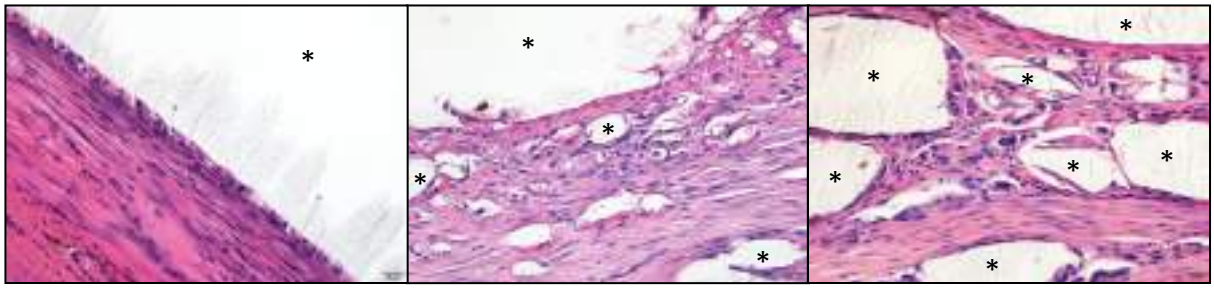

Fig. 2: Fotomicrografias de pele de cavalos submetidos à implantação de PLA puro e blenda PLA/PCL. (**A**) Cápsula fibrosa delimitada por camada de macrófagos em contato com o polímero (*). (**B**) Cápsula fibrosa adjacente ao polímero (*), com neovascularização e macrófagos que emitem projeções citoplasmáticas. (**C**) Proliferação de tecido conjuntivo fibroso ao redor do polímero, com células gigantes multinucleadas fagocitando o polímero (*). Barra=20µm. Hematoxilina-eosina.

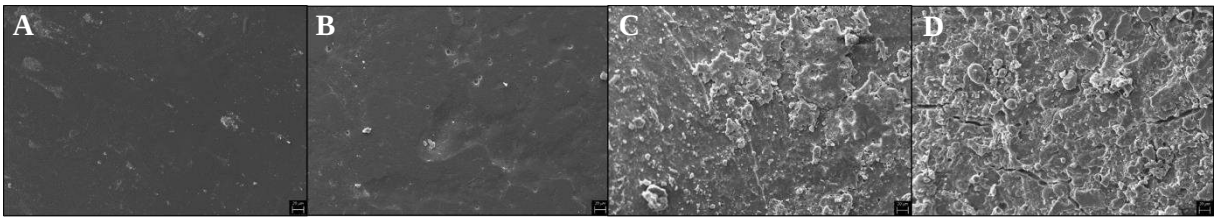

Fig. 1. Micrografias eletrônicas da superfície de polímeros implantados pela via subcutânea em equinos. (**A**) PLA antes da implantação, (**B**) PLA/PCL antes da implantação, (**C**) PLA submetido à degradação por 24 semanas e (**D**) PLA/PCL submetido à degradação por 24 semanas. (Barra=20µm).

CARCINOMA DE CÉLULAS ESCAMOSAS EM EQUINO - RELATO DE CASO

Squamous cell carcinoma in equine - Case report

Caroline M.da Silva [1], Nathali A.A. Sales[2], Paloma C. Silva [1], Candice M. Bertonha [3], Vitor C. Sartori [4], Marcio de F. Espinoza[4], Igor H.A.Aoyama[2]

[1]Aprimoranda do programa de residência em Clinica Médica e Cirúrgica de grandes animais – UNIUBE

[2]Aprimorada (o) em Clinica Médica e Cirúrgica de grandes animais do Hospital Veterinário de Uberaba - UNIUBE

[3]Docente do curso de Medicina Veterinária – UNIUBE

[4]Médico Veterinário do Hospital Veterinário de Uberaba – UNIUBE

E-mail: carol.medvet2017@gmail.com

RESUMO: Carcinoma de Células Escamosas (CCE) são tumores epiteliais malignos de queratinócitos. São tumores cutâneos comuns em equinos que macroscopicamente caracterizam-se por ser uma lesão proliferativa, erosiva ou ulcerada. O diagnóstico definitivo é realizado com base em achados histopatológicos que consistem em proliferação maligna de queratinócitos com ou sem produção de queratina. O tratamento de eleição consiste na ressecção cirúrgica do tumor. O presente trabalho tem como objetivo relatar um caso de carcinoma de células escamosas em uma égua sem raça definida, adulta, atendida no Hospital Veterinário de Uberaba. Ao exame físico foi identificada uma massa recobrindo todo o globo ocular esquerdo, com atrofia, presença de miíase e secreção fétida. Realizou-se a excisão cirúrgica do globo ocular esquerdo e crioterapia. Foram instituídos antibióticos e analgésicos sistêmicos. Com a recidiva do tumor, fez-se uso de quimioterápico.

Palavras-Chave: CCE, pálpebra, tumor

ABSTRACT: *Squamous cell carcinoma (SCC) are malignant epithelial tumors of keratinocytes. They are common cutaneous tumors in horses that macroscopically characterize themselves as a proliferative, erosive or ulcerated lesion. The definitive diagnosis is made based on histopathological findings that consist of malignant proliferation of keratinocytes with or without keratin production. The treatment of choice consists of surgical resection of the tumor. The objective of the present study is to report a case of squamous cell carcinoma in a mare without adult race, treated at the Veterinary Hospital of Uberaba. Physical examination revealed a mass covering the entire left eyeball, with atrophy, presence of myiasis and fetid secretion. Surgical excision of the left eyeball and cryotherapy were performed. Antibiotics and systemic analgesics were instituted. With recurrence of the tumor, chemotherapy was used.*

Keywords: *SCC, eyelid, tumor*

INTRODUÇÃO

Carcinoma de Células Escamosas (CCE) também conhecidos como carcinomas de células epidermóides é uma neoplasia cutânea recorrente em equinos, sendo considerada a segunda neoplasia mais comum na espécie (SCOTT; MILLER,

2004).A ocorrência de CCE pode ser em qualquer parte do corpo, porém há áreas mais acometidas como pálpebras, prepúcio, vulva, cicatrizes, queimaduras e feridas não cicatrizadas com infecção crônica (SCOTT; MILLER, 2004).Os tumores variam de tamanho e algumas vezes formam proliferações enormes. Metástases fatais podem ocorrer se não for realizada excisão em estágios iniciais do tumor primário (SMITH, 1993; RADOSTITS, 2002). Microscopicamente os tumores são compostos por células epiteliais que formam cordões e invadem a derme adjacente. Essas células apresentam pleomorfismo moderado à severo, núcleo com cromatina grosseira, necléolos evidentes e múltiplos (HEAD; ELSE; DUBIELZIG, 2002; ROBERT; LADS; LADS, 2007). O diagnóstico é realizado através da biópsia da lesão e exame histopatológico (THOMASSIAN, 2005). O tratamento é constituído de excisão cirúrgica, criocirurgia, hipertermia, por rádio fluorescência, cirurgia a laser, radioterapia, quimioterapia, imunoterapia e combinação de todas as modalidades (SCOTT; MILLER, 2004). Diante de tais fatos, objetiva-se relatar o caso de um equino com Carcinoma de Células Escamosas.

RELATO DE CASO

Foi atendida no Hospital Veterinário de Uberaba, uma égua adulta, sem raça definida com feridas exuberantes no olho esquerdo. Segundo responsável, a lesão vinha sendo tratada apenas com repelente, não tendo dados sobre a evolução por se tratar de um animal abandonado.Ao exame clínico constatou-se que havia uma ferida com tecido exuberante no olho equerdo com presença de miíases e secreção fétida, com comprometimento de todo o globo ocular.Suspeitou-se de carcinoma de células escamosas.Realizou-se então a biopsia e o exame hematológico pré-cirúrgico e os parâmetros encontraram-se todos dentros dos valores normais de referência, mostrando que o animal estava apto para a cirurgia. O tratamento instituído foi a excérese do globo ocular esquerdo com cauterização da ferida cirúrgica por meio da crioterapia com nitrogênio líquido. Optou-se por deixar uma atadura estéril embebida em solução de iodo povidine tópico a 10% no interior da órbita e esta era removida diariamente em torno de dois cm e ressecssionada, até sua total retirada, no pós cirurgico também foi instituido o curativo com solução de clorexidine aquoso e repelente diariamente. Como antibioticoterapia foi instituído uso de Penicilina Potássica na dose de 40000UI/ TID IV durante cinco dias; Gentamicina na dose de 4,4mg/kg IV durante cinco dias e flunixin meglumine na dose de 1,1mg/kg IV por três dias. Após 45 dias o animal recebeu alta e foi adotado por uma instituição que abriga animais de grande porte. Trinta dias após a cirurgia o animal foi reavalido, havendo um aumento de volume constatando recediva do tumor. Foram realizadas então duas aplicações infiltrativas de 20ml no local da lesão de sulfato de vincristina, com intervalo de trinta dias, o tratamento mostrou-se eficaz e houve diminuição do tumor.

RESULTADOS E DISCUSSÃO

No presente trabalho pode-se obervar que CCE podem ocorrer com maior frequência em regiões como prepúcio, vulva, cicatrizes e pálpebras assim como relatado por Scott e Miller (2004). O tratamento de eleição no estudo em questão foi o mesmo indicado por Thomassian (2005) que consistiu da remoção cirúrgica do tumor. E por se tratar de uma doença com alta taxa de metástase,

pode-se fazer necessaria a associação com quimioterapia como foi realizada após meses nesse trabalho por conta de recidiva (SCOTT; MILLER, 2004).

CONCLUSÃO

Pode-se concluir que carcinoma de células escamosas é uma neoplasia comum em equinos. O melhor tratamento é a excisão cirúrgica, porém mestástases são comuns de ocorrer, sendo necessária, muitas vezes, a associação com outras terapias como uso de quimioterápicos.

REFERÊNCIAS BIBLIOGRÁFICAS

HEAD, K. W.; ELSE, R. W.; DUBIELZIG. Tumors of the alimentary tract. In: MEUTEN, D. J. Tumors in domestic animals. 4. ed. Iowa State: Blackwell Publishing, p. 450-451, 2002.

RADOSTITS, O. M.; GAY, C.C.; BLOOD,D.C.; HINCHCLIFF, K.W. Clínica Veterinária- Um Tratado de Doenças dos Bovinos, Ovinos, Suínos, Caprinos e Eqüinos. 9ªed, Rio de Janeiro: Guanabara Koogan, p. 535, 2002.

ROBERT, A.; LADDS, P. W.; LADDS, F. Male genital system In: MAXIE, M. G. Jubb, kennedy and palmers's pathology of domestic animals. 5. ed. New York: Saunders Elsevier, 2007. v. 3, p. 618-621

SCOTT, D.W.; MILLER, W.H.J. Dermatologia Eqüina. Inter-médica Editorial XXI-2004. Buenos Aires – Republica Argentina, p. 625, 2004.

SMITH, B.P.; Tratado de Medicina Interna de Grandes. Vol. 2. São Paulo: Manole, p. 1411, 1993.

THOMASSIAN, A. Enfermidades dos Cavalos. 4ª ed. São Paulo: Varela, p. 247, 2005.

CEGUEIRA NOTURNA CONGÊNITA EM POTROS MANGALARGA MARCHADOR NÃO ASSOCIADA AO COMPLEXO DO LEOPARDO

Complex Leopard nonassociated Congenital night blindness in Mangalarga Marchador foals

Leonardo R. de Lima[1,2], Daniele M. Carneiro[1], Camilla Espíndula[1], Maurílio Rosa[1]

[1] Departamento de Medicina Veterinária, Universidade Federal Rural Rio de Janeiro

[2] Hospital Veterinário Estrada Real, Juiz de Fora

E-mail: leoveterinariojf@gmail.com

RESUMO: O relato descreve o caso de duas potras com 4 e 5 meses de idade da raça Mangalarga Marchador, demonstrando sinais de cegueira noturna. Os animais são de propriedades diferentes do estado de Minas Gerais e foram apresentadas com queixa de desorientação no período noturno. Ao exame oftálmico, todos os parâmetros foram normais, exceto pela ausência de reflexo de ameaça na penumbra. A eletrorretinografia confirmou falha na atividade elétrica dos bastonetes, fotorreceptores da retina responsáveis pela visão noturna. No entanto, percebeu-se também uma pequena redução da atividade elétrica dos cones, demonstrando que os animais podem ter uma dificuldade visual em ambientes claros. O exame genômico dos folículos pilosos (Laboratório UCDavis/USA) não demonstrou homozigose para Complexo do Leopardo, conjunto de genes associado à cegueira noturna estacionária congênita (CSNB) em cavalos com pelagem despigmentada (Bellone e Setaluri, 2013) . A análise do pedigree demonstrou um avô em comum entre os animais descritos. Assim, tornam-se necessárias pesquisas adicionais para determinação genômica da cegueira noturna em equinos da raça Mangalarga Marchador.

Palavras-Chave: cavalo, olho, visão

ABSTRACT: *The report describes the cases of two foals, 4 and 5 month old, Mangalarga Marchador breed, showing signs of night blindness. The animals are of different properties of the state of Minas Gerais and were presented with a complaint of disorientation in the nocturnal period. At ophthalmic examination, all parameters were normal, except for the absence of menace reflex in the penumbra. Electroretinography confirmed a failure in the electrical activity of rods, retinal photoreceptors responsible for night vision. However, there was also a small reduction in the electrical activity of the cones, demonstrating that the animals may have a visual difficulty in clear environments. The genomic examination of the hair follicles (UCDavis Laboratory/USA) didn't demonstrate homozygosis for Leopard Complex, a set of genes associated with congenital stationary night blindness (CSNB) in horses with depigmented coat. Pedigree analysis demonstrated a grandfather in common among the described animals. So, additional research is needed for the genomic determination of night blindness in Mangalarga Marchador horses.*

Keywords: *eye, horse, view*

INTRODUÇÃO

A cegueira noturna estacionária congênita é uma desordem retiniana de caráter autossômico recessiva, bem descrita em diversas espécies animais, no qual há baixa acuidade visual na penumbra. A doença é bem relatada em cavalos da raça Appalosa, tendo como principal causa um complexo de genes denominado Complexo do Leopardo (LP) que acarreta mutação no canal TRPM1 responsável pela visão escotópica (Bellone e Setaluri, 2013). Além disso, tal canal está presente também nos melanócitos, dando as características despigmentadas na pelagem (Terry, R. B. et al, 2004). As principais formas de diagnóstico são a eletrorretinografia (ERG), no qual não se observa atividade elétrica dos bastonetes (Witzel et al., 1977), e o exame genômico, o qual analisa a presença de homozigose para o Complexo do Leopardo. A cegueira noturna congênita não tem sido relatada na raça mangalarga marchador. O objetivo deste trabalho é relatar o caso de duas potras da raça Mangalarga Marchador apresentando sinais de cegueira noturna com exame laboratorial negativo para homozigose em Complexo do Leopardo.

RELATO DE CASO

Dois equinos fêmeas, da raça Mangalarga Marchador, com 4 e 5 meses de idade, pelagem tordilha e baia, respectivamente, foram admitidas ao Hospital Veterinário com sinais de nictalopia. Os proprietários relataram baixa acuidade visual e desorientação no período noturno. Ao exame físico em ambiente escotópico observou-se ausência de reflexo de ameaça em ambos os animais. Em ambiente iluminado o reflexo de ameaça foi normal. A fundoscopia digital não evidenciou nenhuma anormalidade. Foi realizada eletrorretinografia (ERG) em ambos os eqüinos sob mesmo protocolo. Neste exame, observou-se que a inexistência de atividade elétrica referente aos bastonetes, indicando possível cegueira noturna congênita. Amostras de folículo piloso obtidas da crina foram enviadas para exame genômico (Veterinary Genetics Laboratory, UCDavis - USA) com o objetivo de verificar a ocorrência da homozigose para os genes do *Complexo do Leopardo*. Além disso, a análise de pedigree da raça demonstrou um avô em comum entre as potras, evidenciando que a doença pode ser de origem genética e hereditária.

RESULTADOS E DISCUSSÃO

De acordo com os sinais clínicos e o resultado da eletrorretinografia, a cegueira noturna congênita foi confirmada. No entanto, a patologia não foi associada ao principal causador genético (Complexo do Leopardo) descrito na maioria dos casos relatados, tendo em vista o resultado genômico negativo. Da mesma forma, não foi possível determinar a natureza não progressiva desses casos, diante da ausência de acompanhamento clínico. Assim, será importante a avaliação eletrorretinográfica periódica para aferir objetivamente a progressão ou não da doença nessa raça. Por outro lado, outras anormalidades genéticas podem estar associadas ao aparecimento da cegueira noturna. Um estudo recente evidenciou uma segunda causa genética para CSNB, relacionando outra mutação capaz de determinar a ausência do canal TRPM1(Scott et al., 2016). Além disso, degenerações retinianas em outras espécies podem ter início com nictalopia (cegueira noturna) à medida em que os bastonetes são primeiramente afetados.

CONCLUSÕES

Por não ser associada ao Complexo do Leopardo, novos exames genômicos deverão ser realizados a fim de elucidar uma possível a causa genética da patologia na raça Mangalarga Marchador, determinar sua herdabilidade e orientar medidas preventivas para o controle dentro da população.

REFERÊNCIAS BIBLIOGRÁFICAS

BELLONE RR, Holl H, Setaluri V, et al. Evidence for a retroviral insertion in TRPM1 as the cause of congenital stationary night blindness and leopard complex spotting in the horse. *PLoS ONE* 2013.

WITZEL, D.A.; JOYCE, J.R.; SMITH, E.L. . Electroretinography of congenital night blindness in an Appaloosa filly. J of Equine Med Surg. Princeton, v.1, p. 226, 1977.

SCOTT, Michelle L. et al. Redundant contribution of a Transient Receptor Potential cation channel Member 1 exon 11 single nucleotide polymorphism to equine congenital stationary night blindness. BMC veterinary research, v. 12, n. 1, p. 121, 2016.

TERRY, R. B. et al. Assignment of the appaloosa coat colour gene (LP) to equine chromosome 1. Animal genetics, v. 35, n. 2, p. 134-137, 2004.

COLOSTOMIA EM LOOP PARA TRATAMENTO CIRÚRGICO EM POTRO COM RUPTURA RETAL – RELATO DE CASO

Loop colostomy for surgical surgical treatment with retal rupture - case report

Christine A. Simões[1]; Deborah M. Takaki[4]; Egíno Gonçalves[2]; Hugo F. de Almeida[1]; Igor A. Fonseca[2]; Nathan M. C. Souza[1]; Pedro G. Lage[3,4]; Poliana R. F. Botelho[3,4]

[1] Discente do curso de Medicina Veterinária, Faculdades Integradas do Norte de Minas (FUNORTE)

[2] Médico Veterinário Autônomo

[3] Professor (a) assistente do curso de Medicina Veterinária da FUNORTE

[4] Médico Veterinário do Hospital Universitário Veterinário Renato de Andrade da FUNORTE

E-mail: christinearaujo20@gmail.com

RESUMO: A colostomia consiste na formação de loop e abertura de um orifício, no intuito de desviar as fezes nos casos de ruptura retal. Relata-se o caso de uma potra, da raça Mangalarga Marchador, com 1 ano e 9 meses de idade diagnosticada com ruptura. No histórico clínico, o animal se encontrava apático, mucosas congestas, com sinais de dor e sem defecar. Foi realizada a colostomia e o prognóstico do animal tornou-se favorável.

Palavras-Chave: colostomia**,** equino, ruptura retal

ABSTRACT: *The colostomy consists of loop formation and opening of an orifice, in order to divert the stool in cases of rectal rupture. We report the case of a Mangalarga Marchador filly at 1 year and 9 months of age diagnosed with rupture. In the clinical history, the animal was apathetic, congested mucosa, with signs of pain and without defecation. A colostomy was performed and the prognosis of the animal became favorable.*

Keywords: *colostomy**,** equine, tears retal*

INTRODUÇÃO

A ruptura retal pode ocorrer durante a palpação, sendo este um dos principais exames para avaliação dos órgãos abdominais palpáveis e na prática da reprodução equina. É baseada na clínica do animal e graus das lesões que se designam em grau I, grau II, grau III e grau IV sendo os dois últimos de maior relevância, pois permite uma comunicação entre conteúdo intestinal e cavidade abdominal determinando assim a severidade do caso (M. MCMASTER *et al,* 2015). Após duas horas da ruptura o animal desencadeia o quadro de SIRS (Síndrome da resposta inflamatória sistêmica) que se define por uma reação inflamatória sistêmica infecciosa ou não (LIMA & FRANCO, 2010). Depois de avaliados os fatores acima o clínico decide a melhor técnica a ser adotada, sendo sutura, grampeamento cirúrgico, procedimentos de desvio fecal (colostomia) ou combinação dessas técnicas. A colostomia é a técnica mais indicada, sendo de rápida realização e reversão (FREEMAN, 2012).

Com base nos fatores acima relacionados, objetiva-se, com este trabalho, apresentar um estudo de caso sobre a ocorrência de colostomia em uma potra atendida no Hospital Veterinário Universitário Renato de Andrade situado na cidade de Montes Claros, Minas Gerais.

RELATO DE CASO

Foi encaminhada no dia 05 de dezembro de 2018 ao Hospital Veterinário Renato de Andrade da FUNORTE, em Montes Claros, MG, um equino da raça Mangalarga Marchador, fêmea, com 1 ano e 9 meses de idade, pesando 300Kg. De acordo com o histórico clínico, o animal se encontrava apático, com sinais de dor, não alimentando e sem defecar. Foi examinado por outro Médico Veterinário, onde constatou ruptura do reto na região dorsal lateral, sendo classificado em grau 3 a 30 centímetros do ânus. O animal apresentava sinais clínicos da Síndrome da resposta inflamatória sistêmica (SIRS), frequência cardíaca (FC) 86bpm, frequência respiratória (FR) 46rpm, temperatura retal (TR) 39°C, mucosa oral congesta, 8% de desidratação, líquido peritoneal com volume e proteína total aumentados. A terapia escolhida foi à correção cirúrgica com desvio fecal (colostomia em loop). As medicações utilizadas no pós-cirúrgico foram Gentamicina (dose 6.6 mg/kg) e Penicilina (dose 22.000 UI/kg) durante sete dias BID, Flunixin (1.1 mg/kg) durante sete dias BID, Dimetilsulfóxido (DMSO) (100 ml diluído no soro de 1000ml, na concentração de 10%) em quatro dias alternados, Bionew (20 ml em um soro de 1000ml) durante quatro dias alternados SID, Imipenem (dose 15mg/kg) durante seis dias, Ranitidina (dose 2 mg/kg) durante três dias TID, Heparina (100 UI/kg) durante dois dias SID, Omeprazol (dose 4mg/kg) durante trinta e cinco dias SID, Pentoxifilina (dose 7,5 mg/kg) durante quinze dias BID, Metronidazol (dose 20 mg/kg) durante quinze dias BID, Suplemento (L-Glutamina) (50mg/Kg) durante vinte dias SID. Em relação à limpeza da ferida cirúrgica, a mesma foi realizada duas vezes ao dia, com solução fisiológica, gluconato de clorexidina e rifamicina, sendo a última administrada somente nas bordas da ferida. Já na mucosa exposta do colón foi utilizada a vaselina no intuito de evitar o ressecamento. Em relação à reintrodução do alimento foi feita de forma gradativa, com feno de boa qualidade e umedecido, após quatro dias começou a fornecer o concentrado.

RESULTADOS E DISCUSSÃO

Segundo Freeman (2012), a colostomia pode ser efetuada por duas técnicas. A colostomia de alça (loop), sendo esta dividida em simples ou dupla incisão e a colostomia final. A colostomia em loop é a mais utilizada, pois é de fácil reversão e na maioria dos casos não ocorre atrofia do segmento distal da alça. No animal do presente relato foi realizada uma laparotomia exploratória na região do flanco esquerdo com o animal em decúbito lateral direito assim como descrita por M. Mcmaster *et al* (2015). Um segmento do colón maior foi exteriorizado para formação do loop, suturando a borda antimesentérica com fio monofilamentado poliglactina 910 número 0 em padrão Lembert contínuo (Figura 1). O segmento manipulado foi então inserido na incisão do flanco, envolvendo a camada serosa e muscular da alça e fixando na parede muscular do abdômen e na fáscia, dispondo em sutura interrompida com poliglecaprone 25 multifilamentado número 0. Uma incisão de aproximadamente 8 cm foi feita seguindo a tênia antimesentérica exposta do cólon, as bordas cortadas foram dobradas para trás e suturadas na

pele com sutura simples utilizando monofilamentado nylon número 0, para formação do orifício (Figura 2), técnica realizada segundo Freeman (2012) distinguindo somente na utilização do polipropileno 2-0 na sutura da pele. Durante a terapêutica, utilizou-se penicilina na dose de 22.000 UI/kg, gentamicina na dose de 6.6mg/Kg, metronidazol na dose de 15mg/Kg, corroborando com M. Mcmaster et al (2015), além destes foi feito a utilização do Imipenem. Realizou a administração de anti-inflamatórios, flunixin neglumine para diminuir o processo inflamatório e analgesia visceral, afirmado por M. Mcmaster *et al* (2015), já o DMSO (dimetilsufóxido) foi administrado para redução da inflamação e agregação plaquetária, auxiliando na penetração de princípios ativos e captando de radicais livres e a administração da pentoxifilina com intuito de melhorar a perfusão sanguínea, promovendo uma modelação da forma da hemácia, diminuindo a migração de neutrófilos, redução da liberação de citocina. O resultado obtido com a colostomia e terapêutica instituída foi totalmente favorável neste relato de caso. Com aproximadamente um mês a potra estava com todos os parâmetros dentro da normalidade e apta a receber alta.

CONCLUSÃO

A colostomia é uma técnica realizada com objetivo de desviar as fezes quando ocorre ruptura, que pode acontecer durante o exame transretal em equinos, sendo o prognóstico relacionado entre o tempo de ocorrência da ruptura, o grau e a intervenção do Médico Veterinário.

REFERÊNCIAS BIBLIOGRÁFICAS

FREEMAN, D.E. Rectum and anus. In: *Equine Surgery*, Eds: J.A. Auer and J.A. Stick, Saunders Elsevier, St Louis. pp 494-505, 2012.

LIMA, A.F.K.T. & FRANCO R.P. Síndrome da resposta inflamatória sistêmica (SRIS), um desafio diagnóstico. Acta Veterinaria Brasilica 3(4): 123-131, 2010.

MCMASTER M., CALDWELL F., SCHUMACHER J., MCMASTER J., HANSON R. A review of equine rectal tears and current methods of treatment. Equine Veterinary Education, 27. p. 200-208, 2015.

Figura 1: Formação do loop

Figura 2: Orifício com fixação das bordas das alças

COMPACTAÇÃO GÁSTRICA EM NEONATO COM 48 HORAS DE VIDA

Gastric compaction in neonato with 48 hours of life

Tatiana F. Paiva[1], Roman Paiva[1], Dandara Sobral[2], Andrezza C. A. Silva[3].

[1]Médica veterinária do Haras Fábio José.

[2]Residente do Haras Fábio José

[3]Mestranda da Universidade Federal de Alagoas.

E-mail: andrezzaaragaovet@hotmail.com

RESUMO: A prematuridade neonatal acarreta maiores cuidados e especificidade do animal, promovendo um suporte de atendimento primordial para a mantença dos parâmetros vitais. Um equino, fêmea, raça Quarto de Milha, apresentando 13 dias de prematuridade. Após as 42 horas, foi observado maior permanecia em posição esternal e com diminuição do reflexo de sucção, mucosas hipercoradas, tempo de preenchimento capilar de 2s, frequência cardíaca de 120 batimentos por minuto e frequência respiratória de 104 movimentos respiratórios por minuto, normalidade na motilidade gastrointestinal, glicemia de 140 mg/dL (Accu-ChekPerforma®) e diarreia. Foi realizada a terapêutica com Flunixin Meglumine 1,1mg/Kg, 3mg/kg de Ceftioflur e fluidoterapia. O animal veio a óbito, sendo realizada a necropsia obtendo nos achados pós-mortem muito líquido sanguinolento em todo abdômen, grande distensão no estômago com grande quantidade de areia, principalmente na região do piloro, mucosa gástrica hemorrágica e nas alças intestinais com presença sufusões a curvatura maior foi identificado gás. Confirmando a causa morte por sablose. A ausência de casos de óbitos na literatura de neonato por Sablose, denota um alertar para esse risco em situações de manejo de neonatos.

Palavras-Chave: equino, neonato, óbito, sablose

ABSTRACT: *Neonatal prematurity leads to greater animal care and specificity, promoting a primary care support to maintain vital parameters. An equine, female, Quarter Horse breed, presenting 13 days of prematurity. After 42 hours, greater sternal position was observed, with reduction of suction reflex, hypercorated mucosa, capillary filling time of 2s, heart rate of 120 beats per minute and respiratory rate of 104 respiratory movements per minute, normal gastrointestinal motility, glycemia of 140 mg/dL (Accu-ChekPerforma®) and diarrhea. Therapy with Flunixin Meglumine 1.1mg/kg, 3mg/kg Ceftioflur and fluid therapy was performed. The animal died and necropsy was performed, obtaining in the postmortem findings a lot of bloody liquid throughout the abdomen, great distension in the stomach with a large amount of sand, especially in the region of the pylorus, hemorrhagic gastric mucosa and in the intestinal loops with presence suffusions at greater curvature was identified gas. Confirming the cause of death by Sand.The absence of cases of deaths in the literature of neonates by Sand, denotes an alert for this risk in neonatal management situations.*

Keywords: *death, equine, neonate, sand*

INTRODUÇÃO

A compreensão das necessidades de cada neonato vem delimitando na Medicina Veterinária a relevância da neonatologia equina. O aporte de cuidados, terapia, sanidade e manejo é sem dúvidas os principais pilares para galgar um neonato saudável e um futuro atleta de alta performance. A prematuridade neonatal acarreta uma maior debilidade, em detrimento do baixo peso ao nascer, alterações no sistema músculo esquelético, flacidez labial e dificuldade em manter-se em posição quadrupedal (Goss, et al 2017).

O contato excessivo de neonatos prematuros ou desmaturos ao solo possibilita a ascensão de diversos patógenos bem como a ingestão indevida de substratos ocasionando afecções de trato respiratório e gastrointestinal, assim como a sablose, acarretada pelo consumo indevido de areia, aglomerada em diversas porções do trato gastrointestinal, propiciando um quadro de síndrome cólica principais enfermidades dos equinos (Laranjeira e Almeida, 2008).

RELATO DE CASO

Um equino, fêmea, raça Quarto de Milha, apresentando 13 dias de prematuridade. Durante as primeiras 24 horas de vida, foram realizadas as assepsias umbilicais bem como a ingestão de colostro, demonstrando ausência de alterações clínicas. Após as 42 horas, foi observado maior permanecia em posição esternal e com diminuição do reflexo de sucção, mucosas hipercoradas, tempo de preenchimento capilar de 2s, frequência cardíaca de 120 batimentos por minuto e frequência respiratória de 104 movimentos respiratórios por minuto , normalidade na motilidade gastrointestinal, glicemia de 140 mg/dL (Accu-ChekPerforma®) e diarreia. O agravo clínico crescente denotou em poucas horas, a redução quase completa do reflexo de sucção, mucosas hipercoradas, aumento de tpc para 3s, taquicardia e taquipnéia e hipomotilidade. Ausência de fezes e urina na baia e desconforto abdominal. Foi administrado Flunixin Meglumine 1,1mg/Kg e Fluidoterapia com ringer e antiobioticoterapia com 3mg/kg de Ceftioflur. No hemograma, obteve Hematócrito de 32% e um leucócitos 3,5 $10^3/mm^3$ e índice glicêmico de 122 mg/dL. Foi realizado toque retal com auxílio de óleo mineral lubrificante e não encontrando nenhum conteúdo na ampola retal bem como, a sondagem nasogástrica, sendo retirados dois litros de conteúdo gástrico, submetido ao teste de sedimentação, observando uma composição heterogênea com de leite e areia. A avaliação por ultrassom mostrou a presença de sedimentos no estômago, distensão gástrica e dilatação do intestino delgado. Com parâmetros hiperglicêmico grave (60 mg/dL), foi administrado 250 mL de Glicose 5% por via parenteral. O animal veio a óbito, sendo realizada a necropsia obtendo nos achados pós-mortem muito líquido sanguinolento em todo abdômen, grande distensão no estômago com grande quantidade de areia, principalmente na região do piloro, mucosa gástrica hemorrágica e nas alças intestinais com presença sufusões a curvatura maior foi identificado gás. Confirmando a causa morte por Sablose.

RESULTADOS E DISCUSSÃO

Pela debilidade progressiva muscular os neonatos prematuros ingerem a areia da cama da baia passivamente, sendo então um dos pontos de maior alerta no manejo inicial desses animais. Em 2017, durante a estação de nascimento, a mesma

propriedade registrou um óbito, um neonato com quatro dias de idade, tendo sido o quadro atribuído a compactação de íleo pela ingestão acidental de casca de arroz, componente principal de um tipo comum de cama de baia, assim como a areia.

Quando ingerida em quantidade limitada, normalmente não resulta em manifestações clínicas, apresentando quadros de lesões gástricas, diarreias crônicas ou ainda abdômen agudo quando ocorre acúmulo excessivo, gera, podendo se acumular em porções do TGI e favorecer compactações ou ainda se acumular em alças intestinais limitando o peristaltismo e tornando o animal susceptível a vólvulos e deslocamentos intestinais (Bartolato, et al 2014).

A necropsia é um importante para fechar um diagnóstico e promover a prevenção de futuros casos. A reelaboração da conduta de manejo de baias pela substituição das camas de areia e palha de arroz por cama de feno foi primordial para o controle e eliminação de novas incidências de casos de compactação em neonatos no Haras, bem como a indicação para o uso do mesmo em situações de animais prematuros e/ou desmaturos. A ausência de casos de óbitos na literatura de neonato por Sablose denotando um alertar para esse risco em situações de manejo de neonatos com baias de areia.

CONCLUSÃO

A síndrome de cólica neonatal, são pouco relatadas na literatura apesar de evidencias clinicas atuais mostrarem sua alta relevância em planteis/haras de criação. Neonatos com sinais caraterísticos de desmaturidade e/ou prematuridade devem receber cuidados clínicos intensivos e preventivos, recomendando-se que piquetes e baias de areia sejam evitados. É importante o diagnóstico precoce, colocando as diversas causa de síndrome cólica em análise para assim optar-se pelo melhor tratamento e consequentemente reduzir a taxa de mortalidade e morbidade neonatal.

REFERÊNCIAS BIBLIOGRÁFICAS

BORTOLATO, J. S. D; ROSADO, R.S; FERREIRA, A.G. et al. Relato de caso de síndrome cólica por sablose em equino. Rev. Ciên. Vet. Saúde Públ., v. 1, supl. 1, p. 089, 2014.

GOSS, G.C.; CHAVES, L.T.; RODRIGUES, C.M. et al. Síndrome do mau ajustamento neonatal concomitante à isoeritrólise neonatal em um potro dismaturo - relato de caso. Rev. Acad. Ciênc. Anim. 15 (Supl.1): 381-382, 2017.

LARANJEIRA, P.V.E.H.; ALMEIDA, F.Q. Síndrome Cólica em Equinos: Ocorrência e Fatores de Risco. Revista de Ciências da Vida. Rio de Janeiro, v. 28, n. 1, jan./ jun., p. 64 – 78, 2008.

CONCENTRAÇÃO SÉRICA DE GLICOSE E TRIGLICÉRIDES DE EQUINOS HOSPITALIZADOS COM AFECÇÕES CLÍNICAS – RESULTADOS PRELIMINARES[1]

Glucose and Triglycerides Serum Concentration of Hospitalized Horses with Clinical Conditions - Preliminary Results

Júlia M. F. Sousa[1], David do Carmo[1], Bruno S. Salvador[1], Gabriela B. D. Leite[1], Michele Padovan[1], Samuel S. Sousa[1], Mayara G. Fonseca[2], Daniela Junqueira de Queiroz [1]

[1] Centro Universitário Barão de Mauá.

[2] Universidade Federal de Minas Gerais.

E-mail: danielajqueiroz@hotmail.com

RESUMO: Alimentação de baixa qualidade ou diminuição na ingestão de alimentos, especialmente associadas a elevado requerimento energético, podem resultar em hiperlipidemia e hiperlipemia, síndromes relacionadas ao aumento de triglicérides. O presente trabalho teve como objetivo avaliar as concentrações de glicose e triglicérides para determinar dislipidemias em equinos hospitalizados com afecções clínicas. Foram utilizados 7 equinos adultos internados por apresentarem afecções clínicas. Foram realizadas dosagens de glicose e triglicérides na admissão e 24, 48 e 72 horas após. Não se observou alteração na concentração de glicose e triglicérides, no entanto 2 animais desenvolveram hiperlipidemia durante o período de internação.

Palavras-Chave: cavalo, hiperlipidemia, internação

ABSTRACT: *Poor diet or reduced food intake, especially associated with high energy requirements, may result in hyperlipidemia and hyperlipemia, syndromes related to triglyceride increase. The aim of this study was to evaluate glucose and triglyceride concentrations for the determination of dyslipidemia in horses hospitalized with clinical conditions. Seven adult horses hospitalized for presenting clinical conditions were used. Glucose and triglyceride dosages were performed at admission and 24, 48 and 72 hours later. No change in glucose and triglyceride concentration was observed, however, 2 horses developed hyperlipidemia during the hospitalization period.*

Keywords: *equine, hospitalization, hyperlipidemia*

INTRODUÇÃO

Alimentação de baixa qualidade ou diminuição na ingestão de alimentos, especialmente associado a elevado requerimento energético, como em casos de gestação e doenças, podem resultar em hiperlipidemia e hiperlipemia, síndromes relacionadas ao aumento de triglicérides. Estudos demonstram a importância das dislipidemias em equinos hospitalizados mesmo na ausência de fatores predisponentes, em razão apenas da mudança de rotina, ambiente e condições de manejo (Osiro et al., 2010). Além do mais a doença apresenta mudança de rotina, ambiente e condições de manejo

[1] Comitê de Ética e Experimentação Animal - CEPan, do Centro Universitário Barão de Mauá, sob o número de protocolo 313/18.

(Osiro et al., 2010). Além do mais a doença apresenta prognóstico de reservado a desfavorável com alta taxa de mortalidade (Frape, 2009). Assim o presente trabalho teve como objetivo avaliar as concentrações de glicose e triglicérides para determinar dislipidemias em equinos hospitalizados com afecções clínicas.

MATERIAL E MÉTODOS

Foram utilizados 7 equinos, adultos, tanto machos quanto fêmeas, internados no Hospital Veterinário Escola do Centro Universitário Barão de Mauá (HV-CBM) por apresentarem afecções de tratamento clínico, exceto síndrome cólica. Foram realizadas colheitas de sangue mediante venipunção da veia jugular com agulha 30X10 em seringas de 10 ml no momento da admissão (T0) e 24 (T24), 48 (T48) e 72 (T72) horas após a admissão. As amostras foram enviadas imediatamente após a colheita ao laboratório de Análises Clínicas do HV-CBM onde foram centrifugadas para separação do soro sanguíneo que foi então acondicionado em tubos de eppendorf e congelado em freezer - 18°C para posterior análise em Analisador Bioquímico Automático utilizando-se kits comerciais da Labtest®. Os dados de glicose e triglicérides não apresentaram normalidade (Shapiro-Wilk, $P<0,05$) e foram submetidos à análise de Friedman para amostras repetidas ($P\leq0,05$) no programa Sigma Plot 12.0.

RESULTADOS E DISCUSSÃO

Os valores de glicose e triglicérides de cada um dos animais encontram-se na tabela 1. Os equinos 6 e 7 apresentaram valores de triglicérides acima do normal em algum momento do período experimental, podendo-se assim afirmar que desenvolveram hiperlipidemia durante a internação. Justamente esses animais foram os que apresentaram mais alterações de parâmetros vitais tanto na admissão quanto ao longo do período experimental.

Alguns animais apresentaram ainda concentrações sanguíneas de glicose acima do normal para equinos (75-115 mg/dL), provavelmente devido ao estresse e consequente aumento do cortisol que acompanha processos patológicos e hospitalização.

Ao se avaliar os animais em grupo (tabela 2), observa-se que a mediana das concentrações de triglicérides não mostrou diferença entre os diferentes momentos experimentais.

CONCLUSÃO

Diante dos resultados apresentados conclui-se que as condições patológicas que acometeram os animais, assim como o período de hospitalização, não foram responsáveis por diminuir glicose ou aumentar triglicérides dos animais quando avaliados como grupo. Apesar disso, a análise individual mostrou ocorrência de hiperlipidemia em 2 equinos, levando os autores a concluírem que existe necessidade de se monitorar equinos internados, especialmente quando acometidos por patologias graves e responsáveis por alterações importantes de parâmetros vitais.

REFERÊNCIAS BIBLIOGRÁFICAS

FRAPE, D. Pragas e doenças relacionadas à área de pastagens, à dieta e ao confinamento – Hiperlipemia. In: *Nutrição e alimentação de equinos*. 3 ed. São Paulo: Roca, 2009, p. 427-428.

OSIRO, J.H.H.; BELLI, C.B.; FERNANDES, W.R. Dosagem de triglicérides em equinos internados. *Brazilian Journal of Equine Medicine – Anais XIII Conferência Anual da Abraveq*, v. 29, p. 205, 2010.

Tabela 1. Concentrações sanguíneas de glicose e triglicérides de equinos hospitalizados com afecções clínicas nos momentos de admissão no hospital (T0) e 24 (T24), 48 (T48) e 72 (T72) horas após a admissão.

	T0 Glicose (mg/ dL)	T0 Trigl. (mg/ dL)	T24 Glicose (mg/ dL)	T24 Trigl. (mg/ dL)	T48 Glicose (mg/ dL)	T48 Trigl. (mg/ dL)	T72 Glicose (mg/ dL)	T72 Trigl. (mg/ dL)
Equino 1	96,5	8	135,5	14	105	0,5	104,5	19
Equino 2	103	12,5	82	15	93	13,5	81	20
Equino 3	117	8,5	74	1	90	0,5	90	0,5
Equino 4	95	21	104,5	26	102	17	89	15,5
Equino 5	98,5	14,5	70	16	86	14,5	75	20,5
Equino 6	103,5	51	144,5	67	117,5	145	125,5	235
Equino 7	150,5	23	137,5	106	152	241	116	106

Tabela 2. Mediana (mínimo - máximo) das concentrações sanguíneas de triglicérides e glicose de equinos hospitalizados com afecções clínicas nos momento da admissão no hospital (T0) e 24 (T24), 48 (T48) e 72 (T72) horas após a admissão.

Variável	Momentos de avaliação			
	T0	T24	T48	T72
Triglicérides (mg/dL)	14,50 (8,00 - 51,00)	16,00 (1,00 - 106,00)	14,50 (0,50 - 241,00)	20,00 (0,50 - 235,00)
Glicose (mg/dL)	103,00 (95,00 - 150,50)	104,50 (70,00 - 144,50)	102,00 (86,00 - 152,00)	90,00 (75,00 - 125,50)

Medianas não diferiram pela análise de Friedman para amostras repetidas (P>0,05).

DESENVOLVIMENTO DE UMA NOVA APRESENTAÇÂO DE PLASMA HIPERIMUNE PARA EQUINOS[1]

Development of a new presentation of hiperimune plasma for horses

Andrezza C. A. Silva[1], Adriano C. Melo[2], Valdemir C. Silva.[3], Tatiana F. Paiva[4], Irinaldo D. B. Junior[5], Ticiano G. Nascimento[5], Pierre B. Escodro[5]

[1] Mestranda da Universidade Federal de Alagoas.

[2] Técnico administrativo UFAL-HU-ULAC.

[3] Doutorando da Universidade Federal de Alagoas.

[4] Médica veterinária do Haras Fábio José.

[5] Professores Doutores da Universidade Federal de Alagoas.

E-mail: andrezzaaragaovet@hotmail.com

RESUMO: O desenvolvimento de novos bioprodutos serão sempre o norte dos pesquisadores, pela melhoria e eficácia, minimizando quaisquer riscos e perdas para os seus futuros usuários. Não distante da realidade dos equinos que desde a neonatologia até a cura de infecções necessitam de medicamentos para as correções de desequilíbrios. Seria possível a criação de um bioproduto de partículas sólidas oriundos do Plasma Hiperimune? Foram manipulados 5 amostras (Plasma, Spry Dryer Filtrado/Não filtrado e Liofilizado Filtrado/Não filtrado), utilizando 0,5 g de cada pó, diluindo em 15 ml de água osmose reversa seguindo por centrifugação refrigerada a 4.000 rpm/7min, utilizando o Chromafil® 0,20 µm para a filtragem das amostras e realizando o teste de turbidimetria. Obtivemos nos bioprodutos desenvolvidos nessa pesquisa uma qualidade e viabilidade de imunoglobulinas não antes mensurada.

Palavras-Chave: equino, liofilização, plasma hiperimune, spry dryer

ABSTRACT: *The development of new bioproducts will always be the north of the researchers, for the improvement and effectiveness, minimizing any risks and losses for their future users. Not far from the reality of horses that from neonatology to the cure of infections need medicines for corrections of imbalances. Would it be possible to create a bioproduct of solid particles from the Plasma Hyperimmune? Five samples (Plasma, Spry Dryer Filtered/Unfiltered and Lyophilized Filtered/Unfiltered) were handled using 0.5 g of each powder, diluting in 15 ml of reverse osmosis water followed by refrigerated centrifugation at 4,000 rpm / 7 min using Chromafil® 0.20 µm for the filtering of the samples and performing the turbidimetry test. We obtained in the bioproducts developed in this research a quality and viability of immunoglobulins not previously measured.*

Keywords: *equine, lyophilized, plasma hyperimmune, spry dryer*

[1] Comissão de Ética no Uso de Animais/Universidade Federal de Alagoas- nº protocolo 67 /2017.

INTRODUÇÃO

O potencial plasmático equino tornou-se um propulsor de inúmeros estudos em conjuntura da variabilidade de imunoglobulinas (Ig), IgG, IgA, IgM, IgE e a presença de anticorpo com IgD expressivos em cavalos, por sua prevalência de 85% IgG plasmático contendo 7 isotipos diferentes, tendo como principal função a produção de anti toxinas (Wagner et al., 2004).

A busca por novas tecnologias para a progressão de fármacos, bem como o desenvolvimento de novos, foi e sempre será o norte da ciência, desde 1969, após a realização da primeira plasmaférese manual diversos métodos foram discorridos até o aprimoramento de uma tecnologia automatizada, possibilitando assim efetividade, esterilidade, qualidade e rendimento dos produtos coletados em bolsas de plasma hiperimune equino (Escodro et al., 2013). A indicação terapêutica e transfusional são difundidas na Medicina Veterinária com diversos artigos comprovando a eficiência no tratamento de distúrbios eritrocitários, hipovolemias, transferência de imunoglobulinas, sepse, colites, hiperproteinemia, doenças renais como também os fatores de coagulação (Dawson et al., 2010).

Algumas técnicas encaminham-se a testes para o desenvolvimento de novos bioprodutos, como a técnica de Spray Dryer, na qual iniciou seu papel inovador, em detrimento do potencial de pulverização e separação de sólidos elevados de um fluido em um sistema de câmeras de gás quente, bem como, a técnica de Liofilização, que através da sublimação promove a secagem de amostras congeladas sendo atualmente utilizadas na indústria alimentícia e farmacêutica.

A prospecção de novos métodos de condicionamento e efetividade do Plasma Hiperimune possibilitará não somente uma perspectiva farmacológica avançada, mas também o rearranjo de aplicabilidade no mercado consumidor. Seria possível a criação de um bioproduto de partículas sólidas oriundos do Plasma Hiperimune?

MATERIAL E MÉTODOS

A presente pesquisa tem como objetivo, avaliar a passagem de Ig e a viabilidade na apresentação em pó, tendo como resultado a Duas bolsas contendo 1.000 ml de Plasma Hiperimune equino obtido por aférese automatizada, fracionadas e adicionadas a uma solução encapsulante e submetidas as técnicas de Spray Dryer e Liofilização, sendo avaliada a presença de imunoglobulinas após os processos. Foram manipuladas 5 amostras (Plasma, Spray Dryer Filtrado/Não filtrado e Liofilizado Filtrado/Não filtrado), utilizando 0,5 g de cada pó, diluindo em 15 ml de água osmose reversa seguindo por centrifugação refrigerada a 4.000 rpm/7min, utilizando o Chromafil® 0,20 µm para a filtragem das amostras e realizando o teste de turbidimetria.

RESULTADOS E DISCUSSÃO

A indagação sobre a resistência das imunoglobulinas após os processos sofridos desde o ar quente, até mesmo a refrigeração intensa, promoveu diversas duvidas sobre a qualidade do encapsulamento e a presença das mesmas após a infusão em água osmose reversa. A realização do teste de Turbidimetria proporcionou a confirmação da presença e a quantificação da concentração de imunoglobulinas contidas nas amostras testadas (Tabela 1).

As baixas concentrações são justificadas pelo processamento da analise em um aparelho de dosagem humano, bem como a realização da centrifugação e filtração das amostras após diversas diluições utilizando o volume total de 10 µl. A ausência da incidência térmica no processo de liofilização pode ter contribuído para a maior concentração de IgG no material. A ausência do reagente para a realização do teste de IgE na data ocasionou na ausência desse dado nas amostras liofilizadas.

CONCLUSÃO

Obtivemos êxito na passagem de imunoglobulinas nos bioprodutos desenvolvidos, comprovando a eficácia dos bioprodutos nos processos de liofilização e spray dryer.

REFERÊNCIAS BIBLIOGRÁFICAS

DAWSON, T. R. M. Y.; HOROHOV, D. W.; MEIJER, W. G. et al. Current understanding of the equine immune response to *Rhodococcus equi*. An immunological review of R. equi pneumonia. *Veterinary Immunology and Immunopathology,* v. 135; p. 1–11, 2010. doi:10.1016/j.vetimm.2009.12.004.

ESCODRO, P. B.; BERNADO, J. O.; ROVERI, E. G. et al. Padronização da técnica de plasmaférese automatizada em equinos. *Arq. Bras. Med. Vet. Zootec*., v.65, n.4, p.1049-1056, 2013.

WAGNER, B.; MILLER, D. C.; LEAR, T. L. et al. The Complete Map of the Heavy Chain Constant Gene Region Reveals Evidence for Seven IgG Isotypes and for IgD in the Horse. *The Journal of Immunology*, v. 173, p. 3230-3242, 2004.

Tabela 1. Resultado do Teste de Turbidimetria do Pó Spray Dryer, Pó Liofilizado e Plasma Hiperimune.

Ensaio	Não Filtrado Spray Dryer	Filtrado Spray Dryer	Plasma Hiperimune	Não Filtrado Liofilizado	Filtrado Liofilizado
IgG (g/L)	0.57	0.24	5.13	1.01	0.94
IgA (g/L)	<0.25	<0.25	<0.25	<0.25	<0.25
IgE (IU/ml)	6.5	10.5	7.6	**	**
IgM (g/L)	<0.25	<0.25	<0.25	<0.25	<0.25

*****Valores de referência humanos. **Ausência de reagente de IgE.

DESMITE DO LIGAMENTO SUSPENSOR DO BOLETO TRATADO COM PLASMA RICO EM PLAQUETAS EM CAVALO DE TRÊS TAMBORES – RELATO DE CASO

Desmitis of the suspensory ligament of the fetlock treated with platelet-rich plasma in a barrel racing horse - Case report

Beatriz T. Ortega[1], Betsabéia H. G. Milani[1], Larissa T. Nardi[1], Felipe O. Fraga[1], Tarima B. Colla[1], Igor Augusto Andreta Paiola[2], Guilheme Gonçalves Fabretti Santos[2], Bruno F. Cholfe[2]

[1] Médico veterinário autônomo.

[2] Docente– UNIRP.

E-mail: ortega.beatriz@outlook.com

RESUMO: A lesão do ligamento suspensor do boleto (LSB) ocorre por sobrecarga e estiramento ou laceração e traumatismo. Normalmente as lesões ocorrem nos membros torácicos dos equinos em situações onde ocorre hiperextensão da articulação metacarpo-falângica, podendo ocorrer na parte proximal ou distal do ligamento. As lesões do LSB requerem longos períodos de recuperação e prognóstico reservado em relação ao retorno da atividade atlética. O plasma rico em plaquetas (PRP) é apresentado como uma opção terapêutica, pois regenera tecidos músculo-esqueléticos com o derivado das plaquetas, o fator de crescimento e proteínas. Este relato apresenta o caso de um equino, atendido no Hospital Veterinário Dr. Halim Atique - UNIRP em São José do Rio Preto, da raça Quarto de Milha, nove anos de idade, em abril de 2015, a queixa principal foi a claudicação no membro torácico direito (MTD). Foi instituído o tratamento de terapia celular com PRP, através da aplicação na região do ligamento suspenso do boleto guiado por exame ultrassonográfico. Obteve-se melhora nos primeiros três dias de tratamento e após 60 dias foi instituído a fisioterapia até aproximadamente seis meses quando o animal recebeu alta e retomou as atividades esportivas.

Palavras-Chave: desmopatia, medicina equina esportiva, terapia celular

ABSTRACT: *Lesion of fetlock suspensory ligament (LSB) occurs by overloading and stretching or laceration and trauma. Usually, the functions occur in the thoracic limbs of the individuals in relation to the hyperextensive occurrences of the metacarpophalangeal joint, and may occur in the proximal or distal part of the ligament. LSB injuries will last the recovery and prognostic moments in relation to the return of athletic activity. Platelet-rich plasma (PRP) is presented as a therapeutic alternative, as it regenerates the o-skeletal tissues with the platelet derivative, growth factor and proteins. This report presents the case of an equine, attended at the Veterinary Hospital Dr. Halim Atique - UNIRP in São José do Rio Preto, a Quarter Horse Race, nine years old, in April 2015, a main complaint was a lameness in the right thoracic limb (BAT). The treatment of cellular therapy with PRP was instituted through Ultrasound guided infiltration in region of the suspensory ligament. The results of the previous and subsequent research were confirmed 60 days after the start of the discharge visit and resumed sports activities.*

Keywords: *cellular therapy, desmopathy, equine sport medicine*

INTRODUÇÃO

O ligamento suspensor do boleto (LSB) está localizado no sulco da região metacarpo-falângica, com semelhança na estrutura no membro torácico e pélvico dos equinos, tendo como função impedir a hiperflexão da articulação e de sustentá-la.

A lesão do LSB ocorre por sobrecarga e estiramento ou laceração e traumatismo. Normalmente as lesões ocorrem nos membros torácicos dos equinos em situações onde ocorre hiperextensão da articulação metacarpo-falângica, e a lesão pode ocorrer na parte proximal ou distal do ligamento.

O reparo tecidual é lento devido a pouca irrigação tecidual. E a ocorrência de lesão em cavalos de três tambores no membro torácico direito é alta, porém o membro torácico esquerdo tem maiores alterações radiográficas, e pode até ocorrer nova lesão no local em resposta a força mecânica emitida. A correlação entre a extensão da lesão e o grau de claudicação é muito fraca e por vezes a queda de performance é o único sinal clínico. Novos tratamentos para a artrite, tendinite e desmite estão centrados sobre o uso de produtos biológicos. As lesões do LSB requerem longos períodos de recuperação e prognóstico reservado em relação ao retorno da atividade atlética.

O plasma rico em plaquetas (PRP) é apresentado como uma opção terapêutica, pois regenera tecidos músculo-esqueléticos com o derivado das plaquetas, o fator de crescimento e proteínas. Os fatores de crescimentos sinalizam proteínas e ajusta o metabolismo celular, auxiliando na cicatrização de tecidos, proliferação de células, neovascularização e ganho de síntese de matriz extracelular.

RELATO DE CASO

Este relato apresenta o caso de um equino, atendido no Hospital Veterinário Dr. Halim Atique - UNIRP em São José do Rio Preto, da raça Quarto de Milha, nove anos de idade, em abril de 2015, a queixa principal foi a claudicação no membro torácico direito (MTD). O proprietário relata que

quatro dias antes do atendimento, levou o animal em prova de três tambores e após o término da prova demonstrou dor no MTD. Durante exame físico, o animal estava alerta, com bom estado nutricional. Parâmetros clínicos se encontravam dentro das normalidades para a espécie.

DISCUSSÃO

No exame de claudicação, a etiologia da claudicação era inflamatória, com gradação de claudicação grau II, apresentação súbita e evolução aguda, manifestação contínua. Na inspeção do membro do animal, foi possível notar aumento de volume, região palmar do boleto na altura dos ossos sesamóides proximais com maior assimetria medial e na palpação a superfície apresentava sinais flogísticos. Ao passo e trote o animal apresentou dificuldade para iniciar o movimento e sincronizou o apoio do membro comprometido com a elevação da cabeça. O teste de flexão nas articulações interfalângicas e metacarpo-falângica do MTD foi positivo.

Na radiografia do MTD não houve nenhuma alteração, entretanto no exame ultrassonográfico pode-se visibilizar lesão anecóica no ligamento suspensor do boleto no ramo medial próximo a inserção no osso sesamóide proximal. Foi instituído o tratamento de terapia celular com PRP, através da punção da veia jugular externa, onde foi colhido

aproximadamente 90 mL de sangue com anticoagulante.

A aplicação do PRP intralesional no ligamento suspensor do boleto foi guiada por ultrassonografia. Após três dias de aplicação do PRP no ligamento suspensor do boleto visibilizou-se no exame ultrassonográfico em plano transversal diminuição da área hipoecóica. Após 60 dias de descanso e o animal em baia, foi instituída fisioterapia com caminhadas controladas no animal para posteriormente retornar à atividade física. Com seis meses após a aplicação intralesional do PRP no LSB o animal recebeu alta da fisioterapia e retornou aos treinos e em competições.

CONCLUSÃO

O resultado clínico e imaginológico após o tratamento intralesional com PRP foi positivo, pois acelera o reparo tecidual, e antecipa o retorno aos treinos e competições sem queda de desempenho após uma importante lesão de ligamento.

REFERÊNCIAS BIBLIOGRÁFICAS

FANTINI, P. Plasma rico em plaquetas: padronização em equídeos, criopreservação e efeito terapêutico na desmite do ligamento supraespinhoso de equinos. 2014. 87p. Tese (Doutorado) - Escola de Veterinária. Universidade Federal de Minas Gerais.

FONSECA, F.A.; et al., Does time matter for platelet-rich plasma treatment for equine tendinitis? Proceedings of the europen college of veterinary surgeons annual scientific meeting, Copenhagen, Denmark, 2014.

FORTIER, L. Medical therapies for tendonitis. Proceedings of the 11th international congress of the wordl equine veterinary association September 2009.

LAPA, D.A.P. Diagnóstico e tratamento das principais lesões tendinosas e ligamentosas dos equinos, 2009, 113p. Dissertação (Mestrado)- Faculdade de Medicina Veterinária, Universidade Técnica De Lisboa.

MENARIM, B.C. Caracterização de alterações radiográficas na articulação metacarpofalângia de cavalos de três tambores, 2009, 87 f. Dissertação (mestrado) - Universidade Estadual Paulista. Faculdade de Medicina Veterinária e Zootecnia.

DISLIPIDEMIA ASSOCIADA À COLITE POR CLOSTRIDIUM DIFFICILE EM UM POTRO MANGALARGA MARCHADOR

Dyslipidemia associated with Clostridium difficile colitis in a Mangalarga Marchador foal

Isabella C. Winter[1], Jorge T. B de Lima[1], Rafael R. Faleiros[1]

[1] Departamento de Clínica e Cirurgia Veterinárias, Universidade Federal de Minas Gerais (UFMG).
E-mail: bella_winter@hotmail.com

RESUMO: Dislipidemias são definidas pela presença de lipídeos em elevadas concentrações séricas e geralmente ocorrem devido à mobilização excessiva e inapropriada das reservas de gordura periféricas. O objetivo deste trabalho foi descrever um caso de dislipidemia associada à colite por *Clostridium difficile* em um potro Mangalarga Marchador. O animal de 3 meses de idade apresentou diarreia e dislipidemia após antibioticoterapia para pneumonia. A resolução do quadro clínico foi obtida com administração de metronidazol, heparina e glicose parenteral. Apesar da escassez de relatos, o presente trabalho ressalta a possibilidade de, assim como em adultos, o balanço energético negativo apresentar potencial risco no desenvolvimento de hiperlipemia em potros Mangalarga Marchador.
Palavras-Chave: diarreia, equino, hiperlipemia, triglicerídeos

ABSTRACT: *Dyslipidemias are defined by the presence of elevated serum lipid concentrations and happen generally due to excessive and inappropriate mobilization of peripheral fat reserves. The aim of this paper was to describe a case of dyslipidemia associate to a Clostridium difficile colitis in a Mangalarga Marchador foal. A 3-months-old foal presented diarrhea and dyslipidemia after antibiotic therapy for pneumonia. The improvement of the clinical condition was obtained with administration of metronidazole, heparin and parenteral glucose. Despite the few reports, the present study raises the possibility that, as in adults, the negative energy balance presents a potential risk in the development of hyperlipemia in Mangalarga Marchador foals.*
Keywords: *diarrhea, equine, hyperlipemia, triglycerides*

INTRODUÇÃO

Dislipidemias são desordens do metabolismo lipídico associadas à circulação sistêmica anormal de lipídeos. Podem ser classificadas em hipertrigliceridemia, hiperlipidemia, hipertrigliceridemia severa e hiperlipemia, baseadas na concentração de triglicerídeos e na presença ou não de soro lipêmico e sinais clínicos. Obesidade, resistência à insulina, estresse, anorexia e balanço energético negativo (BEN) são possíveis fatores predisponentes (Mckenzie, 2011). Frequentemente são consideradas complicações de outras doenças, especialmente as gastrointestinais (Dunkel e McKenzie, 2003). A apresentação mais grave é a hiperlipemia e ocorre associada a infiltrados gordurosos em diversos órgãos. Possui prognóstico reservado a desfavorável, com altas taxas de mortalidade (Mckenzie, 2011). O objetivo do

presente relato foi descrever um caso de dislipidemia associada à colite por *Clostridium difficile* em um potro Mangalarga Marchador.

RELATO DE CASO

Um potro Mangalarga Marchador de 3 meses com histórico de diarreia há 3 dias foi atendido em uma propriedade localizada em Bonfim-MG. O animal estava sob antibioticoterapia para tratamento de pneumonia por *Rhodoccocus equi*. A evolução clínica do quadro respiratório ocorreu de forma satisfatória, porém ao término do tratamento, se iniciaram episódios de diarreia.

No exame clínico, o animal apresentava-se prostrado, letárgico e com redução do apetite. A diarreia era profusa, gelatinosa, amarronzada e com bolhas. Optou-se por suspender a antibioticoterapia. Os exames laboratoriais complementares evidenciaram soro lipêmico e triglicerídeos de 797 mg/dL (normal < 100 mg/dL). Foram coletadas amostras de fezes para fins de diagnóstico, as quais permitiram identificar isolados toxigênicos de *C. difficile*. Instituiu-se como tratamento administração de metronidazol (25 mg/kg, BID, VO), heparina (30 UI/kg, BID, IV, por 5 dias) e 500 ml de glicose 5% IV, sempre que apresentasse hipoglicemia, cujo monitoramento era realizado ao longo do dia.

Nos dias subsequentes houve melhora no quadro clínico, comportamento alerta e retorno progressivo no apetite. Os valores de triglicerídeos reduziram gradativamente até sua completa normalização no 9° dia de tratamento (98 mg/dL). Da mesma forma, houve melhora progressiva da diarreia apresentando fezes normais concomitantemente à resolução da hiperlipidemia. A antibioticoterapia com metronidazol foi interrompida, totalizando 15 dias de administração.

RESULTADOS E DISCUSSÃO

O tratamento para *R. equi* requer antibioticoterapia prolongada, variando de 3 a 12 semanas (Giguère, 2017). Consoante a Baverud (2004), a utilização de antibióticos, principalmente de forma prolongada, pode provocar disbiose na microbiota autóctone, permitindo a colonização e produção de toxina pelo *C. difficile*. Sob essa circunstância, sugere-se que no presente relato a antibioticoterapia foi o principal fator predisponente na patogênese da infecção por *C. difficile*. Uma vez diagnosticada, o tratamento desta colite consiste em interromper a utilização de antibióticos prévios, preconizando o metronidazol como fármaco de escolha. Estudos prévios mostraram que a maioria dos microorganismos isolados são susceptíveis a esse antibiótico (Baverud, 2004).

Adicionalmente, o animal foi diagnosticado com uma dislipidemia que, em equinos, é caracterizada pelo aumento de triglicerídeos séricos (Mckenzie, 2011). Dentre as possíveis dislipidemias em equinos, presume-se que se tratava de hiperlipemia, uma vez que as concentrações séricas de triglicerídeos eram superiores a 500 mg/dL, o soro apresenta-se lipêmico e havia sinais clínicos típicos como inapetência, depressão e letargia (Dunkel e McKenzie, 2003). Entretanto, devido aos sinais clínicos serem comuns em potros diarreicos e a impossibilidade de se confirmar a presença de infiltrados gordurosos nos órgãos (Mckenzie, 2011), não foi possível fechar o diagnóstico definitivo de hiperlipemia.

Alguns autores acreditam que potros lactentes saudáveis podem apresentar hiperlipidemia, resultado da produção de quilomicrons após alimentação (Lavole e Hinchcliff, 2008). Entretanto, como no presente caso os níveis de triglicerídeos reduziram significativamente (797 para 98 mg/dL) após 9 dias de tratamento, acredita-se que esse seja um caso de dislipidemia secundária ao BEN desencadeado pela colite, e não um achado acidental fisiológico do lactente.

O aspecto mais importante da conduta terapêutica na dislipidemia é a correção da condição primária que resultou no BEN. Em seguida, deve-se corrigir esse desbalanceamento energético através de suporte nutricional enteral ou parenteral (Dunkel e McKenzie, 2003). Embora o potro apresentasse hipofagia, ainda alimentava-se espontaneamente. Portanto, optou-se por não acrescentar suporte nutricional ao plano terapêutico, limitando-se à reposição de glicose quando hipoglicêmico para evitar lipólise. Ainda que de uso controverso, existem outros tratamentos adjuvantes como a insulina e heparina, visando estimular a atividade da lipoproteína lipase (Mckenzie, 2011).

CONCLUSÕES

Os achados desse relato são evidências concretas de que potros Mangalarga Marchador com diarreia e balanço energético negativo apresentam risco potencial de desenvolver dislipidemias. Com intuito de diagnóstico precoce, sugere-se que potros diarreicos dessa raça sejam monitorados quanto ao desenvolvimento de afecções metabólicas.

REFERÊNCIAS BIBLIOGRÁFICAS

BAVERUD, V. Clostridium difficile diarrhea: infection control in horses. *Vet Clin North Am Equine Pract*, v.20, p.615-30, 2004.

DUNKEL, B.; McKENZIE III, H. C.. Severe hypertriglyceridaemia in clinically ill horses: diagnosis, treatment and outcome. *Equine Vet J*, v.35, n.6, p.590-595, 2003.

GIGUÈRE, S. Treatment of Infections Caused by Rhodoccocus equi. *Vet Clin North Am Equine Pract*, v.33, n.1, p.67-85, 2017.

LAVOLE, J. P.; HINCHCLIFF, K. W. *Blackwell´s five-minute veterinary consult: Equine*. 2ed. Iowa:Wiley-Blackwell, 2008. p. 390-391.

MCKENZIE, H.C. Equine hyperlipidemias. *Vet Clin North Am Equine Pract*, v.27, n.1, p.59-72, 2011.

DIVERTÍCULO DE MECKEL EM EQUINO: RELATO DE CASO

Meckel's diverticle in horse: case report

Carolina M. S. de Souza[1], Daniel D. Teixeira[1], Vital H. L. Silva[1], Natalia M. S. Azevedo[2], Allan G. F. dos Santos[3], Márlon de V. Azevedo[4]

[1] Graduando de Medicina Veterinária da Universidade Federal da Paraíba.

[2] Docente do Curso de Medicina Veterinária da Universidade Federal da Paraíba.

[3] Médico Veterinário.

[4] Proprietário da Equestre Clínica Cirurgia e Reprodução.

E-mail: carolina.suassuna@gmail.com

RESUMO: Objetiva-se descrever a manifestação clínica, tratamento e resultado de um caso de cólica causado por compactação no divertículo Meckel no jejuno de um equino. O animal foi atendido na clínica Equestre, localizada no Estado da Paraíba, apresentando sinais de cólica há três dias. Foi instituído o tratamento clínico, porém sem melhora. A paciente foi encaminhada para laparotomia exploratória na qual foi possível visualizar alças de intestino delgado distendidas além da presença do divertículo de Meckel compactado. Foram realizadas enterectomia e enteroanastomose do jejuno retirando o segmento acometido. Conclui-se que o procedimento cirúrgico foi essencial para o diagnóstico da causa da cólica e a ressecção e anastomose foi efetiva no tratamento evitando recidivas.

Palavras-Chave: divertículo de Meckel, cavalos, tratamento

ABSTRACT: *The objective of this study is to describe the clinical manifestation, treatment and outcome of a case of colic caused by impactation in Meckel's diverticulum in the jejunum of an equine. The animal was attended at the Equestre clinic, located in the State of Paraíba, showing signs of colic three days ago. Clinical treatment was instituted, but without improvement. The patient was referred to an exploratory laparotomy in which it was possible to visualize loops of the distended small intestine in addition to the presence of the compact Meckel's diverticulum. An enterectomy and jejunum enteroanastomosis were performed, removing the affected segment. It was concluded that the surgical procedure was essential for the diagnosis of the cause of colic and resection and anastomosis was effective in the treatment avoiding relapses.*

Keywords: *equine, Meckel's diverticulum, treatment*

INTRODUÇÃO

A Síndrome Cólica caracterizada por manifestação de dor abdominal é uma das principais enfermidades que acometem a espécie equina, sendo mais comuns as dores de origem gastrointestinal. Responsável por grandes perdas econômicas em decorrência de gastos com tratamento, tempo de afastamento do animal de suas atividades esportivas e os casos de óbitos (Laranjeira et al., 2003). O conhecimento dos fatores para o desenvolvimento da Síndrome Cólica

é importante para o entendimento da etiologia e da sintomatologia clínica e para que mais eficientemente sejam abordados os casos clínicos e realizadas intervenções para reduzir o risco de ocorrência.

O divertículo intestinal em cavalos é uma causa rara de dor abdominal (Boom et al., 2001). Quando presente, divertículos são comumente diagnosticados como um achado incidental em necropsia ou em laparotomia exploratória (Boom et al., 2001). O objetivo desse relato de caso é descrever a manifestação clínica, tratamento e resultado de uma compactação no divertículo de Meckel no jejuno de um equino.

RELATO DE CASO

Foi encaminhada para clínica Equestre, localizada no Estado da Paraíba, uma potra, fêmea, 2 anos de idade, da raça quarto de milha com histórico de sinais de cólica há três dias consecutivos. Foi previamente atendida por um veterinário de campo, mas não respondia ao tratamento clínico. Ao realizar o exame físico, o animal apresentou taquicardia (60 bpm), taquipnéia (20 mpm), tempo de preenchimento capilar 3 segundos, apatia, sudorese, mucosa ocular congesta, desidratação de 6%, dor moderada, ausência de borborigmos à ausculta abdominal e refluxo positivo na sondagem nasogástrica. O exame ultrassonográfico abdominal revelou alças de intestino delgado distendidas. O animal foi encaminhado para laparotomia exploratória. Após a indução anestésica, foi mantido na anestesia inalatória. Durante a exploração abdominal constatou-se presença de gás no intestino delgado, o qual foi esvaziado com o auxílio do aspirador cirúrgico. Em seguida, o cólon maior foi exteriorizado sendo possível uma melhor exploração do intestino delgado, no qual verificou-se a presença do divertículo de Meckel com conteúdo compactado. Realizou-se a descompactação do divertículo e posteriormente a área foi isolada com gazes estéreis impedindo o fluxo de ingesta, para prosseguir com a enterectomia. Este procedimento foi iniciado com a sutura dos vasos do mesentério com fio poliglactina 910, logo após realizou-se a enterectomia do divertículo e enteroanastomose com padrão de sutura lambert simples (seromuscular e submucosa) com fio PGC25 2-0. As alças intestinais foram reposicionadas e a cavidade abdominal fechada com fio de naylon 0,60 padrão de sutura simples interrompido, subcutâneo no padrão zig zag com fio poliglactina 910 e pele com fio de naylon 2-0 padrão Wolf. O pós-operatório foi baseado no uso de flunixin meglumine 1,1mg/Kg SID, por 5 dias, gentamicina 6,6mg/Kg SID, por 5 dias, dimetilsufóxido 100 ml diluido em soro IV, SID, por 5 dias, cálcio como estimulante de motilidade e suplementação de vitaminas.

RESULTADOS E DISCUSSÃO

O animal evoluiu sem intercorrências no pós operatório. A alimentação com feno foi reestabelecida 48 horas após o procedimento, sendo fornecida em pequenas quantidades, assim como indicado por Auer, (2005). Os sinais clínicos apresentados pelo animal condizem com os sinais descritos na literatura onde os animais apresentam taquicardia, taquipnéia, dor moderada, hipomotilidade ou ausência de movimentos intestinais e refluxo enterogástrico (Thomassian, 2005). O diagnóstico clínico das enfermidades do intestino delgado é difícil, sendo o diagnóstico realizado pela laparotomia exploratória como

realizado nesse caso (Auer, 2006). O divertículo de Meckel é uma anomalia congênita, que proporciona uma comunicação entre o saco vitelino e intestino embrionário inicial. Se persistente até adulto, ele forma uma extensão cega do intestino delgado, originando a partir da superfície distal da borda antimesentérica jejuno ou íleo, sendo o jejuno o local do divertículo de Meckel encontrado nesse caso. O tratamento realizado nesse caso foi a laparotomia exploratória e ressecção do divertículo para que não haja recidiva da compactação assim como recomendado por Freeman (2006).

CONCLUSÃO

O divertículo de Meckel é raro em equinos e geralmente é diagnosticado de forma incidental. A laparotomia exploratória foi essencial para determinar o tratamento. Além disso, a ressecção do divertículo e enteroanastomose do jejuno foram fundamentais para a resolução do caso prevenindo recidivas e mantendo-se preservada a vida do paciente.

REFERÊNCIAS BIBLIOGRÁFICAS

AUER, J.A., STICK, J.A. Equine surgery. 3. ed. Philadelphia: Saunders, 2006. 937 p.

BOOM, V. R,; VAN, V. M. A. Short-and long-term evaluation of surgical treatment of strangulating obstructions of the small intestine in horses: a review of 224 cases. Vet Q, v. 23, p. 109–115, 2000.

FREEMAN, D. E.; SMALL INTESTINE. In: Auer JA, Stick JA, eds. Equine Surgery. 3rd ed. St. Louis, Missouri: Saunders Elsevier, p. 401–430, 2006.

LARANJEIRA, P. V. E. H.; ALMEIDA, F. Q. Síndrome cólica em eqüinos: ocorrência e fatores de risc. Rev. de Ciên. da Vida, RJ, EDUR. v. 28, n. 1, p. 64-78, 2008.

THOMASSIAN, A. (Ed.). Enfermidades dos cavalos. 4.ed. São Paulo: Varela, 2005. 573p.

WHITE, N. A. Equine colic I: introduction [versão electrónica]. *In*: AAEP (Ed.), Proceedings of the 52th Annual AAEP Convention, San Antonio, TX, USA, 2006.

DIVERTÍCULO DE MECKEL EM POTRA: RELATO DE CASO

Meckel's diverticulum in a filly: case report

Larissa T. Nardi[1]; Beatriz T. Ortega[1]; Tarima B. Colla[1]; Betsabeia H. G. Milani[1]; Felipe O. Fraga[1]; Joice M. Andretta[2]; Bruno F. Cholfe[2]; Guilherme G. F. Santos[3]

[1] Médico Veterinário Autônomo.

[2] Centro Universitário de Rio Preto – UNIRP.

[3] Universidade Paulista – UNIP (Campus Bauru).

E-mail: larissa.tnardi@gmail.com

RESUMO: O divertículo de Meckel é uma anomalia do jejuno onde uma bolsa é formada e constituída por todas as camadas da parede intestinal a partir da não reabsorção do ducto vitelino, caracterizando uma anomalia congênita e que na maioria dos casos é assintomática. O presente trabalho relata o caso de uma potra de 3 anos diagnosticada com síndrome cólica onde a terapia de escolha foi o tratamento cirúrgico, realizando a celiotomia. A partir da exploração da cavidade abdominal descobriu-se uma proeminência característica de divertículo de Meckel em região de transição entre jejuno e íleo. O animal foi submetido a eutanásia devido a complicações severas do quadro de síndrome cólica. O objetivo é demonstrar que assim como na maioria dos casos o divertículo de Meckel é um achado cirúrgico ocasional e normalmente assintomático e que a indicação é em todos os casos realizar a ressecção no segmento em questão.

Palavras-Chave: anomalia congênita, gastroenterologia, jejuno

ABSTRACT: *The Meckel's diverticulum is an abnormality of the jejunum where a pouch is formed and constituted by all the layers of the intestinal wall from the non-resorption of the duct yolk sac, making the condition in the majority of cases asymptomatic. The present work reports the case of a filly from 3 years old diagnosed with syndrome colic where the therapy of choice was the surgical treatment, performing the laparptomy. From the exploration of the abdominal cavity discovered a prominent feature of meckel's diverticulum in the region of transition between the jejunum and the ileum. The animal was subjected to euthanasia due to severe complications of the framework of the syndrome colic. The goal is to demonstrate that, as in most cases the meckel's diverticulum is a surgery occasional and usually asymptomatic, and that the indication is in all cases to perform the resection in the segment in question.*

Keywords: *congenital anomaly, gastroenterology, jejunum*

INTRODUÇÃO

O divertículo de Meckel é uma bolsa constituída por todas as camadas da parede intestinal e formada a partir da não reabsorção do ducto onfalomesentérico (ducto vitelino) durante o período de vida fetal. Esta anomalia pode apresentar complicações, como hemorragias digestivas, fenômenos obstrutivos, inflamatórios ou neoplásicos. A complicação por inflamação denomina – se diverticulite e é a mais conhecida das principais causas. A afecção quando

sintomática favorece ao diagnóstico que neste caso pode se dar por meio de exames de imagem como: ultrassonografia, radiografia e tomografia. É uma anomalia do jejuno pouco comum e na maioria dos casos permanece assintomática, desde modo é uma afecção de achado incidental durante celiotomias em geral, porém vale salientar que mesmo sendo assintomático, o divertículo sempre que descoberto deve ser resseccionado sem exceções.

RELATO DE CASO

Foi atendido no Hospital Veterinário Dr. Halim Atique – UNIRP, uma potra de 3 anos de idade com sinais de síndrome cólica. O paciente, ao exame clínico, apresentava taquicardia e taquipnéia, mucosas congestas com halo toxêmico e desidratação. Na palpação retal foi possível notar distensão de intestino delgado e ao realizar a paracentese obteve-se líquido peritoneal avermelhado, suspeitou-se de compactação de intestino delgado. O diagnóstico foi confirmado pela ultrassonografia. A potra teve sua volemia estabilizada e foi submetida a celiotomia. Durante a exploração do abdômen foi possível observar congestão do intestino delgado e mesentério, conteúdo firme em seu lúmen e grande quantidade de fibrina. Na região de transição entre jejuno e íleo notou-se uma dilatação, achado cirúrgico compatível com divertículo de Meckel. O animal foi submetido a eutanásia devido as complicações maiores relacionadas única e exclusivamente à síndrome cólica. Sendo assim este é mais um caso onde o divertículo de Meckel é apenas um achado cirúrgico ocasional e se apresenta na sua forma assintomática.

RESULTADOS E DISCUSSÃO

Devido a condição das alças e a peritonite importante presente devido a compactação optou-se pela eutanásia do animal. Neste caso o divertículo não foi a causa da síndrome cólica, porém como descrito por Viscardi *et al.* (2009), o divertículo pode causar o estrangulamento de alças e desencadear a síndrome. Já Mahne *et al.* (2017) confirma o fato de o divertículo de Meckel na maioria dos casos, ser um achado cirúrgico ocasional.

CONCLUSÃO

O divertículo de Meckel normalmente é diagnosticado através do achado cirúrgico em celiotomias, laparotomias exploratórias ou como achado de necropsia ou em alguns casos pode ser a etiologia da síndrome cólica por meio de torções, encarceramentos ou estrangulamento de alças.

REFERÊNCIAS BIBLIOGRÁFICAS

MAHNE, A. T.; VAN RENSBURG, D. J.; HEWETSON, M. Ileal hypertrophy and associated true diverticulum as a cause of colic in a horse. *J. S. Afr. Vet. Assoc.*, v. 88, n.0, p.1439, 2017.

VISCARDI, V.; STRATIEVSKY, G. C.; SATO, H. O. et al. Estrangulação de intestino delgado devido a divertículo de Meckel e banda mesodiverticular em égua gestante - relato de caso. *Rev. Bras. Cien. Vet.*, v. 16, n.2, p. 100-102, 2009.

EFEITO DA SOLUÇÃO ALCALINIZANTE NA MICROBIOTA CECAL DE EQUINOS APÓS SOBRECARGA DE AMIDO[1]

Effect of the buffer solution in horses cecal microbiota after starch overload

Caio C. Bustamante[1], Vanessa B. de Paula[1], Isabela P. Rabelo[1], Camila C. Fernandes[1], Luciano T. Kishi[1], Eliana G. M. Lemos[1], Paulo A. Canola[1], Carlos A. A. Valadão[1]

[1] Faculdade de Ciências Agrárias e Veterinária – FCAV/UNESP campus Jaboticabal.
E-mail: caiobustamante@hotmail.com

RESUMO: O equilíbrio da flora intestinal contribui diretamente para a saúde do hospedeiro. Buscou-se identificar a microbiota cecal prevalente antes e após a sobrecarga de amido, diluído em água e administrado por sonda nasogástrica, em 10 equinos SRD, entre três e 10 anos, alocados em quatro grupos (GC, GCT, GAC, GAT). Decorridas oito horas, administrou-se solução fisiológica ou solução alcalinizante através da sonda de Levine introduzida no ceco. Coletaram-se amostras de contéudo cecal em cinco intervalos de tempo: T0, T8, T24, T48, T72 horas. Extraiu-se o DNA metagenômico e procedeu-se a amplificação das regiões V4-V5 do gene 16S rRNA, bem como purificação e sequenciamento. Observou-se aumento da abundância relativa das bactérias aminolíticas e das utilizadoras de lactato e, também, redução da flora fibrolítica no conteúdo cecal dos equinos do grupo amido-tampão em relação aos outros grupos. Conclui-se que a sobrecarga de amido induziu disbiose cecal com predominância dos gêneros *Streptococcus* e *Lactobacillus*, após administração da solução alcalinizante.

Palavras-Chave: cavalos, laminite, metagenoma, microbiota, sobrecarga de amido

ABSTRACT: *The balance of the intestinal flora contributes directly to the host's health. This study was proposed to identify the cecal microbiota prevalent before and after starch overload diluted in water and administered by nasogastric tube in 10 mixed breed horses, aged between three and 10 years. The horses were allocated in four groups (GC, GCT, GAC, GAT). Eight hours later, saline solution or buffer solution was given through the cecal cannula. The cecal samples were collected at five time intervals: T0, T8, T24, T48, T72 hours. The metagenomic DNA was extracted and the V4-V5 regions of the 16S rRNA gene were amplified; purified and sequenced. An increase of aminolytic and lactate-utilizing bacterias and a decrease of fibrolytic bacteria were observed in the horses' cecal samples of the starch-buffer group in relation to the other groups. Starch overload induced cecal dysbiosis with predominance of the genera Streptococcus and Lactobacillus in the presence of buffer solution.*

Keywords: *horses, laminitis, metagenome, microbiota, starch overload*

[1] Comissão de Ética no Uso de Animais (CEUA) – protocolo n°23.391/15
Fundação de Amparo à Pesquisa do Estado de São Paulo (FAPESP) – processo n°201524860-4

INTRODUÇÃO

O ceco e o cólon dos equinos produzem, a partir de conteúdo dietético rico em fibra, ácidos graxos voláteis, componentes energéticos essenciais para a espécie. Este substrato favorece a proliferação da flora microbiana que mantém a homeostase orgânica. Sabe-se que o ecossistema intestinal é susceptível às mudanças súbitas da dieta, as quais contribuem para distúrbios como cólica e laminite (JULLIAND & GRIMM, 2017). Considerando que tais alterações modificam a homeostase intestinal; induzem perdas metabólicas e repercussões sistêmicas, busca-se, com este estudo, avaliar se ocorreram mudanças na microbiota cecal dos equinos expostos à sobrecarga de carboidrato na presença de solução tampão.

MATERIAIS E MÉTODOS

Foram utilizados 10 equinos (fêmeas ou machos castrados) sem raças definidas, com idades entre três e 10 anos, e peso variando entre 300 e 400 quilos, alocados em grupos controle (GC): água (10L) por sonda nasogástrica e, após oito horas, solução fisiológica 0,9% (5L) através de cânula cecal; controle-tampão (GCT): água (10L) por sonda nasogástrica e, após oito horas, solução alcalinizante ($AL(OH)_3$, 65,6g de hidróxido de magnésio ($Mg(OH)_2$) e 1,2g de simeticona) através de cânula cecal; amido-controle (GAC): amido (17,6g/kg) diluído em água (10L) e, após oito horas, solução fisiológica 0,9% (5L) através de cânula cecal; amido-tampão (GAT): amido (17,6g/kg) diluído em água (10L) e, após oito horas, solução alcalinizante ($AL(OH)_3$, 65,6g de hidróxido de magnésio ($Mg(OH)_2$) e 1,2g de simeticona) através de cânula cecal. Por meio da sonda de Levine fixada à pele/ceco, coletou-se conteúdo cecal em cinco intervalos de tempo: T0 (basal); T8; T24; T48; T72 horas, respectivamente, após a sobrecarga de amido. Em período imediato, nos intervalos pré-estabelecidos, avaliaram-se a movimentação (marcha e número de passos) (OBEL, 1948), os sinais de desconforto abdominal, a ingestão de água e feno, a qualidade das fezes (seca, pastosa, liquefeita), a temperatura e a frequência cardíaca. Para a extração de DNA metagenômico, amplificação da região V4-V5 do gene 16S rRNA e sequenciamento empregaram-se kits específicos para sequenciador Illumina. As análises das sequências foram feitas pelo programa QIIME.

RESULTADOS E DISCUSSÃO

Observou-se que a microbiota cecal se manteve inalterada em GC e GCT, e pouco se alterou no GAC. Por outro lado, em GAT, houve aumento da abundância relativa das cepas de *Streptococcus* e *Lactobacillus* entre T8 e T48. Essa mudança corrobora Respondek et al. (2008) que anotaram aumento nas abundâncias dessas cepas na microbiota cecal e do cólon ventral direito a partir de cinco horas, com diminuição após 48 horas de sobrecarga. A prevalência de cepas fermentadoras de amido foi registrada mesmo com adição de solução tampão. Sabe-se que a administração de $Mg(OH)_2$, agente osmótico cartático, induz diarreia e aumenta a velocidade do esvaziamento cecal (SOUZA e VALADÃO, 2007), o que pode ter interferido na capacidade tamponante da solução alcalinizante, favorecendo a proliferação precoce das cepas aminolíticas no GAT. O lactato oriundo da fermentação do amido serve de substrato para bactérias utilizadoras de lactato, como as da família Veillonellaceae (RESPONDEK et al., 2008), o que corrobora o aumento da abundância dessa família no

grupo amido-tampão. Por outro lado, a redução das bactérias fibrolíticas (famílias Lachnospiraceae e Ruminococcacea) pode ser explicada pela menor abundância destas na flora intestinal de cavalos alimentados com dieta rica em amido (HANSEN et al., 2015). As mudanças agudas do microbioma intestinal podem induzir a fase prodrômica da laminite. De fato, pôde-se observar hipertermia, diarreia, desidratação, perda de apetite e aumento da sensibilidade do casco (Obel 2-4), principalmente nos intervalos de tempo T8 a T48. Tais sinais coincidiram com aumento da prevalência de bactérias aminolíticas e com a redução da abundância das fibrolíticas no conteúdo cecal. Estes sinais clínicos descritos corroboram Garner et al. (1978) que descreveram tais alterações relacionadas com a sensibilidade dos cascos.

CONCLUSÃO

A disbiose digestiva e os sinais de laminite aguda frente à sobrecarga de amido podem ser imputados ao aumento da predominância da flora aminolítica (*Streptococcus* e *Lactobacillus*), em que pese a expectativa de restrição do crescimento destes pela alcalinização do ambiente cecal.

REFERÊNCIAS BIBLIOGRÁFICAS

GARNER, H. E.; MOORE, J. N.; JOHNSON, J. H.; et al. Changes in the caecal flora associated with the onset of laminitis. Equine Vet. J. 10, 249-252, 1978.

HANSEN, N. C.; AVERSHINA, E.; MYDLAND, L. T.; et al. High nutrient availability reduces the diversity and stability of the equine caecal microbiota. Microb Ecol Health Dis. 26, 27216, 2015.

OBEL, N. Studies of the Histopathology of Acute Laminitis. Almgvist and Wilosells Bottrykeri Ab Uppsala (Thesis), 1948.

JULLIAND, V.; GRIMM, P. The impact of diet on the hindgut microbiome. J Equine Vet Sci. 52, 23-28, 2017.

RESPONDEK, F.; GOACHET, A-G.; JULLIAND, V. Effects of dietary short-chain fructooligosaccharides on the intestinal microflora of horses subjected to a sudden change in diet. J Anim Sci. 86, 316-323, 2008.

SOUZA, A. H.; VALADÃO, C. A. A. *Tamponamento cecal: aspectos clínico, fisiopatológico e terapêutico na laminite experimental em equinos*. 241f. Tese (Doutorado em Cirurgia Veterinária) – Faculdade de Ciências Agrárias e Veterinárias, UNESP - Campus de Jaboticabal, SP. 2007.

EFEITO DA VERMIFUGAÇÃO SOBRE O DESENVOLVIMENTO CORPORAL DE POTROS DA RAÇA MANGALARGA MARCHADOR

Effect of deworming Mangalarga Marchador foals on the body development

Rafael H. P. Silva[1], Adalgiza S. C. Rezende[1], Eduardo Bastianetto[1], Sarah L. Ralston [2], Walter M. Ferreira[1], Ângela M. Q. Lana [1], Laydiane J. Mendes[3], Rayanne M. Magalhães[1], Julia L. Peixoto[1], Amanda M. Souza[1]

[1]Universidade Federal de Minas Gerais, Escola de Veterinária, Brasil.

[2]Department of Animal Science, School of Environmental and Biological Sciences, Rutgers, the State University of New Jersey,USA

[3]Instituto Federal de Educação Ciência e Tecnologia do Norte de Minas Gerais, Brasil.

E-mail: rafaelsilvazootecnista@gmail.com

RESUMO: Potros têm rápido desenvolvimento corporal no primeiro ano de vida, e durante esse período são mais sensíveis à infecção por diferentes espécies de helmintos. O objetivo da pesquisa foi avaliar os efeitos da vermifugação sobre o desenvolvimento corporal de potros desmamados. No norte de Minas Gerais, 12 potros da raça Mangalarga Marchador foram desmamados aos 6 meses e divididos em dois grupos: vermifugado (V) e não vermifugado (NV). Contagens de ovos por grama de fezes (OPG) foram realizados na desmama e mensalmente. O grupo V foi vermifugado sempre que o OPG apresentou resultado igual ou superior a 500. Os animais dos dois grupos experimentais foram mantidos separados em dois piquetes de *Cynodon nlemfuensis* cv. Estrela africana branca, sendo suplementados com feno pré-secado de *C. dactylon* cv. Tifton 85 e 1,5% do peso vivo de concentrado. Nos dias 1, 30, 60 e 90 do período experimental, os potros foram pesados e medidos quanto a: altura na cernelha, altura na garupa, comprimento corporal e perímetro torácico. O ganho de peso diário (GPD) foi calculado a cada 30 dias. Não houve diferença entre grupos ($p>0,05$) para GPD e medidas morfométricas avaliadas. A infecção por ciatostomíneos não interferiu no desenvolvimento corporal de potros dos seis aos nove meses de idade.

Palavras-Chave: altura na cernelha, equino, helmintos, peso

ABSTRACT: *Foals have a rapid body development in the first year of life and during this period are more sensitive to infection by different species of helminths. The objective was to evaluate the effects of deworming on body development of weaning foals. In the Northern Minas Gerais, 12 Mangalarga Marchador foals were weaned at 6 months old and divided into two groups: V and NV. Eggs per gram of feces counting (EPG) were performed at weaning and monthly, and group V was dewormed whenever EPG was ≥500. The groups were kept separated in two pastures of African White star grass (Cynodon nlemfuensis), supplemented with pre-dried hay (C. dactylon cv. Tifton 85) and concentrate (1.5% of body weight). On days 1, 30, 60 and 90 of the experimental period, the foals were weighed and measured for: withers height, croup height, body length and chest girth. Average daily gain (ADG) was calculated every 30 days. There was no difference between groups (p> 0.05) for ADG and morphometric measurements. Cyathostomin infection did not interfere in the body development of weaning foals from six to nine months of age.*

Keywords: *equine, helminths, morphometric measurements, weight*

INTRODUÇÃO

Potros têm alta taxa de crescimento até 12 meses e, por serem mais susceptíveis às verminoses, alta infecção por helmintos pode afetar seu desenvolvimento. Entretanto, esses efeitos dependem do tipo de helminto que parasita o animal e do sistema de criação. Objetivou-se avaliar os efeitos da vermifugação sobre o desenvolvimento corporal de potros desmamados da raça Mangalarga Marchador (MM).

MATERIAL E MÉTODOS

No haras Catuni, Norte de Minas Gerais, Brasil, 12 potros da raça Mangalarga Marchador foram desmamados aos seis meses de idade e divididos em dois grupos: vermifugados (V) e não vermifugados (NV). Os grupos foram mantidos separados até os nove meses de idade em dois piquetes de *Cynodon nlemfuensis* cv. Estrela africana branca (taxa de lotação: 3,5 UA ha^{-1}). Foram suplementados com feno pré-secado de *C. dactylon* cv. Tifton 85 à vontade e receberam 1,5% do peso corpóreo em concentrado. Contagens de ovos por grama de fezes (OPG) foram realizados na desmama e mensalmente, segundo Cringoli et al. (2013). No dia 1, as médias de OPG dos grupos V e NV foram de 766 e 1611. Os potros do grupo V foram vermifugados (0,02 mg/kg PV de ivermectina + 2,5 mg/kg PV de praziquantel) sempre que o OPG fosse ≥500. Coproculturas foram realizadas para diferenciação de larvas infectantes (L3) de grandes e pequenos estrôngilos. A cada 30 dias, os potros foram pesados e mensurados utilizando hipômetro e fita métrica quanto a altura na cernelha (ALTCER); altura na garupa (ALTGAR); comprimento corporal (CC) e perímetro torácico (PT). O ganho de peso diário (GPD) foi calculado a cada 30 dias. O delineamento foi inteiramente ao acaso em parcelas subdivididas. Foi utilizado o teste de Fisher para a comparação entre grupos e teste de Tukey ($p \leq 0,05$) entre datas de avaliação para comparar as médias de medidas morfométricas, peso e GPD.

RESULTADOS E DISCUSSÃO

Os ciatostomíneos ou pequenos estrôngilos foram prevalentes nos dois grupos, chegando a 6000 OPG e <500 OPG nos grupos NV e V, respectivamente. Na Tabela 1, verifica-se que não houve diferença ($p>0,05$) entre grupos para as medidas morfométricas e GPD. Porém, houve diferença ao longo do tempo nas medidas morfométricas conforme esperado, já que nessa fase de vida os equinos têm crescimento muito acelerado (Rezende et al., 2000). As médias para ALTCER aos 9 meses de idade corresponderam a 87 e 88% para os grupos V e NV, respectivamente, da ALTCER mínima para registro de machos adultos da raça MM. Inacio et al. (2017) também avaliaram o crescimento de potras MM da desmama aos nove meses de idade e encontraram proporções semelhantes. Os dois grupos experimentais ganharam menos peso nos primeiros 30 dias, possivelmente em virtude do estresse sofrido após separação de suas mães no desmame e adaptação à dieta sólida.

CONCLUSÕES

A infecção por ciatostomíneos não afetou o desenvolvimento corporal de potros dos seis aos nove meses de idade, criados extensivamente no Norte de Minas Gerais, Brasil.

REFERÊNCIAS BIBLIOGRÁFICAS

CRINGOLI, G.; RINALDI, L.; ALBONICO, M. et al. Geospatial (s) tools: integration of advanced

epidemiological sampling and novel diagnostics. *Geospat. Health*, n. 7, p. 399-404, 2013.

INACIO, D.F.S.; REZENDE, A.S.C.; SILVA, R.H.P. et al. The use of sorghum silage in feeding weanling horses: Body development. *Livestock Sci.*, n. 215, p. 46-48, 2017.

REZENDE, A.S.C.; SAMPAIO, I.B.M.; LEGORRETA, G.L. et al. Efeito de dois diferentes programas nutricionais sobre o desenvolvimento corporal de potros Mangalarga Marchador. *Rev. Bras. Zootec.*, n. 29, p. 495-501, 2000.

Tabela 1: Ganho de peso diário (GPD), e medidas morfométricas (ALTCER: Altura na Cernelha; ALTGAR: Altura na Garupa; CC: Comprimento Corporal; PT: Perímetro torácico) dos potros dos grupos vermifugado (N) e não vermifugado (NV)

Variável*	Dia	Grupo	
		V	NV
GPD, g	1-30	461 ± 282 Ba	333 ± 140 Ba
	30-60	633 ± 70 Aa	624 ± 151 Aa
	60-90	655 ± 142 Aa	571 ± 293 Aa
ALTCER, cm	1	121,14 ± 3,55 Da	121,50 ± 4,97 Da
	30	123,71 ± 4,52 Ca	123,67 ± 4,43 Ca
	60	125,43 ± 3,99 Ba	126,83 ± 3,30 Ba
	90	128,14 ± 4,75 Aa	130,00 ± 4,16 Aa
ALTGAR, cm	1	124,57 ± 3,45 Da	124,17 ± 4,43 Da
	30	126,57 ± 3,69 Ca	126,17 ± 4,24 Ca
	60	129,00 ± 2,64 Ba	130,00 ± 2,88 Ba
	90	131,14 ± 3,25 Aa	131,5 ± 4,80 Aa
CC, cm	1	114,14 ± 4,58 Da	111,33 ± 3,79 Da
	30	117,57 ± 5,09 Ca	114,5 ± 3,77 Ca
	60	120,00 ± 4,89 Ba	118,17 ± 6,5 Ba
	90	123,57 ± 4,96 Aa	122,5 ± 4,99 Aa
PT, cm	1	121,43 ± 5,13 Da	120,33 ± 7,72 Da
	30	125,43 ± 6,26 Ca	125,00 ± 6,32 Ca
	60	129,14 ± 5,13 Ba	128,67 ± 6,61 Ba
	90	133,14 ± 5,52 Aa	133,00 ± 5,97 Aa

*Médias seguidas de letras distintas, minúsculas na linha diferem ($p \leq 0,05$) pelo teste Fisher, e maiúsculas na coluna diferem ($p \leq 0,05$) pelo teste de Tukey.

EFFECTS OF ENTERAL ELECTROLYTIC SOLUTIONS OF MAINTENANCE IN FOALS ADMINISTERED BY NASOGASTRIC IN CONTINUOUS FLOW

Efeitos de soluções eletrolíticas enterais de manutenção em potros administradas por via nasogástrica em fluxo contínuo

Lorena C. Monteiro[1]; José D. Ribeiro Filho[1], Marcel F. B. Avanza[1], Pedro A. N. Ermita[1], Samuel R. Alves[1], Paulo V. M. Santos[1], Micheline O. Silva[1], Caio M. Costa[1], João P. A. dos Santos[1], Daniel A. B. Balbino[1], Felipe S. Mattos[1], Leticia F. Morais[1], Gabriella M. M. Ferreira[1], Lorraine M. L. Costa[1]

[1]Universidade Federal de Viçosa – Departamento de Veterinária
E-mail: lorenacmonteirovet@gmail.com

ABSTRACT: *The present study evaluated the effects of two enteral electrolytic solutions of maintenance delivered by continuous nasogastric route on clinical parameters of foals. For this, six foals were used in a cross-over (6x2) design, maintained for 12 hours in water and food abstain and then submitted to the same continuous enteral hydration (HET_{fc}). Fasting caused mild dehydration in the animals and HE_{fc} was able to restore the water deficit and promote increased fecal moisture without generating stress in the animals.*
Keywords: *dehydration, equines, rehydration, volemia*

RESUMO: O presente estudo avaliou os efeitos de duas soluções eletrolíticas enterais de manutenção administradas por via nasogástrica em fluxo contínuo sobre parâmetros clínicos de potros. Para isso foram utilizados seis potros em um delineamento cross-over (6x2), mantidos em jejum hídrico e alimentar durante 12 horas e posteriormente submetidos ao mesmo tempo de hidratação enteral em fluxo contínuo (HET_{fc}). O jejum ocasionou desidratação leve nos animais e a HE_{fc} foi capaz de repor o déficit hídrico e promover aumento da umidade das fezes sem gerar estresse nos animais.
Palavras-Chave: desidratação, equinos, reidratação, volemia

INTRODUCTION

In the medical clinic of equines, it is common the care of sick foals. These patients can rapidly develop hypoglycemia and hydro electrolytic and acid base imbalances. In Brazil, enteral electrolytic solutions of maintenance are not commercially available for use in foals. Thus, the objective of this study was to evaluate the effects of two enteral electrolyte solutions of maintenance delivered in nasogastric continuous flow during twelve hours on the clinical parameters of non-lactating foals. It should be noted that this is the first experimental study in Brazil with the development and evaluation of enteral electrolytic maintenance solutions in foals.

MATERIAL E METHODS

Six healthy foals of the Mangalarga Marchador breed were used, with 7.3 ± 1.4 months of age and body weight of 165 ± 24.4 kg. The animals were randomly included in the experiment in a cross-over (6x2) design. Each animal was submitted to the two treatments with interval of seven days between

them. Anticipating the HET_{fc} period, the animals were submitted to twelve hours of fasting and feeding. Immediately before the onset of HET_{fc}, the animals were probed nasogastric and connected to the HET_{fc} system. The treatments were: Enteral Hydration Solution 1 (SE1): sodium (107 mEq L^{-1}), potassium (6.5 mEq L^{-1}), chloride (89.3 mEq L^{-1}), calcium (17.4 mEq L^{-1}), magnesium (2.83 mEq L^{-1}), acetate (49 mEq L^{-1}), dextrose (30 mEq L^{-1}) and measured osmolarity of 289 mOsm L^{-1}; Enteral Hydration Solution 2 (SE2): sodium (73 mEq L^{-1}), potassium (5.7 mEq L^{-1}), chloride (89.3 mEq L^{-1}), calcium (17.4 mEq L^{-1}), magnesium (2.83 mEq L^{-1}), acetate (22.6 mEq L^{-1}), dextrose (30 mEq L^{-1}) and measured osmolarity of 225 mOsm L^{-1}. The solutions were given by continuous nasogastric route of 15 mL kg^{-1} $hour^{-1}$. The clinical evaluation moments were: T-12: Beginning of water and food fasting (12 hours); T0: Beginning of the hydration phase; T4: Four hours after initiation of hydration; T8: Eight hours after hydration begins; T12: Twelve hours of hydration and end of hydration period; T24: Twelve hours after the end of enteral hydration. Rectal temperature (RT), heart rate (HR), body weight (BW) and abdominal circumference (AC) were measured at all times. Gastrointestinal motility (IM) was evaluated by abdominal auscultation and was classified as: (0) atonic; (1) hypomotility; (2) normal and (3) hypermotility. The degree of enophthalmos (DE) was determined as (0) absent; (1) mild; (2) moderate and (3) intense. The feces were collected by spontaneous defecation at all times. The determination of the feces humidity (FH) was performed according to the method described by (ERMITA et al., 2018). Descriptive data analysis was performed to obtain the mean and standard deviation. Normality and sphericity were assessed by the Shapiro-Wilk and Mauchly tests. The effects of time, treatments and interaction time*treatment was evaluated by ANOVA in a factorial planning of repeated measures. For the qualitative variables (DE e IM) the time effect was evaluated by the Kruskal-Wallis non-parametric test followed by Dunn's post hoc test and the treatment effect at each time point by the Wilcoxon test. The analyzes were performed in the SPSS 20 statistical package (IBM, SPSS, Chicago) with significance of 5%.

RESULTS AND DISCUSSION

The results are described in Table 1.

The reduction of heart and respiratory rates during the experimental phase demonstrates that the technique used did not generate discomfort and stress in the animals. This finding is corroborated by Gomes et al. (2014) who observed lower concentrations of cortisol in horses submitted to HET_{fc} compared to intravenously hydrated animals. The reduction of body temperature along the HET_{fc} was possibly due to the administration of SE at room temperature. The reduction of BW, AC, FH, IM and increased DE at the T0 showed that 12 hours of fasting induced dehydration in the animals. In T4 there was a return to initial values (T-12) of DE, AC and BW. The IM and FH presented a gradual increase over time, reaching maximum values in T12 without, however, occurring an excessive increase of AC. In the T24 all the parameters evaluated returned to the values observed in T-12. The effects of HET_{fc} were described in adult horses, with results similar to those found in the present study (Gomes et al., 2014).

CONCLUSION

Water and food restriction for twelve hours were sufficient to induce mild dehydration in foals. HET_{fc}

corrected the water loss that occurred during water and food fasting, restored BW, increased IM and FH without generating excessive AC increase. The maintenance of the minimum HR and RR values indicates that the animals were not stressed due to the use of the technique. Both solutions used in the present study are safe for enteral hydration in foals for long period.

REFERENCES

ERMITA, P.A.N.; FILHO, J.D.R.; VIANA, R.B. et al. Enteral fluid therapy administered in continuous flow by naso-ruminal route using three maintenance electrolyte solutions: effects on physiological biomarkers and the hemogram of bovines. *Cienc. Rural*, vol.48, n.8, 2018.

GOMES, C.L.N.; FILHO, J.D.R.; FARIAS, S.K. et al. Efeitos do PEG 3350 e de uma solução enteral, associados ou não ao Ringer lactato, e do NaCl 0,9% sobre a glicose, o lactato, o cortisol e a insulina de equinos hígidos. *Arq. Bras. Med. Vet. Zootec.*, v.66, n.4, p.1039-1045, 2014.

Table 1: Mean values and standard deviation of heart rate (HR - bpm), respiratory rate (RR - mpm), rectal temperature (RT - ºC), abdominal circumference (AC - cm), body weight (BW - kg), feces humidity (FH - %), and median and interquartile range of intestinal motility (IM) and degree of enophthalmos (DE).

Variable	Groups	Moments					
		T-12	T0	T4	T8	T12	T24
HR	SE1	70 ± 2^{a}	56 ± 5^{b}	54 ± 8^{ab}	55 ± 6^{b}	53 ± 6^{b}	54 ± 11^{ab}
	SE 2	69 ± 12^{a}	55 ± 9^{b}	50 ± 7^{ab}	51 ± 4^{b}	53 ± 6^{b}	59 ± 6^{ab}
RR	SE1	40 ± 13^{ac}	22 ± 10^{bd}	11 ± 3^{ab}	16 ± 8^{abc}	13 ±4^{bd}	25± 7^{cd}
	SE 2	30 ± 10	22 ± 5	13 ± 4	12 ± 3	13 ± 4	25 ± 10
RT	SE 1	38,8 ± 0,3^{a}	38 ± 0,2^{ab}	37,8 ± 0,4^{ab}	37,9 ± 0,2^{b}	38,2 ± 0,2^{ab}	38,2 ± 0,2^{ab}
	SE 2	38,7 ± 0,4^{a}	38 ± 0,2^{ab}	37,5 ± 0,4^{b}	37,7 ± 0,3^{ab}	38,1 ± 0,3^{ab}	38,1 ± 0,4^{ab}
DE	SE 1	0 (0)^{a}	1,5 (1,25)^{b}	0 (0,5)^{ab}	0 (0,5)^{ab}	0 (0)^{a}	0 (0,25)^{ab}
	SE 2	0 (0)^{a}	1,5 (1,0)^{b}	0 (0,25)^{a}	0 (1,0)^{ab}	0 (0,25)^{a}	0 (1,25)^{ab}
AC	SE 1	139 ± 7^{a}	130 ± 7^{b}	135 ± 5^{ab}	139 ± 7^{ab}	138 ± 7^{a}	136 ± 10^{ab}
	SE 2	139 ± 6^{a}	131 ± 6^{b}	134 ± 6^{ab}	136 ± 7^{ab}	137 ± 6^{ab}	134 ± 5^{ab}
BW	SE 1	166 ± 25^{a}	158 ± 23^{b}	163 ± 22^{ab}	164 ± 23^{a}	166 ± 22^{a}	164 ± 22^{ab}
	SE 2	166 ± 22^{a}	158 ± 23^{b}	163 ± 22^{a}	162 ±22^{ab}	162 ± 22^{ab}	163 ± 23^{ab}
IM	SE 1	2 (0,25)^{ab}	2 (1,0)^{a}	3 (1,0)^{ab}	3 (1,0)^{ab}	3 (0)^{b}	2 (0)^{a}
	SE 2	2 (0,25)^{ab}	1 (1,0)^{a}	2 (0,25)^{ab}	3 (1,0)^{b}	3 (0)^{b}	2 (0,25)^{ab}
FH	SE 1	84 ± 1,8^{a}	80 ± 2,2^{b}	83 ± 1,6^{a}	86 ± 2,4^{a}	87 ± 6,8^{a}	85 ± 4^{a}
	SE 2	82 ± 2,8^{b}	82 ± 2,3^{bc}	85 ± 2,9^{cd}	85 ± 2,9^{ad}	87,3 ± 1,8^{a}	83 ± 1,2^{bd}

Different superscripted lower-case letters on the same line indicate significant differences between time-points ($P < 0.05$).
Different superscripted upper-case letters in the same column indicate significant differences between treatments ($P < 0.05$).

ENCARCERAMENTO DE INTESTINO DELGADO EM FORAME EPIPLOICO: RELATO DE CASO

Entrapment of the small intestine in the epiploic foramen in horses: case report

Ana Paula A. Souza[1], Luiza de Siqueira A. Reis[2], Mariana de O. Bonow[2], Verônica L. de Souza[2], Arthur Martins da S. V. Pinto[2], Antonio R. Teixeira Neto[2], Antônio C. L. Câmara[2], Rita C. Campebell[2]

[1]Aluna de graduação.

[2]Hospital Veterinário de Grandes Animais, Faculdade de Agronomia e Medicina Veterinária. Universidade de Brasília. Brasília, DF.

E-mail: paulaarrudasouza@hotmail.com

RESUMO: O encarceramento do intestino delgado no forame epiploico (EFE) é o segundo processo mais comum de lesão estrangulativa em equinos submetidos à abordagem cirúrgica perante quadro de abdômen agudo. A apresentação sintomatológica de cavalos acometidos com EFE nem sempre demonstra sinais típicos de cólica estrangulativa do intestino delgado. Dessa forma, objetivou-se relatar o caso de um equino diagnosticado com encarceramento em forame epiploico submetido a celiotomia exploratória.

Palavras-Chave: abdômen agudo, forame epiploico, intestino delgado

ABSTRACT: *Small intestine epiploic foramen entrapment (EFE) is the second most common type of strangulative lesion in horses submitted to a surgical approach due to an acute abdomen scenario. A symptomatologic presentation of EFE affected horses does not always display typical signs of strangulative colic due to small intestine involvement. In this way, the objective was to report the case of a horse diagnosed with EFE submitted to an exploratory celiotomy.*

Keywords: *acute abdomen, epiploic foramen, small intestine*

INTRODUÇÃO

O encarceramento do intestino delgado no forame epiploico (EFE) é o segundo processo mais comum de lesão estrangulativa em equinos submetidos à celiotomia exploratória devido à síndrome cólica, representando 5 a 7,7% dos casos cirúrgicos e 14 a 19% das lesões de intestino delgado (Archer *et al*., 2004). A apresentação sintomatológica de cavalos acometidos com EFE nem sempre demonstra sinais típicos de cólica estrangulativa do intestino delgado (White, 1990). Dessa forma, objetivou-se relatar o caso de um equino diagnosticado com encarceramento em forame epiploico submetido a celiotomia exploratória.

RELATO DE CASO

Foi encaminhado ao Hospital Veterinário um equino, macho, castrado, com 13 anos de idade, da raça Brasileiro de Hipismo (BH), pesando 550kg. O animal começou a apresentar sinais clínicos compatíveis aos de abdômen agudo na noite anterior à chegada no Hospital, inicialmente indicando frequência cardíaca (FC) de 70 bpm e frequência respiratória (FR) de 36 mpm, sendo imediatamente tratado por veterinários da propriedade. Na lavagem gástrica, havia bastante conteúdo fermentado e de

aspecto mucoide. Para o encaminhamento do animal até o Hospital, o mesmo foi submetido à sedação devido ao seu prévio histórico de rolamento e comportamento de cavar constantes.

Na avaliação clínica-hospitalar, o animal apresentava-se calmo, num momento inicial, provavelmente devido ao efeito da sedação, com FC de 46 b.p.m. e FR de 20 m.p.m., temperatura de 37,5ºC, mucosas oculares moderadamente hipocoradas com sufusões e 5% de desidratação. A ausculta gastrointestinal demonstrou hipomotilidade em todos os quadrantes com ausência de borborigmos intestinais. À palpação transretal, constatou-se deslocamento de ceco à esquerda, centralização do baço e alça intestinal atravessada, não sendo possível palpar a flexura pélvica. Devido ao quadro clínico e achados do exame físico, o mesmo foi submetido à celiotomia exploratória na qual constatou-se encarceramento de jejuno em forame epiploico, em direção esquerda-direita, sendo necessária a excisão de aproximadamente 235 cm de jejuno. Além disso, apresentava uma pequena área de laceração da serosa do jejuno na borda mesentérica, próxima ao local da enteroanastomose, que foi reparada por meio de sutura com pontos simples contínuo. A jejunojejunostomia foi realizada por meio de uma enteroanastomose término-terminal, com sutura simples separada e simples contínua na seromuscular, ambas realizadas com fio de sutura poliglactina 910, número 3-0.

A terapêutica inicial constituiu-se na aplicação de penicilina potássica (30.000UI/kg, IV, q6h, por 5 dias), gentamicina (6,6mg/kg, IV, q24h, por 5 dias), dipirona sódica (25mg/kg, IV, q12h, por 5 dias), dimetilsufóxido (1g/kg, IV, q24h, por 3 dias), flunixim meglumine (1,1mg/kg, IV, q24h, por 3 dias) e heparina sódica (60 UI/kg, IM, q8h, por 4 dias). Também foi preconizado o uso de ranitidina em uma dose de 1,5mg/kg, IV, q8h, até o cessamento de refluxo enterogástrico, bem como fluidoterapia parenteral de reposição.

No quinto dia após procedimento cirúrgico, o animal apresentou sinais de desconforto severo e hipomotilidade generalizada em todos os quadrantes. Foi realizada a coleta de líquido peritoneal para análise e o mesmo apresentou-se com aspecto bastante sanguinolento e turvo, revelando presença de bactérias extra e intra-citoplasmáticas (tipo cocos e bacilos) e neutrófilos fagocíticos. Devido ao quadro clínico e possível sofrimento do animal, a eutanásia foi preconizada e a necrópsia autorizada. O laudo de necropsia constatou integridade da jejunojejunostomia, porém havia rompimento completo da área constatada como parcialmente lacerada, limitada à serosa, a qual havia sido reparada no trans-cirúrgico.

RESULTADOS E DISCUSSÃO

A apresentação sintomatológica de cavalos acometidos com EFE nem sempre demonstra sinais típicos de cólica estrangulativa do intestino delgado, como o animal em questão apresentou, por sua elevação da FC (média de 70bpm) e do tempo de preenchimento capilar (média de três segundos), além da ausência de borborigmos intestinais e distensão de segmentos de intestino delgado. Alguns equinos exibem somente dor, de moderada a severa, ou tem refluxo enterogástrico, apesar de alguns animais não exibirem, além de não apresentarem achados clínicos na palpação transretal (Archer et al., 2008). Estudos epidemiológicos mostram que os cavalos submetidos à cirurgia para EFE têm,

significativamente, probabilidade reduzida de sobrevivência a longo prazo, em comparação com cavalos com outras lesões estrangulantes do intestino delgado, sendo a jejunojejunostomia associada a esta redução mas ainda superior quando comparada à jejunocecostomia. O íleo pós-operatório (POI), a repetição da celiotomia e a FC pós-operatória elevada também são identificadas como fatores que influenciam a sobrevida a curto prazo após a excisão do intestino delgado (Archer et al., 2004). Neste caso, o animal permaneceu por todo o período pós-cirúrgico com taquicardia constante e taquipneia esporádica, bem como elevado volume de refluxo entero-gástrico. A auscultação gastrointestinal neste período manteve-se revelando hipomotilidade generalizada, muitas vezes com episódios prolongados de atonia.

Segundo Archer et al. (2004) mais frequentemente, o intestino delgado encontra-se encarcerado numa direção esquerda-direita (97% dos casos), estando somente o jejuno envolvido em aproximadamente 34% dos casos, ficando atrás somente da ocorrência de encarceramentos que também envolvem o íleo além deste (aproximadamente 42%).

CONCLUSÃO

O comprimento do segmento de intestino delgado encarcerado e o grau do estrangulamento pode ser variável, e a ressecção intestinal seguida da correção da afecção pode ou não ser necessária. Tal relato acrescenta positivamente a estes dados epidemiológicos, visto que confirma as tendências já descritas, do encarceramento do jejuno e seu sentido da esquerda para a direita.

REFERÊNCIAS BIBLIOGRÁFICAS

ARCHER, D.C.; PROUDMAN, C.J.; PINCHBECK, G. *et al*. Entrapment of the small intestine in the epiploic foramen in horses: a retrospective analysis of 71 cases recorded between 1991 and 2001. *Vet. Rec.*, v.155, p.793- 797, 2004.

ARCHER, D.C.; PINCHBECK, G.L.; FRENCH, N.P. *et al*. Risk factors for epiploic foramen entrapment colic in a UK horse population: A prospective case control study. *Equine Veterinary Journal*, v.40, n.4, p.405-410, 2008.

WHITE, N.A. *The equine acute abdomen*. Malvern: Lea & Febiger. p.357-358, 1990.

EPIDEMIOLOGIA DA SÍNDROME CÓLICA EQUINA AO LONGO DE 15 ANOS DE ATENDIMENTO NO HOSPITAL VETERINÁRIO "DR. HALIM ATIQUE" [1]

Epidemiology of the colic syndrome in horses over 15 years of service in the Veterinary Hospital "Dr. Halim Atique"

Larissa T. Nardi[1]; Beatriz T. Ortega[1]; Rafaela S. Santos[1]; Raphael B. Garcia[1]; Bruno F. Cholfe[1]

[1] Centro Universitário de Rio Preto – UNIRP.
E-mail: larissa.tnardi@gmail.com

RESUMO: A síndrome cólica é uma afecção de relevância na equídeo cultura nacional, pois pode causar o óbito do equino e prejuízos econômicos pelo tratamento oneroso. Este estudo objetivou verificar a frequência da síndrome cólica de acordo com a raça, sexo, etiologia da cólica, local acometido, decisão terapêutica e conclusão dos casos. Foram avaliados todos os prontuários dos atendimentos de 2004 a 2018 no Hospital Veterinário "Dr. Halim Atique" cuja queixa principal foi o desconforto abdominal. Os resultados mostraram que dos 535 equídeos, 28,8% apresentaram quadro de compactação, seguido da gastrite com 11,8%; em 21,9% dos animais o estômago foi o órgão mais acometido seguido pelo cólon maior (17,2%). O tratamento clínico foi a decisão terapêutica mais frequente (70%). Conclui-se que a compactação e a gastrite foram as principais causas dos quadros de síndrome cólica e o estômago e o cólon maior foram as estruturas mais acometidas sendo o tratamento clínico a decisão terapêutica eleita para a maioria dos casos.
Palavras-Chave: epidemiologia, gastroenterologia, síndrome cólica

ABSTRACT: *The colic syndrome is a relevance affection in the equine national culture, since it can cause the death of the equine one and economical damages for the onerous treatment. This study aimed to check the frequency of the colic syndrome in accordance with the race, sex, etiology of the colic, attacked place, therapeutic decision and conclusion of the cases. From 2004 to 2018 were valued all the handbooks of the services at the Veterinary Hospital "Dr. Halim Atique" whose main complaint was the abdominal discomfort. The results showed that of the 535 equines, 28.8% had compaction, followed by gastritis with 11.8%; 21.9% of the animals the stomach was the organ most affected followed by the large colon (by 17.2%). The clinical treatment was the therapeutic decision more frequent (70%). It is concluded that the compaction and gastritis were the main causes of the frameworks syndrome, colic and stomach and colon most were the structures most affected being the clinical treatment the therapeutic decision elected to the majority of the cases*
Keywords: *colic syndrome, epidemiology, gastroenterology*

[1] Nº do protocolo do CEUA: 02/2017 LE

INTRODUÇÃO

Nos últimos 50 anos ocorreu um aumento do interesse na produção e utilização dos equinos, alcançando novas áreas de atuação como lazer e esporte. No entanto, mesmo com o avanço da tecnologia e na ciência da medicina equina, a principal causa de morte dessa espécie, ocorre em decorrência de doenças gastrointestinais levando ao quadro da síndrome cólica (PEDROSA, 2008).

Perante essas observações, este trabalho objetivou, por meio do estudo retrospectivo, verificar a frequência da síndrome cólica de acordo com a raça, sexo, etiologia da cólica, local acometido, decisão terapêutica e conclusão dos casos.

MATERIAIS E MÉTODOS

Trata-se de um estudo retrospectivo. Foram avaliados os prontuários dos equinos encaminhados ao Hospital Veterinário "Dr. Halim Atique" - UNIRP, São José do Rio Preto, SP, para tratamento da síndrome cólica, no período de janeiro de 2004 a julho de 2018. Foi criado uma planilha Excel distribuindo os dados de acordo com as seguintes variáveis: raça, sexo, local e etiologia da cólica, decisão terapêutica e conclusão do caso. A partir da planilha foram realizados cálculos de frequência para cada variável comparando com o n total. Os dados foram analisados no Programa Epi Info 7.2.2.

RESULTADOS E DISCUSSÃO

Os prontuários foram avaliados quanto a etiologia da síndrome cólica e o segmento envolvido. De acordo com o levantamento constatou – se que houveram 535 casos com uma média de 35,6 casos de cólica por ano. A raça mais acometida foi o Quarto de Milha (69,3%) seguido do Mangalarga (6,9%). Quanto ao sexo, as fêmeas (55,4%) prevaleceram. Quanto a decisão terapêutica, o tratamento clínico (70%) foi o mais utilizado e na conclusão do caso, a maioria recebeu alta clínica (77,4%). Os dados relativos às etiologias mais frequentes da síndrome cólica estão demonstrados na Tabela 1.

Os segmentos mais acometidos foram: estômago (21,9%); cólon maior (17,2%); intestino delgado (15,7%); flexura pélvica (11,8%); ceco (7%); cólon menor (2,4%); uretra (0,4%); reto (0,2%); esôfago (0,2%); peritônio (0,2%) e útero (0,2%).

As principais causas de cólica foram as compactações (28,8%) que corrobora com Silva (2015) que ressalta a localização mais frequente no cólon maior, seguidas pela gastrite 11,8% e pela distensão por gás 10,3%. Tais compactações também foram mais frequentes, observadas por Abutarbush, Carmalt e Shoemaker (2005). O manejo alimentar errôneo e o estresse são as principais causas de gastrite (RADOSTITS et al., 2002). Já a distensão por gás tem sua casuística elevada tanto pela sua causa primária, o excesso de fermentação no estômago, ceco e colón maior e por ser secundário a obstruções (THOMASSIAN, 2005).

CONCLUSÃO

Dos 535 casos de síndrome cólica equina atendidos, a compactação e a gastrite foram as principais causas e o estômago e o cólon maior foram as estruturas com maior ocorrência de alterações. Mesmo que pouco, ocorreram cólicas causadas por quadros urogenitais. Apesar de, neste estudo, o tratamento clínico ter sido a decisão eleita, superando em 3 vezes o cirúrgico, ainda é menor que os resultados encontrados na literatura. Possivelmente este fato se dá, pois, os profissionais resolvem a maioria dos casos de cólica em campo,

minimizando o encaminhamento aos hospitais veterinários.

REFERÊNCIAS BIBLIOGRÁFICAS

ABUTARBUSH, S. M.; CARMALT, J. L.; SHOEMAKER, R. W. Causes of gastrointestinal colic in horses in western Canada: 604 cases (1992 to 2002). *The Canadian Veterinary Journal*, v.46, n.9, p.800-805, 2005.

PEDROSA, A. R. P. A. A. *Cólicas em Equinos:* Tratamento Médico Vs Cirúrgico –Critérios de Decisão, 3 p. 2008. Dissertação (Mestrado em Medicina Veterinária) - Faculdade de Medicina Veterinária, Universidade Técnica de Lisboa, Lisboa.

RADOSTITS, O.M. et al. *Clínica Veterinária*: Um Tratado de Doenças dos Bovinos, Ovinos, Suínos, Caprinos e Equinos. 9. ed. Rio de Janeiro: Guanabara Koogan, 2002.

SILVA, T. S. *Estudo retrospectivo dos casos de síndrome cólica em equinos atendidos no Hospital Veterinário da UFCG.* 2015. 30f. Trabalho de conclusão de curso (Bacharel em Medicina Veterinária) - Universidade Federal de Campina Grande, Patos.

THOMASSIAN, A. *Enfermidades dos Cavalos.* 4. ed. São Paulo: Varela, p.222-225, 2005.

Tabela 1 – Distribuição da frequência da etiologia da síndrome cólica

Afecções	N	%
Compactação	154	28,8
Gastrite	63	11,8
Distensão por gás	55	10,3
Deslocamento	36	6,7
Sobrecarga gástrica	35	6,5
Duodeno jejunite	33	6,2
Torção	26	4,9
Ruptura	16	3
Colite	9	1,7
Intussuscepção	8	1,5
Enc. nefroesplênico	7	1,3
Obstrução	5	0,9
Cólica renal	4	0,8
Outros	15	3
Campos vazios	69	12,6
TOTAL:	535	100

Fonte: Sistema Hospital Veterinário “Dr. Halim Atique”.

ESTUDO RETROSPECTIVO DA UTILIZAÇÃO DE CATETER CENTRAL VENOSO E EPIDURAL EM EQUINOS INTERNADOS NO SETOR DE CIRURGIA DE GRANDES ANIMAIS DA EV-UFMG NOS ANOS DE 2017 A 2018

Retrospective study of venous and epidural central catheter use in equine at the Large Animal Hospital of the EV-UFMG between 2017 and 2018

Letícia de O. Cota[1], Maria Luiza A. Kneipp[1], Bruno D. Malacarne[1], Lucas A. Dias[1], Marina A. Cavalcante[1], Marina Andressa B. da S. Xavier[1], Armando M. Carvalho[1], Rafael R. Faleiros[1]

[1] Escola de Veterinária da UFMG.
E-mail: leticia.cota@hotmail.com

RESUMO: Os cateteres venoso central (CVC) e epidural (CE) são dispositivos que permitem acesso prolongado a uma via de administração, indispensável em pacientes críticos. O intuito do trabalho é realizar um estudo sobre o uso de cateter central, por via endovenosa e intrasinovial, e de cateter epidural em equinos críticos internados no setor de CGA da EV- UFMG em 2017 e 2018. Os cateteres foram colocados em 11 pacientes, 60% fêmeas e da raça mangalarga machador, de 2 dias de vida à 14 anos de idade. O CE foi colocado em 2 éguas e o CVC em 6 equinos. Em 3 cavalos o CVC foi utilizado na bainha dos tendões flexores digitais. O período de permanência do CVC endovenoso, do CVC sinovial e do CE em média +- desvio padrão foi de 11,66 +- 5,12 dias, 6,66 +- 2,88 dias e 8 +- 8,48 dias, respectivamente. Os CVC e CE permitiram o uso eficiente de uma via de acesso venoso, sinovial e epidural durante o período necessário para estabilização sem complicações no tratamento de equinos críticos internados no setor de CGA da EV-UFMG.

Palavras-Chave: acesso venoso, cuidados intensivos, cavalos, claudicação, infecção sinovial

ABSTRACT: *Central venous catheters (CVC) and epidural catheters (EC) are devices that allow prolonged access to a route of administration, indispensable in critical patients. The aim of the study was to perform a study about the use of central catheter and epidural catheter, for intravenous and intrasynovial use in critical horses hospitalized in the LAH-UFMG between 2017 and 2018. Catheters were placed in 11 patients, 60% females of Mangalarga Marchador race, from birth to 14 years of age. The EC was placed in 2 mares and the CVC in 6 horses. In 3 horses the CVC was used from the sheath of the digital flexor tendons. The mean and standard deviation duration of the intravenous CVC, synovial CVC and EC was 11.66 +- 5.12 days, 6.66 +- 2.88 days and 8 + - 8.48 days, respectively. The CVC and CE allowed the efficient use of venous, synovial and epidural access route during the period for uncomplicated stabilization in the treatment of critical horses hospitalized at the LAH-UFMG.*

Keywords: *intravenous access, intensive care, horses, synovial infection, lameness*

INTRODUÇÃO

Os cateteres venoso central (CVC) e epidural (CE) permitem acesso prolongado a um vaso sanguíneo e ao espaço epidural, respectivamente, e são indispensáveis no tratamento de pacientes graves. Contudo, a utilização requer indicação específica, preparação e técnica para inserção, cuidados na manutenção e capacitação dos usuários para minimizar possíveis complicações e, principalmente, a infecção local e sistêmica (Jamshidi, 2019). Desta maneira, o intuito do trabalho é realizar um estudo sobre o uso de CVC, para acesso venoso e sinovial, e de CE nos equinos em estado crítico internados no setor de Cirurgia de Grandes Animais (CGA) da Escola de Veterinária da UFMG nos anos de 2017 e 2018.

MATERIAL E MÉTODOS

Nos anos de 2017 e 2018 foram atendidos 206 equinos no setor de Cirurgia de Grande Animais da EV – UFMG. Foi realizado um levantamento focado no uso de cateter central endovenoso, sinovial e cateter epidural no tratamento de equinos em estado crítico. Foram analisadas as seguintes variáveis: número de animais, sexo, raça, idade, local de acesso, período de permanência do cateter, tempo de hospitalização e resolução. Os dados foram analisados por estatística descritiva simples.

RESULTADOS E DISCUSÃO

Dos 206 equinos atendidos no setor de CGA, 47 eram pacientes críticos. Destes, 10 necessitaram do uso de cateter de longa duração, destes 60% eram fêmeas e da raça mangalarga machador, com 2 dias de vida à 14 anos de idade. Cinco equinos tinham afecção no sistema locomotor: 4 apresentavam tenossinovite séptica (TS) da bainha tendínea flexora digital e 1 possuia subluxação da articulação metacarpofalangeana (McF). Dos animais com TS, 3 receberam antibioticoterapia intrassinovial contínua, realizada via CVC intrasinovial. Os outros 2 animais necessitaram do uso de CE para controle da dor. O tempo médio +- desvio padrão de permanência dos cateteres e tempo de internação dos animais foram, respectivamente, 6,66 +- 2,88 dias e 17 +- 8,88 dias para uso do CVC intrasinovial e 8 +- 8,48 dias e 180 +- 84,85 dias para uso do CE.

Em 6 equinos, foi utilizado o CVC para aplicação de medicações e fluidoterapia. Quatro animais apresentavam quadro séptico, destes 3 por afecção primária no trato digestivo e uma por falha na transferência da imunidade passiva. Destes, um equino, de 8 anos de idade, após 24 horas de encarceramento inguino-escrotal, entrou em choque no 5º dia de pós-operatório e foi eutanasiado; e uma potra, de 15 dias de vida, após 17 dias de diarreia por *Salmonella sp.*, veio a óbito. O tempo de permanência do cateter e o período de internação dos animais que necessitaram de uso de CVC, foram respectivamente, 11,66 +- 5,12 dias e 69 +- 93,75 dias.

Os CVC inseridos na bainha sinovial flexora digital, permaneceram durante todo o período, para lavagem e infusão contínua ou intermitente de antibiótico e anestésico local, até o término do tratamento. Foram eficientes em manter acesso contínuo, evitar punções seguidas da bainha sinovial para lavagem com grandes volumes e permitir antibioticoterapia e analgesia local. Os CE foram utilizados para controle da dor severa, sem complicações locais durante e após o uso. Apesar da boa redução da claudicação, com mínimos efeitos colaterais sistêmicos dos fármacos, a retirada dos CE ocorreu

antes do término do tratamento, devido à quebra do filtro bacteriano e risco eminente, a partir de então, de mielite idiopática, como preconizado por Umscheid et.al (2011) e Bell e Grady (2017).

Os CVC endovenosos permaneceram durante todo o tempo necessário para estabilização do quadro dos pacientes ou eutanásia. No período de utilização não houve oclusão do cateter e nenhum sinal de infecção local e/ou febre constante, que pudessem indicar uma infecção sistêmica de acordo com Jamshidi (2019).

Em humanos a infecção da corrente sanguínea associada a acesso central é uma importante causa de morbidade e mortalidade nas unidades de terapia intensiva (UTI). Bell e Grady (2017) citam que ainda ocorra 30.100 casos nas UTI e enfermarias a cada ano nos Estados Unidos, mas que até 65% - 70% destes casos podem ser prevenidos (Umscheid et. al, 2011). Apesar de poucos casos, não houve complicações no uso de CVC e CE em equinos internados no setor de CGA da EV-UFMG, que determinasse insucesso no tratamento e/ou óbito. Apesar de ter ocorrido 2 óbitos/eutanásia a causa morte não foi associada a manutenção do CVC, devido a ausência de quadros febris e flebite local e achados de necropsia compatíveis com a afecção primária.

Deste modo, é possível inferir, que as boas estratégias e práticas: de paramentação e antissepsia cirúrgica do local e aplicador; escolha adequada do paciente; retirada do cateter quando o uso não se faz necessário ou houvesse risco de infecção (BELL e GRADY, 2017); uso de técnica para inserção e fixação; capacitação e cuidados no manuseio; isolamento do cateter e via de injeção; estabelecidas e aplicadas foram essenciais para a ausência de complicações, e manutenção de uma via de acesso venoso, sinovial e epidural durante o período necessário para estabilização e tratamento dos pacientes no hospital.

CONCLUSÕES

Os CVC e CE permitiram o uso eficiente e sem complicações de uma via de acesso venoso, sinovial e epidural durante o período necessário para estabilização e tratamento de equinos críticos internados no setor de CGA da EV-UFMG.

REFERÊNCIAS BIBLIOGRÁFICAS

UMSCHEID CA, MITCHELL MD, DOSHI JA, et al. Estimating the proportion of healthcare-associated infections that are reasonably preventable and the related mortality and costs. Infect Control Hosp Epidemiol, v. 32, p. 101-114, 2011.

BELL, T.; GRADY, N. P. O. Prevention of Central Line–associated Bloodstream Infections. *Infectious Disease Clinics of North America*, v. 31, p. 551-559, 2017.

JAMSHIDI, R. Central venous catheters: Indications, techniques, and complications. *Seminars in Pediatric Surgery*, v. 28, p. 26-32, 2019.

ESTUDO RETROSPECTIVO DAS INFECÇÕES SINOVIAIS EQUINAS ATENDIDAS NO SETOR DE CIRURGIA DE GRANDES ANIMAIS DA EV-UFMG NOS ANOS DE 2017 E 2018

Retrospective study of sinoval infections in horses assisted at the Large Animal Hospital of the EV-UFMG between 2017 and 2018

Letícia de O. Cota, Bruno D. Malacarne, Maria Luiza A. Kneipp, Lucas A. Dias[1], Marina A. Cavalcante[1], Armando M. Carvalho, Andressa B. da S. Xavier, Rafael R. Faleiros

[1] Escola de Veterinária da UFMG.

E-mail: leticia.cota@hotmail.com

RESUMO: A sepse sinovial pode ser debilitante ou mesmo fatal. O intuito do trabalho é realizar estudo das infecções sinoviais em equinos, atendidos no setor de CGA da EV-UFMG nos anos de 2017 e 2018. Foram atendidos 12 equinos, destes 6 com artrite séptica e 6 com tenossinovite séptica. Cinquenta porcento das culturas articulares foram positivas e a análise do líquido sinovial confirmatória em um caso. Foram realizadas em média+-desvio padrão 3+-1,49 lavagens sinoviais, 2,85+-1,77 aplicações de antibiótico intrasinovial e 7,83 +-2,92 dias de infusão contínua de antibiótico na bainha sinovial. O tempo para encaminhamento ao hospital em média dos casos de sucesso foi de 6 dias, comparado a 6 meses dos casos em que foi indicado a eutanásia. Foi obtido resultado satisfatório em 66% dos casos e verificado que o atendimento, o diagnóstico e o tratamento precoces são fundamentais na obtenção de sucesso no tratamento de infecções sinoviais.

Palavras-Chave: artrite séptica, tenossinovite séptica, locomotor, cavalos

ABSTRACT: *Synovial sepsis can be debilitating or even fatal. This study aims at investigating the synovial infections in horses treated in the LAH of the EV-UFMG between 2017 and 2018. In this period, twelve horses were treated, six of them with septic arthritis and another six with septic tenosynovitis. 50% (fifty percent) of the articular cultures were positive and the analysis of the synovial fluid was confirmed in one case. Mean ± standard deviation 3 +-1.49 synovial washes, 2.85 +-1.77 intrasynovial antibiotic applications and 7.83 +-2.92 days of continuous antibiotic infusion in the synovial sheath were performed. The mean time to hospital referral, in the average success rate was 6 days, compared to 6 months in cases where euthanasia was indicated. A satisfactory result was obtained in 66% of the cases and it was verified that the attendance, early care and diagnosis are essential to achieve success in the treatment of synovial infections.*

Keywords: *septic arthritis, septic tenosynovitis, horses, locomotor*

INTRODUÇÃO

A sepse sinovial pode ser debilitante ou mesmo fatal, devido as dificuldades na eliminação da infecção estabelecida e as alterações degenerativas desencadeadas (Lugo e Gaughan, 2006). O intuito do trabalho é realizar estudo das infecções sinoviais em equinos atendidos no setor de CGA da EV-UFMG nos anos de 2017 e 2018, e determinar os

principais pontos para a obtenção de sucesso no tratamento.

MATERIAIS E MÉTODOS

Nos anos de 2017 e 2018 foram atendidos no setor de Cirurgia de Grande Animais (CGA) da Escola de Veterinária (EV) da Universidade Federal de Minas Gerais (UFMG) 206 equinos. Foi realizado um estudo dos casos de infecções sinoviais, com base nas fichas clínicas arquivadas. Foram analisadas as seguintes variáveis: número de animais, sexo, raça, idade, tempo para encaminhamento ao HV, quantidade de culturas positivas, análises laboratoriais, lavagens sinoviais, perfusões regionais, período de antibioticoterapia sistêmica, intrassinovial, controle da dor, realização de exames complementares, tempo de hospitalização e resolução, e eutanásia. Os dados foram analisados por estatística descritiva simples obtendo médias e desvio padrão.

RESULTADOS E DISCUSSÃO

Dos 206 equinos atendidos no setor de CGA 100 casos envolviam o sistema locomotor. Doze equinos apresentavam infecção sinovial, sendo 4 machos e 8 fêmeas, 42% da raça manga-larga machador, com idade entre 6 meses e 12 anos e com impotência de 75 % nos membros posteriores, sendo o membro posterior esquerdo acometido em 50% dos casos. Cinquenta porcento dos infeções sinoviais envolviam a bainha tendínea flexora digital, 25% a articulação tibiotársica/ intertársicas, 16,66% a articulação femorotibial e 8,33% a articulação metatarsofalangeana (McF), diferente do estudo de Schneider et. al (1992) onde a articulação McF foi a mais acometida. Em 75% dos casos, havia ferida envolvendo a bainha sinovial ou próxima das articulações acometidas, conforme com Ludwig e Harreveld (2018), que citam a ocorrência de sinovites sépticas geralmente como causa secundária a feridas traumáticas adjacentes ou comunicando com a estrutura sinovial.

O período de evolução do quadro até entrada no HV foi de 2 dias à 1 ano e meio, com média em 145 dias. Não foi obtido líquido sinovial nas tenossinovites. A cultura foi positiva em 3 casos de artrite séptica: *Staphylococcus aureus; Staphylococcus sp. e Enterococcus sp.; e* Acinetobacter ssp na articulação tibiulotársica e Pseudomonas ssp no abscesso peritársico; e corrobora com a observação de Steel (2008), que relata o isolamento e o crescimento de bactérias do líquido sinovial como desafiadores e que culturas de articulações infectadas são negativas em quase 50% casos clínicos.

A análise do líquido sinovial de 4 casos de artrite séptica foi confirmatória em apenas 1 animal que possuía 61.750 células /ml e 5 g/dl de proteína total. Em três animais, a celularidade média era 3.666+-1.942 céls/ml e PT 4,6+-1,37 g/dl e o uso diagnósticos adicionais foi necessário para ajudar a confirmar um diagnóstico de sepse sinovial (Ludwig e Harreveld, 2018). Três tiveram indicação e realização de eutanásia sem tentativa de tratamento, devido a presença de osteomielite nos exame radiográficos e/ou erosão e perca de menisco na videoartroscopia.

Em 9 animais tratados, foi realizado em média +-desvio padrão 3+-1,49 lavagens das estruturas sinoviais, 3+-1,87 perfusões regionais com Amicacina, 8,66+-2,5 dias de antibioticoterapia sistêmica com Penicilina e 7,25+-3,28 com Gentamicina, 2,85+-1,77 aplicações de Amicacina intrasinovial após a lavagem, 7,83 +-2,92 dias de

infusão contínua de Cefalotina na bainha sinovial. O controle da dor primeiramente foi realizado com fenilbutazona e inserido analgesia intrassinovial e epidural em casos específicos e/ou com complicação. Em 3 animais a videoartroscopia/tenoscopia foi indicada, decisiva no prognóstivo e determinante do tratamento ou eutanásia.

Foi obtido resultado satisfatório e restabelecida as funções fisiológicas sinoviais em 66% dos casos, abaixo da porcentagem observada por Schneider (1992) de 85% de sobrevivência. Houve resolução clínica, redução da claudicação e alta médica em 100% das tenossinovites sépticas e 33% das artrites sépticas, com tempo de internação médio+-desvio padrão de 34,66 +-41,28 dias. Em média os casos de sucesso foram encaminhados ao HV com 6 dias (4horas/3semanas) de início do quadro, comparado a 6 meses (1 mês/1ano e meio) dos casos em que foi indicado a eutanásia. Foi observado, que além da terapia adequada estabelecida, o encaminhamento a unidade hospitalar precoce é essencial no prognóstico das infecções sinoviais, semelhante a conclusão de Carstanjen et. al (2010).

Apesar do tratamento realizado, em acordo com a literatura atual (Ludwig & Harreveld, 2018), o prognóstivo para a vida atlética destes animais permanece reservado, devido ao processo articular degenerativo instalado, tendinite gerada e possíveis aderências na bainha tendínea, e permanecem em acmpanhamento para estudos posteriores.

CONCLUSÕES

O atendimento, diagnóstico e tratamento precisos e precoces são fundamentais na obtenção de sucesso no tratamento de infecções sinoviais.

REFERÊNCIAS BIBLIOGRÁFICAS

CARSTANJEN, B.; BOEHART, S.; CISLAKOVA, M. Septic arthritis in adult horses. Pol J Vet Sci, v. 13, p. 201-213, 2010.

LUDWIG, E. K.; HARREVELD, P. D. Equine Wounds over Synovial Structures. Vet Clin Equine, v.34, p. 575-590, 2018.

LUGO, J.; GAUGHAN, E.M. Septic arthritis, tenosynovitis, and infections of hoof structures. Vet Clin North Am Equine Pract, v. 22, p. 363-88, 2006.

SCHNEIDER, R.; BRAMLAGE, L. ; MOORE, R. et al. A retrospective study of 192 horses affected with septic arthritis/tenosynovitis. Equine Vet J, v. 24, p. 436-442, 1992.

STEEL, C. M. Equine synovial fluid analysis. Vet Clin North Am Equine Pract, v.24, p. 437-54, 2008.

EXPRESSÕES FACIAIS NÃO SÃO CAPAZES DE DETECTAR DOR EM PROCESSOS INFLAMATÓRIOS LOCALIZADOS EM EQUINOS

Facial expressions are not able to detect pain in localized inflammatory processes in equine

Júlia R. G. Carvalho[1], Pedro H. E. Trindade[2], Gabriel Conde[1], Marina L. Antonioli[1], Paula P. Dias[3], Marcelo A. Chinelatto[3], Paulo A. Canola[1], Guilherme C. Ferraz[1]

[1]Faculdade de Ciências Agrárias e Veterinárias, FCAV/UNESP, Jaboticabal.

[2]Faculdade de Medicina Veterinária e Zootecnia, FMVZ/UNESP, Botucatu.

[3]Escola de Engenharia de São Carlos, EESC/USP, São Carlos.

E-mail: juliargc@hotmail.com

RESUMO: Objetivou-se investigar se expressões faciais (EF) foram capazes de detectar dor originada de inflamação local em equinos. Seis equinos foram submetidos a incisão na pele na face lateral do pescoço. Antes, 24 e 48 h após o procedimento foi realizada avaliação do limiar nociceptivo mecânico (LNM) por meio dos Filamentos de von Frey (FVF) e avaliação das EF, por meio de filmagem da face dos cavalos. O LNM foi mais alto antes do procedimento. Não foram observadas diferenças entre os momentos para as EF. FVF e EF não tiveram correlação. Conclui-se que as expressões faciais não foram capazes de detectar dor em processos inflamatórios localizados em cavalos.

Palavras-Chave: cavalo, dor, linguagem corporal

ABSTRACT: *The objective of this study was to investigate whether facial expressions (FE) can detect pain originated from local inflammation in horses. Six equines were submitted to a skin incision on the lateral side of the neck. Before, 24 and 48 h after the procedure, mechanical nociceptive threshold (MNT) was evaluated by von Frey filaments (VFF), and evaluation of the FE were performed by filming the face of the horses. The MNT was higher before the procedure. No differences were observed between the sampling time for FE. VFF and FE did not correlate. We conclude that facial expressions were not able to detect pain in localized inflammatory processes in horses.*

Keywords: *body language, horse, pain*

INTRODUÇÃO

O bem-estar animal tem sido cientificamente avaliado com base no comportamento, sendo a linguagem corporal considerada ferramenta útil, pois é um método não invasivo e não intrusivo, além de prático. Dentre os indicadores comportamentais, a avaliação das expressões faciais (EF) é considerada confiável na avaliação do estado interno de animais, e tem sido utilizada para avaliar dor induzida e pós-operatório em equinos (De Grauw e Van Loon, 2016). Entretanto, essas não foram avaliadas após inflamações locais induzidas localmente. Isto posto, objetivou-se investigar se as expressões faciais são capazes de detectar dor localizada em equinos.

MATERIAL E MÉTODOS

Utilizaram-se 6 equinos adultos, 3 machos e 3 fêmeas, SRD e idade entre 10 e 18 anos. Esses foram submetidos à procedimento cirúrgico que consistiu na realização de incisão dérmica de 2 cm e posterior divulsão entre pele e músculo cutâneo. Os procedimentos foram realizados bilateralmente na área cervical lateral dos equinos. A hiperalgesia cutânea foi avaliada por meio dos Filamentos de von Frey (FVF). O limiar nociceptivo mecânico (LNM) foi determinado pelo diâmetro do filamento no qual uma resposta comportamental é obtida, e esse valor foi convertido em kg/força. Se não houvesse resposta aversiva com o menor diâmetro, o maior filamento era aplicado até que os animais demonstrassem resposta aversiva ou filamento de maior diâmetro fosse utilizado. Para avaliação das EF, a face dos cavalos foi gravada por 5 min com câmera de vídeo posicionada cerca de 2 m dos animais. Os vídeos foram gravados sempre no mesmo local, 1 h antes, 24 e 48 h após o procedimento cirúrgico. Dois videoclipes de 30s foram extraídos dos vídeos, os quais foram selecionados quando havia boa luz, bom perfil e mínimos distúrbios externos, para fornecer visão precisa e clara da cabeça dos equinos (Gleerup et al., 2015). Os videoclipes foram transferidos para o software ELAN para análise de dados. Ato contínuo, 5 métodos estatísticos foram testados para avaliar as características faciais. No primeiro método (SOMA), foram aplicados 3 níveis de escores (0, 1 e 2) para 7 características da face (posicionamento das orelhas, contração das sobrancelhas, contração do músculo orbicular, abertura dos olhos, tensão dos músculos mastigatórios, dilatação das narinas e tensão do focinho), adaptado de Dalla Costa et al. (2014) e Gleerup et al. (2015). O escore mais alto representou a expressão máxima de dor. Para cada uma das características faciais foi calculada a mediana dos escores aplicados em cada um dos dois vidoclipes de 30 s, obtendo, desta forma, um único valor por momento de avaliação. Para esta avaliação, o observador assistiu o mesmo vídeo quantas vezes fossem necessárias, sendo feita somatória das pontuações. No segundo método (SOMA.P), foi realizada análise de componentes principais (ACP) usando os escores das 7 características faciais obtidas pelo 1º método, sendo extraídos escores de cada animal na primeira dimensão. No terceiro método (EF.ACP), foram criados pesos para cada característica facial baseados nas porcentagens de contribuição de cada variável obtidas a partir da ACP. Dessa forma, variáveis que apresentaram contribuições acima de 20% (tensão do focinho e tensão dos músculos mastigatórios) foram entendidas como de maior relevância, sendo que as pontuações dos seus escores foram elevados ao cubo, realizando-se, então, nova somatória. No quarto método (EF.ACP.P), os novos escores obtidos foram submetidos a outra ACP. Por fim, o quinto método (EFG) consistiu em uma nova avaliação dos videoclipes aplicando apenas um escore geral (0, 1 e 2) para a face do cavalo, sem considerar cada característica separadamente. Vale destacar que, desta vez, o observador analisou apenas uma única vez cada videoclipe. Os dados foram avaliados quanto a normalidade por histogramas e gráfico de caixas. Para avaliar o aumento ou a diminuição das variáveis ao longo do tempo (basal, 24 h e 48 h após o procedimento) os dados foram submetidos ao teste de Friedman. Para que os empates no ranking estabelecido pelo teste de Friedman não influenciassem nos resultados, o valor de probabilidade de rejeição da hipótese nula foi

corrigido com o procedimento de Bonferroni. Para avaliar a relação entre métodos foi utilizada a correlação de Spearman. Todas as análises estatísticas foram realizadas no software R, utilizando-se $p \leq 0,05$.

RESULTADOS E DISCUSSÃO

Os resultados mostraram que nenhum dos métodos de avaliação das características faciais apresentou qualquer mudança ao longo do tempo. O limiar nociceptivo basal foi maior que 24 e 48 h após o procedimento (valores seguidos de letras diferentes diferem entre si) (Tabela 1). Este resultado evidência que houve aumento da sensibilidade local após o procedimento. Apesar disso, o von Frey não foi correlacionado com as pontuações dos cinco métodos de avaliação das EF. As expressões faciais são geralmente utilizadas para avaliar procedimentos que causam dor moderada a severa, sendo que, em procedimentos minimamente invasivos, essas podem não ser úteis.

CONCLUSÕES

Conclui-se que nenhum dos métodos estatísticos para avaliação das expressões faciais foi capaz de detectar sinal facial de dor em equinos submetidos a processo inflamatório localizado, sendo que a relação obtida entre eles precisa ser melhor estudada.

REFERÊNCIAS BIBLIOGRÁFICAS

DALLA COSTA, E.; MINERO, M.; LEBELT, D.; et al. Development of the horse grimace scale (HGS) as a pain assessment tool in horses undergoing routine castration. *Plos One*, v.9, p.1-10, 2014.

DE GRAUW, J.C.; VAN LOON, J.P.A.M. Systematic pain assessment in horses. *The Veterinary Journal*, v.209, p.14-22, 2016.

GLEERUP, K.B.; FORKMAN, B.; LINDEGAARD, C.; ANDERSEN, P.H. An equine pain face. *Veterinary Anaesthesia and Analgesia*, v.42, p.103-114, 2015.

Tabela 1. Medianas dos métodos estatísticos para avaliação das expressões faciais e do limiar nociceptivo mecânico, antes, 24 e 48 horas após o procedimento.

Métodos	Antes	24 h	48 h
SOMA	5,5 (2 - 10)	4 (2 – 7)	6 (1 – 13)
SOMA.P	0,0625 (0 – 1)	0 (0 – 0,125)	0,0625 (0 - 3,375)
EF.ACP	-0,358 (-1,859 - 2,857)	-0,376 (-1,859 - 1,279)	-0,163 (-1,508 - 4,01)
EF.ACP.P	-0,251 (-1,704 - 2,328)	-0,362 (-1,704 - 0,879)	-0,335 (-1,377 - 3,986)
EFG	0 (0 -0,5)	0,25 (0 - 1,5)	0,5 (0 – 2)
FVF	446,7[a] (446,7 - 446,7)	203,9[b] (11,8 - 446,7)	281,8[b] (15,1 - 446,7)

EXUNGULAÇÃO TRAUMÁTICA EM EQUINO ADULTO

Traumatic exungulation in adult equine

Verônica L. de Souza[1], Arthur M. da S. V. Pinto[1], Luiza de S. A. Reis[1], Rafaella S. da Conceição[1], Fábio H. B. Ximenes[1], Leonardo M. de Castro[2], Patrícia F. Malard[3]

[1] Hospital Escola de Grandes Animais, Faculdade de Agronomia e Medicina Veterinária, Universidade de Brasília.

[2] Universidade de Sorocaba – Uniso / [3]BIO CELL terapia Celular.

E-mail: veronicaunbvet@gmail.com

RESUMO: Objetiva-se descrever no presente trabalho a evolução clínica de uma exungulação sofrida por um equino de cinco anos de idade. O cavalo da raça Quarto de milha foi atendido no hospital veterinário de grandes animais da UnB com histórico de exungulação traumática ocorrida durante o treino dentro do redondel. Ao exame clínico, o animal apresentava claudicação de grau 4 e aumento de volume no boleto e quartela. Inicialmente, um protocolo à base de pedilúvio com permanganato de potássio e para controlar a hemorragia local e bandagem compressiva foram preconizados, assim como anti-inflamatório não-esteroidal, antibioticoterapia, aminoácidos e polivitamínicos a fim de exercer o suporte necessário para uma boa recuperação. Neste estudo, a assepsia diária realizada durante os curativos, a suplementação com elementos importantes para o crescimento do casco, o uso de células-tronco mesenquimais, casqueamento corretivo e o controle da dor, foram fatores que contribuíram para uma evolução satisfatória do caso.

Palavras-Chave: células-tronco mesenquimais**,** crescimento do casco, exungulação, quarto de milha

ABSTRACT: *The objective of this study is to describe the clinical evolution of an exsanguination suffered by a five-year-old equine. Quarter horse was attended at the UnB large animal veterinary hospital with a history of traumatic exhuming occurred during training inside the ring. On clinical examination, the animal presented intense grade 4 claudication and increased volume in the billet and quartile. Initially, a protocol based on footbath with potassium permanganate and to control local hemorrhage, compression bandages were recommended, as well as non-steroidal anti-inflammatory, antibiotic therapy, amino acids and multivitamins in order to provide the necessary support for a good recovery. In this study, daily asepsis performed during dressings, supplementation with elements important for hull growth, use of mesenchymal stem cells, corrective flushing and pain control were factors that contributed to a satisfactory evolution of the case.*

Keywords: *hull growth exhangulation, mesenchymal stem cells, quarter mile*

INTRODUÇÃO

Os membros locomotores de um equino, quando comparados aos de outras espécies, possuem estruturas anatômicas especializadas para propiciar a locomoção de forma eficiente e com baixo custo energético (Bowker, 2011). Os cascos distribuem as forças resultantes da interação do cavalo com a superfície, por onde ele caminha. Eles apresentam a

função de suportar o peso do animal, resistir ao desgaste, absorver o impacto, auxiliar na propulsão e no retorno sanguíneo da extremidade do membro e, dessa forma, reduz o surgimento de lesões no aparelho locomotor. Diante do exposto o presente trabalho objetivou relatar um caso de perda de casco de um equino macho atendido no hospital veterinário da universidade de Brasília.

RELATO DE CASO

Um equino da raça quarto de milha, macho, 4 anos de idade, foi encaminhado ao hospital veterinário no dia 08/09/2013 com histórico prévio de que na tarde daquele dia durante um treino dentro do redondel, no momento do galope, o animal prendeu o membro pélvico esquerdo no portão do redondel, na tentativa rápida de se desprender, todo o casco foi descolado da falange distal, separando as laminas dérmicas das laminas epidérmicas, deixando uma exposição completa de terceira falange.

Já no hospital o animal chegou em estação, com intensa claudicação de grau 4 (1-4), foi realizado o exame físico completo do animal onde foram observados mucosa oral e ocular róseas, apetite presente, normohidratado, presença de pulso digital patológico moderado em membro pélvico esquerdo, associado a calor de casco em região de coroa de casco. Foi instituído um protocolo de tratamento com o uso de antibióticoterapia a base de Penicilina Benzatina (40.000 UI.Kg), fenilbutazona (4,4mg/kg), omeprazol (4mg/kg) e dipirona (25mg.kg) e um suplemento a base de lisina, metionina, biotina e Zinco. No curativo inicial foi recomendado, pedilúvio com permanganato de potássio, aplicação de terramicina em pó diretamente da terceira falange, compressa estéril, espuma, atadura e fita.

Com 15 dias e com 72 dias após o ocorrido foi realizado tratamento à base de células-tronco mesenquimais (Autólogas), aplicadas na região da coroa do casco, pela via subcutânea, com 160 dias deu-se início a fisioterapia no membro afetado com o intuito de melhorar a movimentação e circulação. O casqueamento corretivo foi realizado com 198 e 243 dias. A ferida se apresentou sem secreção ao longo de toda sua recuperação, o crescimento do tecido córneo ocorreu de forma contínua, primeiramente com o tecido de granulação recobrindo a ferida no sentido medial do casco, um tecido de queratinização com um crescimento que seguia da região lateral próximo a ranilha em sentido medial da pinça. A falange distal foi completamente coberta com 4 meses de internação. O curativo era mantido com limpeza diária a base de soro fisiológico NaCl 0,9%, terramicina em pó e bandagem semelhante a instituída no primeiro dia de curativo, quando se observou crescimento considerável de tecido de granulação, seguido de tecido de queratinização, o curativo passou a ser realizado com soro fisiológico NaCl 0,9%, pomada hidratante e bandagem semelhante a instituída no primeiro dia de curativo. Após 10 meses de curativo diário e com o tecido de queratinização com uma cobertura de quase 100% do casco, o curativo era realizado apenas com limpeza do casco e um spray a base de hidantoína e desinfetantes. Com uma melhora significativa, cobertura de terceira falange, crescimento de tecido córneo e apoio de membro pélvico esquerdo, o animal recebeu alta do hospital no dia 12/08/2014, 11 meses e 4 dias, após o acidente.

RESULTADOS E DISCUSSÃO

A ocorrência de avulsão de casco no cavalo é rara, porém quando ocorre pode comprometer severamente a atividade atlética do animal e inclusive ser necessária a eutanásia devido à dificuldade de regeneração (Thomassian, 2005). O crescimento da muralha do casco ocorre da banda coronária em direção distal, sendo quatro fatores essenciais na sua velocidade e qualidade: nutrição, hereditariedade, casqueamento e ambiente (Faria, 2009). O tratamento sugerido por Thomassian (2005) fundamenta-se na realização de pedilúvios diários com antisséptico, penso acolchoado e espesso para aliviar a dor e melhorar a locomoção. Ainda, recomenda-se a instituição de antibioticoterapia. No caso relatado buscou-se promover o conforto do animal, preservar o suprimento vascular e minimizar as alterações da banda coronária.

CONCLUSÃO

Os primeiros cuidados e a conduta instituída para o caso apresentado, como a assepsia diária realizada durante os curativos, a suplementação com elementos importantes para o crescimento do casco desde o primeiro dia após o trauma até o final do tratamento, além do uso de células-tronco mesenquimais, casqueamento corretivo e o controle da dor além do uso de antibioticoterapia, contribuíram para ótimos resultados na recuperação do animal.

REFERÊNCIAS BIBLIOGRÁFICAS

BOWKER, R. M. Functional Anatomy of the Palmar Aspect of the Foot. In: Diagnosis and Management of Lameness in the Horse (Second Edition). Saint Louis: W.B. Saunders, p.320-323, 2011.

FARIA, G.A. Casco equino: uma abordagem prática sobre sua qualidade e crescimento. Disponível em:<http://www.agronomia.com.br/conteudo/artigos/artigos_casco_equino_qualidade_crescimento.htm>. Acesso em: 22 set. 2016.

THOMASSIAN, A. Enfermidades dos Cavalos. 4ª ed. São Paulo: Livraria Varela, p. 161-194, 2005.

FALECTOMIA TOTAL E URETROSTOMIA CAUDAL EM EQUINO - RELATO DE CASO

Total falectomy and uretrostomy flow in equino - case report

Hugo F. de Almeida[1]; Christine A. Simões[1]; Deborah M. Takaki[4]; Egíno Gonçalves[2]; Igor A. Fonseca[2]; Nathan M. C. Souza[1]; Pedro G. Lage[3,4]; Poliana R. F. Botelho[3, 4]

[1] Discente do curso de Medicina Veterinária, Faculdades Integradas do Norte de Minas (FUNORTE), Montes Claros, MG.

[2] Médico Veterinário, Montes Claros, MG.

[3] Professor(a) assistente do curso de Medicina Veterinária, FUNORTE, Montes Claros, MG.

[4] Médico Veterinário do Hospital Universitário Veterinário Renato de Andrade, FUNORTE, Montes Claros, MG.

E-mail: hugo_fernandes97@outlook.com

RESUMO: A falectomia é uma cirurgia realizada em casos de patologias envolvendo o sistema reprodutor e/ou urinário, sendo que uma das causas mais comuns são traumas no pênis e prepúcio. Nestes casos é recomendada a uretrostomia devido à diminuição e/ou interrupção do fluxo da urina e extensa retirada de tecidos acometidos. Relata-se o caso de um cavalo, da raça Mangalarga Marchador, com 9 anos de idade, encaminhado para o Hospital Universitário Veterinário Renato Andrade, com a queixa principal de parafimose causada por um trauma.

Palavras-Chave: equino, falectomia, uretrostomia

ABSTRACT: *The falectomy is a surgery performed in cases of pathologies involving the reproductive and / or urinary system, one of the most common causes being trauma to the penis and prepuce. In these cases urethrostomy is recommended due to decrease and / or interruption of the urine flow and extensive withdrawal of affected tissues. We report the case of a 9-year-old Mangalarga Marchador horse, referred to the Renato Andrade University Veterinary Hospital, with the main complaint of paraphimosis caused by trauma.*

Keywords: *equine, falectomy, uretrostomy*

INTRODUÇÃO

A falectomia ou amputação peniana é uma cirurgia urogenital comum em cavalos, por causa da alta incidência de carcinoma escamoso, parafimoses, priaprismo, doença neurológica, debilitação grave e paralisia induzida por fenotiazínicos. (MACKINNON & VOSS, 1992).

Nos equinos machos, lesões no pênis e prepúcio exigem avaliação criteriosa, pelo comprometimento funcional podendo, assim, evoluir para todo o sistema reprodutor e/ou urinário, dependendo da extensão da área de acometimento, invasão tecidual e ausência de resposta à terapêutica aplicada. Segundo Adams *et al*. (2014), em casos de falectomia parcial ou total, objetiva-se desviar permanentemente a urina sendo necessário uma uretrostomia.

Com base nos fatores acima relacionados, objetiva-se, com este trabalho, apresentar um relato de caso sobre a ocorrência de correção cirúrgica em um

equino com parafimose ocasionado por trauma na região inguinoescrotal/genital, por meio de falectomia total e uretrostomia atendida no Hospital Veterinário Universitário Renato de Andrade situado na cidade de Montes Claros, Minas Gerais.

RELATO DE CASO

Um equino Mangalarga Marchador, com 9 anos de idade, 400kg, foi encaminhado para o Hospital Universitário Veterinário Renato Andrade - HUVET por um médico veterinário, com a queixa principal de parafimose, consequência de um acidente provocado por arame liso na região inguinal. Anteriormente o animal havia sido medicado com 5 dias de enrofloxacina, 3 dias de dexametasona, 3 dias de Flunixin, além de ser realizada a crioterapia durante 12 horas. Ao exame clínico o paciente apresentava frequência cardíaca de 44 BPM, 28 RPM, TPC <2, mucosas normocoradas e temperatura de 38.2°C. Foram observadas lesões envolvendo o escroto, pênis e prepúcio, devido ao comprometimento da circulação local, caracterizadas por áreas de necrose, odor fétido, edema e hipotermia. Encaminhou-se o animal para a cirurgia e utilizou como tratamento no pós-cirúgico, DMSO (1 g/kg) SID durante 5 dias, Ceftiofur (4,4 mg/kg) SID durante 10 dias, Flunixin (1,1 mg/kg) SID durante 5 dias, Pyridium (4 mg/kg) BID durante 5 dias, Pentoxifilina (7,5 mg/kg) BID durante 20 dias, Omeprazol (4 mg/kg) SID, além de caminhada, ducha fria na região edemaciada e limpeza da ferida cirúrgica com 0,3% de rifamicina diluída em solução fisiológica e aplicação de pomada furanil. Devido ao inchaço nos primeiros dias de pós-operatório, ocorreu a deiscência dos pontos na região ventral. Portanto, foi instituído o tratamento de cicatrização de ferida por segunda intenção, com a utilização de pomada à base de papaína 3%.

RESULTADOS E DISCUSSÕES

O paciente foi submetido ao tratamento cirúrgico e durante o procedimento observou-se incapacidade de função do pênis e inviabilidade do tecido atingido, optando-se pela amputação de todo o corpo peniano. Para a uretrostomia, primeiro foi colocado o catéter uretral para assim realizar a incisão longitudinal de 5 centímetros na face ventral da uretra, caudal ao escroto, e sutura utilizando pontos simples interrompido com fio naylon 0 fixando a borda da uretra a pele, como descrito por Beavers & Mitchel (2018).

Para ressecção do prepúcio e pênis, realizou-se uma incisão elíptica em torno do prepúcio e dissecção do tecido subcutâneo e do músculo retrator do pênis, ligando as veias e artérias dorsais penianas com fio de naylon número 3-0. A redução do espaço morto foi utilizada sutura de Reverdin com fio de poligalactina 0. Comparando com Beavers & C. Mitchel (2018), diferenciou-se no padrão de sutura, utilizando simples contínuo e os fios polidiaxanone e poliglactina 910 2-0.

Durante o pós-operatório, observaram-se quadros hemorrágicos e deiscência dos pontos, que segundo Auer and Stick (2012), as hemorragias pós-operatórias podem ocorrer principalmente durante a micção. Em consequência é comum a ocorrência de deiscência dos pontos, sendo a ferida cirúrgica tratada com terapia tecidual local, desbridamento e fechamento tardio.

A antibioticoterapia em tratamentos cirúrgicos como a falectomia é eleita devido a sensibilidade à microflora bacteriana local. O uso de antiinflamatórios não esteróidais (Flunixin)

apresentam analgesia e diminuição da inflamação sendo indicada em tratamentos pós-operatórios (AUER and STICK, 2012). A utilização do Pyridium foi descrito por Silva *et al;* (2017) com efeito de analgesia local na mucosa urinária, diminuindo os desconfortos decorrentes da irritação do trato urinário, tal efeito foi observado no animal do presente relado, aumentando o conforto do mesmo.

O uso de duchas frias contribui para diminuição da temperatura local, dor e edema. Ao passo que a caminhada estimulou a circulação sanguínea favorecendo ainda mais a diminuição do edema e processo cicatricial (FALEIROS E SOARES, 2007).

CONCLUSÃO

A técnica de falectomia total e uretrostomia caudal foram eficientes no tratamento da parafimose secundária ao trauma ocorrido em todo o corpo peniano e região inguinoescrotal, garantindo assim, melhor qualidade de vida ao animal.

REFERÊNCIAS BIBLIOGRÁFICAS

AUER, J.A., STICK, J.A., *Equine Surgery*, 4th edition. Philadelphia, Elsevier Saunders 2012.

BEAVER, K. N.; MITCHELL C. Uncommon castration complication: Penile amputation and sheath ablation following an iatrogenic phallectomy. *Equine vet*. Educ. 415-418, 2018.

FALEIROS, R. R.; SOARES, A. S. Indicações de crioterapia na traumatologia equina. *Rev. Vet. Zootec*. Minas, n.93, p-32- 36, 2007.

MACKINNON, A.O.; VOSS, J.L. *Equine reproduction*. Philadelphia: Lea & Febiger, 1992. 462p

SILVA, L. C. L. C; MARSIGLIA, M. F.; NIEMAN, R. T.; RUIVO, M. R. B. A.; ENGBRUCH, A. M.; ANDRADE, F. S. R. M.; BONIZZI, F. P.; BACCARIN, R. Y. A.; Remoção de cálculo vesical em égua, por via uretral, com auxílio de endobag - relato de caso; *Rev. Acad. Ciênc. Anim.* S355-356, 2017.

WRIGHT, R.; DELAUNOIS-VADERPERRN, H. Tumours and Tumours-like Grouwths in Horses – Neoplastic Masses, 2010. Disponível em:

<http://www.equineniagaranews.com/PDFs/Tumours%20%Tumourlike%20Growths%20Jan%2018_10.pdf>. Acesso em 23. Jan. 2019.

FERRAGEAMENTO TERAPÊUTICO NA LAMINITE CRÔNICA – RELATO DE CASOS

Therapeutic shoeing for chronic laminitis – case reports

Geórgia C.Góss[1]; Marcos da Silva Azevedo[2]; Claudia Acosta Duarte[2]; Gabriela Döwich[3]; Patrícia Maurer Taschetto[3]

[1] Mestranda – PPGCA – UNIPAMPA.

[2] Professor Doutor - Medicina Veterinária – UNIPAMPA.

[3] Residente – PRIMV – UNIPAMPA.

E-mail: georgia_goss@hotmail.com

RESUMO: O manejo com os cascos é um dos principais tratamentos na laminite crônica e objetiva o realinhamento da falange distal. O objetivo deste trabalho foi relatar as diferenças do ferrageamento terapêutico em 4 equinos com laminite crônica e sua evolução clínica. Os animais possuíam histórico de laminite e rotação da falange distal. Receberam distintos manejos em relação ao casco com diferentes tipos de ferraduras de acordo com a necessidade e a resposta clínica do animal. O uso de ferradura invertida com elevação de talões, associada ao silicone de condensação foi eficaz no período de realinhamento da falange distal e o uso de polimetilmetacrilato foi uma boa alternativa nos casos em que os cascos se encontravam fragilizados.

Palavras-Chave: casqueamento, ferradura, realinhamento, rotação

ABSTRACT: *The foot management is one of the major treatments in the chronic laminitis and the objective is a realignment of distal phalanx. The aim of this work was report the different in therapeutic shoeing in 4 horses with chronic laminitis and its clinic evolution. The animals had a history of laminitis and rotation of distal phalanx. Received distinct foot managements with different horseshoes according to the need and clinical response of the animal. The use of inverted horseshoes with heel elevation associated with condensation silicone was effective on period of realignment of the P3 and the use of polymethylmetacrylate showed a good alternative in cases where the hoofs are fragilized.*

Keywords: *farriery, horseshoe, realignment, rotation*

INTRODUÇÃO

O manejo dos cascos é um dos principais tratamentos na laminite crônica e objetiva, principalmente, o reposicionamento da falange distal (O'Grady, 2006), frequentemente rotacionada devido a força de tração do tendão flexor digital profundo (TFDP), tornando o prognóstico atlético reservado a desfavorável (Parks e O'Grady, 2003).

São descritos diversos tipos de ferraduras para isto, e, cada método possui seus méritos e falhas (O'Grady, 2010). O objetivo deste trabalho foi relatar as diferenças do ferrageamento terapêutico em 4 equinos com laminite crônica e sua evolução clínica.

RELATO DE CASO

Foram atendidos 4 equinos Crioulos com laminite crônica e rotação de falange distal (P3). Todos eram mantidos em baias com cama alta e alimentados exclusivamente com volumoso. Recebiam analgésicos, vasodilatadores periféricos e moduladores de hemácias. O manejo dos cascos era baseado na avaliação radiográfica e realizado sempre pelo mesmo profissional, com intervalo aproximado de 30-45 dias. Era utilizado silicone de condensação para preenchimento da ranilha sempre que se optava por ferradura invertida.

Animal 1: Macho, 5 anos, 450 kg, com histórico de rabdomiólise e de ter sido tratado na propriedade. Possuía rotação de 12,2° e 7,9° nos membros torácicos direito (MTD) e esquerdo (MTE), respectivamente. Por 20 dias utilizou palmilhas de espuma vinílica acetinada (EVA). Por apresentar melhora, colocou-se ferradura de alumínio (FA) invertida e talonada. Com a estabilização da rotação foi utilizada FA invertida e, após, FA fechada com rolamento na pinça. Porém, o animal não se adaptou e retornou ao uso da FA invertida, a qual foi repetida, totalizando assim, 5 ferrageamentos. O equino recebeu alta após 203 dias, sem claudicação e foi destinado a reprodução.

Animal 2: Fêmea, 16 anos, 400 kg, com laminite crônica descompensada e rotação de 0,2° no MTD e 0,9º no MTE. Utilizava ferradura invertida com elevador de talão abaixo do ferro, semelhante a um taco. No casqueamento utilizou-se o mesmo modelo de ferradura e, após, recebeu FA invertida e talonada. Devido a melhora clínica e estabilização da rotação, o animal recebeu alta após 65 dias, utilizando FA invertida e sem apresentar claudicação. Realizaram-se no total, 3 ferrageamentos.

Animal 3: Macho, 3 anos, 360 kg, com histórico de rabdomiólise e de ter sido tratado na propriedade. Foi encaminhado com ferradura invertida simples e silicone de preenchimento após piora. Apresentava rotação de 8,8° no MTD e 6,6º no MTE. Optou-se pelo uso de FA invertida talonada, com a qual não se adaptou. Devido a piora clínica, foi novamente avaliado radiograficamente, evidenciando hiperflexão da região distal do membro. Desta forma, a ferradura utilizada foi substituída por uma invertida simples, mantida por 3 manejos, totalizando 4 ferrageamentos. Recebeu alta após 121 dias sem sinais de claudicação e foi destinado à reprodução.

Animal 4: Macho, 1,5 anos, 350 kg, com histórico de ferrageamento inadequado. Apresentava rotação de 3,9° no MTD e 1,81º no MTE. Optou-se por FA invertida e talonada, retirada após 11 dias pela fragilidade dos cascos e ausência de melhora clínica, permanecendo com palmilha de EVA por um mês. Assim, utilizou-se polimetilmetacrilato (PMMA) moldado ao casco, com formato semelhante a um "W", cobrindo a ranilha e parte da sola na região da parede. Após 45 dias realizou-se a troca da ferradura por outra de mesmo material e formato. A alta ocorreu após 154 dias e, como o casco ainda estava fragilizado, utilizou-se ferradura invertida simples, fixada com o mesmo material, totalizando 4 ferrageamentos. O animal permanece em repouso e recebe cuidados periódicos.

RESULTADOS E DISCUSSÃO

Dentre os casos relatados, apenas um equino permaneceu em repouso após a alta hospitalar e, apesar de os outros animais não estarem aptos ao

esporte, receberam alta sem claudicação e cumprem funções reprodutivas. Estes resultados reforçam que o prognóstico depende da associação do tratamento farmacológico, cuidados nutricionais e, principalmente, manejo do casco (Parks e O'Grady, 2003). Para este último, o uso de radiografias é essencial na determinação da orientação de P3 previamente ao casqueamento (O'Grady, 2006). Nos casos descritos, a avaliação radiográfica era realizada antes e após o ferrageamento, permitindo acompanhar os efeitos biomecânicos desta prática, assim como observado no Animal 3.

O realinhamento da P3 pode acarretar em aumento da força de tração do TFDP, tornando necessária a elevação dos talões para compensar as forças exercidas (O'Grady, 2006). Em todos os casos relatados este procedimento foi adotado e apenas o Animal 3 não se adaptou. Já a ferradura do Animal 4 necessitou ser retirada por fragilidade do casco e, neste caso, a opção foi a fixação da ferradura com material colante. Esta técnica permite o preenchimento do espaço entre a ferradura e o casco, permitindo o realinhamento da P3 de forma simples e atraumática (O'Grady, 2002). Este objetivo foi atingido pelo uso de silicone de condensação nos outros animais. O tipo de ferradura utilizada variava de acordo com a evolução do quadro, da estabilização da rotação e da resposta individual, assim como descrito por Morrison (2010).

CONCLUSÕES

O uso de FA invertida com elevação de talões, associada ao silicone de condensação foi eficaz no período de realinhamento da P3 e o uso de PMMA foi uma boa alternativa nos casos em que os cascos se encontravam fragilizados.

REFERÊNCIAS BIBLIOGRÁFICAS

MORRISON, S. Chronic laminitis: foot management. *Vet. Clin. Equine.*, n.1, p. 425-446, 2010.

O'GRADY, S.E. Managing chronic laminitis using 'glue-on' shoeing technology. *Equine Vet. Educ.*, n.3, p. 157-162, 2002.

O'GRADY, S.E. Realignment of P3 – the basis for treating chronic laminitis. *Equine Vet. Educ.*, n.4, p. 214-218, 2006.

O'GRADY, S.E. Farriery for chronic laminitis. *Vet. Clin. Equine.*, n.1, p. 407-423, 2010.

PARKS, A.; O'GRADY, S.E. Chronic laminitis: current treatment strategies. *Vet. Clin. Equine.*, n.1 p 393-416, 2003.

FOTOSSENSIBILIZAÇÃO PRIMÁRIA POR *FROELICHIA HUMBOLDTIANA* EM EQUINO NO OESTE DA BAHIA

Primary photosensibilization by *Froelichia humboldtiana* in equine in west Bahia

Ana M. D. da Costa[1], Zayan S. Pereira[1], Ailton B. Pereira[1], Caio V. D. Carvalho[2]. Maria T. S. Frade[2], Dinamérico de A. S. Júnior[2]

[1] Discente – Universidade Federal do Oeste da Bahia (UFOB), Barra, BA, Brasil.

[2] Docente – Universidade Federal do Oeste da Bahia (UFOB), Barra, BA, Brasil.

E-mail: annad_costa@hotmail.com

RESUMO: *Froelichia humboldtiana,* popularmente conhecida como "ervanço", é responsável por causar fotossensibilização primária em equinos, durante períodos de chuvas, em áreas com grande disponibilidade da planta. Objetivou-se com este trabalho, relatar a ocorrência de fotossensibilização primária por *F. humboldtiana* em um equino, atendido na zona rural do município de Barra, Oeste da Bahia, que apresentava lesões de pele em áreas despigmentadas. Os valores obtidos na análise das atividades das enzimas hepáticas encontravam-se dentro dos valores normais de referência para espécie. Foi observado durante investigação de pastagem, grandes áreas invadidas por *F. humboldtiana.* O diagnóstico foi baseado na epidemiologia, sinais clínicos e nos resultados da bioquímica sérica. Sendo recomendado a retirada do animal da área invadida pela planta e repouso em local sombreado. Dessa forma, conclui-se que *F. humboldtiana* ocorre na região Oeste da Bahia e é uma importante causa de fotossensibilização em equino.

Palavras-Chave: *F. humboldtiana*, fotodermatite, fotossensibilização primária, planta tóxica

ABSTRACT: *Froelichia humboldtiana, popularly known as "ervanço", is responsible for causing primary photosensitization in horses, during rainy periods, in areas with great plant availability. The objective of this work was to report the occurrence of primary photosensitization by F. humboldtiana in an equine, attended in the rural area of the city of Barra, West of Bahia, which presented skin lesions in depigmented areas. The values obtained in the analysis of liver enzyme activities were within normal reference values for species. It was observed during pasture research, large areas invaded by F. humboldtiana. The diagnosis was based on epidemiology, clinical signs and serum biochemistry results. It is recommended to remove the animal from the area invaded by the plant and rest in a shady place. Thus, it is concluded that F. humboldtiana occurs in the western region of Bahia and is an important cause of equine photosensitization.*

Keywords*: F. humboldtiana, photodermatitis, primary photosensitization, toxic plant.*

INTRODUÇÃO

Froelichia humboldtiana, conhecida popularmente como "ervanço" é responsável por causar a doença conhecida como "sarna" pelos produtores da região. Apresenta em sua composição, agente fotodinâmico que provoca fotossensibilização primária, caracterizada por dermatite fotossensibilizante quando presente em grandes quantidades no tecido

do animal, induzindo a morte celular e edema dos tecidos acometidos, quando exposto a intensa luz solar (Tokarnia *et al.*, 2012; Soares *et al.*, 2014). Acomete principalmente os equinos, mas afeta também muares, asininos, ovinos e bovinos (Pimentel *et al.*, 2007; Knupp *et al.*, 2014).

O diagnóstico da intoxicação é realizado a partir da identificação da planta na área de pastejo, associado a presença de lesões características predominante em áreas despigmentadas e ausência de alteração nos valores das enzimas hepáticas. O tratamento é realizado, a partir da retirada do animal da área com a planta, garantindo repouso em local sombrea+do, como demonstrado por Pimentel *et al.* (2007) e Soares *et al.* (2014).

Objetivou-se com este trabalho, relatar a ocorrência de fotossensibilização primária por *Froelichia humboldtiana* em um equino no Oeste da Bahia.

RELATO DE CASO

No mês de fevereiro do ano corrente, foi realizado atendimento na área rural do município de Barra, região Oeste da Bahia, de um equino, macho, mestiço, 8 anos de idade, pesando 350 kg; alimentando-se apenas de pasto nativo e água proveniente de poço artesiano. Na anamnese, foi relatado que, há aproximadamente 60 dias ocorreu o surgimento de uma "sarna", caracterizada por prurido e queda de pelo. Observando melhora clínica, seguida de piora do quadro nas últimas semanas após o início das chuvas. Ao exame clínico, os parâmetros fisiológicos encontravam-se dentro dos valores de referência para espécie segundo Speirs (1999). As anormalidades clínicas observadas, estavam restritas às áreas despigmentadas da pelagem da região frontal da cabeça, como chanfro narinas e lábios, com formação de crostas (Fig.1), e em região do boleto e quartela dos membros anteriores e posteriores caracterizadas principalmente por hiperemia e alopecia.

Procedeu-se a coleta de amostra de sangue para análise das atividades das enzimas hepáticas, verificando grande quantidade de *F. humboldtiana* (Fig.2) na área de pastejo pelo animal.

RESULTADO E DISCUSSÃO

O diagnóstico de fotodermatite associada à ingestão de *F. humboldtiana* foi baseado na epidemiologia, sinais clínicos e nos resultados da bioquímica sérica.

A ocorrência do caso, após início das primeiras chuvas na região, em áreas com intensa presença da planta, corrobora com relatos de outros autores, demonstrando também ocorrência principalmente em equinos, devido palatabilidade da planta para a espécie (Pimentel *et al.*, 2007; Tokarnia *et al.*, 2012; Knupp *et al.*, 2014; Soares *et al.*, 2014). A melhora do quadro clínico e o reaparecimento das lesões podem estar associados a disponibilidade da planta favorecida pelo período chuvoso que ocorreu nos últimos dias na região e/ou reintrodução em áreas de pastagens pela planta pelo desconhecimento da toxicidade pelo produtor.

Os valores de referência dos exames laboratoriais solicitados, encontravam-se dentro da normalidade, segundo parâmetros para a espécie, semelhante descrito por Pimentel *et al.* (2007), caracterizando dessa forma, a ocorrência de fotossensibilização primária. Sendo recomendado a retirada do animal da área invadida pela planta e repouso em local sombreado, para tratamento animal acometido, como

observado em experimento conduzido por Medeiros *et al.* (2014).

CONCLUSÃO

Conclui-se que *F. humboldtiana* ocorre na região Oeste da Bahia e é um importante causa de fotossensibilização em equino. Como profilaxia, deve-se evitar o acesso de animais com áreas de pele despigmentadas em pastagens invadidas pela planta.

REFERÊNCIAS BIBLIOGRÁFICAS

KNUPP, S. N. R.; BORBUREMA, C. C.; OLIVEIRA NETO, T. S. *et al.* Surtos de fotossensibilização primária em equídeos causados por *Froelichia humboldtiana*. *Pesq. Vet. Bras*., p.1191-1195, 2014.

MEDEIROS, R. M. T.; BEZERRA, V. K.; RIET-CORREA, F. Intoxicação experimental por *Froelichia humboldtiana* em equinos. *Ciênc. Rural*, v.44, p.1837-1840, 2014.

PIMENTEL, L. A.; RIET-CORREA, F.; GUEDES, K. M. R. *et al.* Fotossensibilização primária em equídeos e ruminantes no semi-árido causada por *Froelichia humboldtiana* (*Amaranthaceae*). *Pesq. Vet. Bras.*, v. 27, p. 23-28, 2007.

SPEIRS, V. C. Exame clínico de equinos. Porto Alegre: ARTMED, p. 366, 1999.

SOARES, G.S. L.; FIRMINO, P. R.; ALCOFORADO, A. S. *et al.* Fotossensibilização primária em equino por *Froelichia humboldtiana* (ervanço). *Ciênc. Vet. Trópicos*. Recife, 2014. v.17, p.67. (Resumo).

TOKARNIA, C. H.; BRITO, M. de F.; BARBOSA, J. D.; PEIXOTO, P. V.; DOBEREINER, J. Plantas Tóxicas no Brasil. 2ª edição. Rio de Janeiro: Helianthus, 2012.

Figura 1: Equino com fotossensibilização primária por *F. humbolditiana*, caracterizada por dermatite de área despigmentada na região frontal da cabeça;
Figura 2: Pastagem invadida por *F. humbolditiana*. No detalhe, notar inflorescência da planta.

FRATURA IDIOPÁTICA SAGITAL DE DENTE 209 – RELATO DE CASO

Sagital idiopathic tooth fracture 209 - case report

Antônio Catunda P. N.[1]; Heloísa de P. Pedroza[1]; Rodrigo M. Ribeiro[1]; Ana Luiza P. Mendes[2]

[1]Universidade Federal de Minas Gerais – UFMG.

[2]Haras Cecav.

E-mail: antoniocatunda@hotmail.com

RESUMO: Existem algumas prováveis causas envolvendo fraturas dentárias em equinos, dentre elas o trauma externo acometendo em sua grande maioria os dentes mandibulares na região rostral ou causa iatrogênica. Porém, existem fraturas dentárias sem histórico ou possibilidade de ter ocorrido algum tipo de trauma que são denominadas idiopáticas. Um equino, macho, 4 anos de idade, Mangalarga Marchador, foi encaminhado à Policlínica de Grandes Animais da Unipac-Lafaiete com a queixa principal de suspeita de fratura de dente. De acordo com a proprietária, ao fazer a inspeção de rotina antes de iniciar a doma, ela percebeu um espaço com acúmulo de alimento no dente. O diagnóstico foi confirmado através de exames clínico específico e radiográficos, onde pode-se detectar fatura sagital completa do dente 209. O animal foi encaminhado para extração do dente comprometido, onde previamente foi sedado e anestesiado, iniciando pela técnica intraoral para os fragmentos maiores e uma bucotomia minimamente invasiva para retirada dos pequenos fragmentos. A fratura sagital é um tipo comum de lesão e pode ser ocasionada por traumas ou causas idiopáticas. Fraturas nos molares, como no caso relatado, também podem estar associadas à defeito fisiológico na deposição de cemento no infundíbulo dentário, fazendo com o que o esmalte fique mais frágil, predispondo a cáries infundibulares.

Palavras-Chave: bucotomia, equino, extração intraoral, odontologia

ABSTRACT: *There are some probable causes involving dental fractures in horses, among them the external trauma affecting in the majority the mandibular teeth in the rostral region or iatrogenic cause. However, there are dental fractures with no history or possibility of having some kind of trauma that are called idiopathic. A 4-year-old male, Mangalarga Marchador, was referred to the Unipac-Lafaiete Large Animals Clinic with the main complaint of suspected tooth fracture. According to the owner, when doing the routine inspection before starting the dressage, she noticed a space with food accumulation in the tooth. The diagnosis was confirmed by specific clinical and radiographic examinations, where a complete sagittal incision of the tooth 209 could be detected. The animal was referred for extraction of the compromised tooth, where it was previously sedated and anesthetized, beginning with the intraoral technique for the larger fragments and a minimally invasive bucotomy for the removal of small fragments. Sagittal fracture is a common type of injury and can be caused by traumas or idiopathic causes. Molar fractures, as in the case reported, may also be associated with the physiological defect in the deposition of cementum in the dental infundibulum, making the enamel more fragile, predisposing to infundibular caries.*

Keywords: *bucotomy, dentistry, equine, intraoral extraction*

INTRODUÇÃO

Grande número de casos de problemas de desempenho e saúde em equinos é proveniente de anormalidades ou doenças dentárias, que afetam animais de diferentes faixas etárias refletindo assim a frequência e qualidade dos cuidados que são necessários.

Segundo Dixon et al. (2006), dentes maxilares da tríade 09 são mais propensos ao aparecimento de cáries do infundíbulo, predispondo à fratura dentária. Esses dentes são submetidos a maior força oclusal por conta de sua posição central na linha dentária, e por serem composto em sua maior proporção de esmalte do tipo I, predispondo assim à fratura idiopática.

RELATO DE CASO

Um equino, macho, 4 anos de idade, Mangalarga Marchador, foi encaminhado à Policlínica de Grandes Animais da Unipac-Lafaiete com o diagnostico de fratura dentária. De acordo com a proprietária, ao fazer a inspeção de rotina percebeu um espaço com acúmulo de alimento no dente. Na história pregressa, o animal não apresentou dificuldade de se alimentar ou mesmo de emagrecimento. O único indicativo de uma possível alteração dentária era o receio que o animal apresentava quando se tentava manipular sua boca, fato observado no início da doma.

Para a realização do exame odontológico, o animal foi sedado com 0,02 mg/kg de detomidina por via intravenosa para facilitar a colocação do abre boca. Na inspeção da cavidade oral, foi identificado um acúmulo de alimento com odor fétido no 1º molar superior esquerdo (209). Após a retirada do conteúdo alimentar foi identificada uma fratura sagital. No exame radiográfico, a fatura sagital completa do dente 209 não mostrou comprometimento dos seios nasais.

Assim, o animal foi submetido a uma sedação, com bolus de 0,02 mg/kg de detomidina e posterior infusão contínua da associação de 0,15 ml/kg de morfina, 0,05 mg.kg de diazepam e 5 ml de detomidina diluídos em 1 L de solução ringer com lactato com taxa de infusão. Bloqueio anestésico local foi feito na fossa pteropalatina com 20 ml de bupivacaina.

A extração dentária foi realizada em duas etapas, extração intraoral seguida de bucotomia minimamente invasiva. Deste modo, iniciou-se com o rompimento do periodonto através da elevação da gengiva palatal e bucal, seguido do uso de afastadores interdentais para a luxação do dente 20, e a utilização de fórceps para a extração dos fragmentos maiores do dente. Após a remoção destes, foi realizada uma bucotomia minimamente invasiva para a remoção dos fragmentos dentários menores. Para tanto foi feito um bloqueio local com 2 ml de cloridrato de lidocaína 2% entre os ramos dorsal e ventral do nervo facial. Após esse procedimento, através de uma pequena incisão (1,5 cm) próximo a veia facial, os fragmentos foram retirados manualmente ou com o auxílio de pinças.

Exames radiográficos posteriores foram realizados para conferir se foram removidos todos os fragmentos. Então, foi realizado a limpeza e a aplicação de curativo com silicone de impressão. Finalizado o procedimento cirúrgico, o animal foi encaminhado para casa para que os curativos fossem realizados e após 6 semanas a gengiva cicatrizado.

DISCUSSÃO

Por meio da anamnese e do exame físico da cavidade oral e radiológico foi identificada a fratura sagital do 1º molar superior esquerdo (209). Alguns sinais clínicos de fraturas orais são cólicas, traumas na mucosa oral, distúrbios gastrointestinais, abscessos, sinusites, tumores, queda no desempenho, perda de peso e fístulas faciais (Tremaine et al., 2012). O equino do caso relatado não apresentava tais sinais, somente alteração no comportamento, o que confirma que mesmo em condições físicas saudáveis é possível encontrar problemas odontológicos gerando dor e desconforto ao animal (Dixon et al., 2005).

Como afirma Dacre et al. (2007), a fratura oral sagital é um tipo comum de lesão e pode ser ocasionada por traumas ou causas idiopáticas. Fraturas orais nos molares, como no caso relatado, também podem estar associadas à defeito fisiológico na deposição de cemento no infundíbulo dentário, fazendo com o que o esmalte fique mais frágil, predispondo a cáries infundibulares (Tremaine et al., 2012).

CONCLUSÃO

Devido à gravidade da apresentação clínica dos casos de fratura de dente e com o intuito de sua identificação prévia, o exame odontológico de rotina é de extrema importância. Conforme esperado, os procedimentos aconteceram sem que ocorressem dificuldades operacionais, possibilitando a extração do dente.

REFERÊNCIAS BIBLIOGRÁFICAS

DACRE, I. ;KEMPSON, S.;DIXON, P. M. Equine idiopathic cheek teeth fractures. Part 1: Pathological studies on 35 fractured cheek teeth. *Equine Veterinary Journal*, p. 310-318, 2007.

DIXON, P.M. ; DACRE, I. A review of equine dental disorders**.** *The Veterinary Journal*, p. 165-187, 2005.

TREMAINE, H.; CASEY, M. A modern approach toe quine dentistry 2. Identifying lesions, *In Practice*, p. 78-89, v.34, 2012.

GLICOSE E TRIGLICÉRIDES DE EQUINOS INTERNADOS PARA PROCEDIMENTOS CIRÚRGICOS NÃO EMERGENCIAIS

Glycosis and triglycerides of horses submitted to non-emergency surgical procedures

David do Carmo[1], Samuel S. Sousa[1], Bruno S. Salvador[1], Gabriela B. D. Leite[1], Michele Padovan[1], Julia M. F. Sousa[1], Mayara G. Fonseca[2], Daniela J. de Queiroz [1]

[1] Centro Universitário Barão de Mauá.

[2] Universidade Federal de Minas Gerais.

E-mail: danielajqueiroz@hotmail.com

RESUMO: Com o objetivo de se determinar a ocorrência de dislipidemias foi feita dosagem de glicose e triglicérides de 10 equinos internados para realização de procedimentos cirúrgicos não emergenciais submetidos à jejum alimentar. Não se observou diminuição da glicose, ou mesmo aumento dos triglicérides, sugerindo que o período de internação e o jejum não foram suficientes para alterar essas variáveis. No entanto, 2 equinos apresentaram hiperlipidemia. No T3 houve aumento da glicose provavelmente devido ao estresse advindo do procedimento cirúrgico e à xilazina utilizada na medicação pré anestésica. Diante dos resultados encontrados os autores acreditam na necessidade de se monitorar equinos internados quanto ao desenvolvimento de dislipidemias.

Palavras-Chave: cavalo, hiperlipidemia, internação

ABSTRACT: *Glucose and triglycerides were dosed from 10 horses submitted to non-emergency surgical procedures submitted to fasting to determine the occurrence of dyslipidemias. There was no decrease in glucose or even an increase in triglycerides, suggesting that the period of hospitalization and fasting were not sufficient to change these variables. However, 2 horses presented hyperlipidemia. In T3 there was an increase in glucose probably due to the stress arising from the surgical procedure and xylazine used in pre-anesthetic medication. In view of the results found, the authors believe in the need to monitor hospitalized horses for the development of dyslipidemias.*

Keywords: *equine, hyperlipidemia, hospitalization*

INTRODUÇÃO

Diversos estudos vêm sendo realizados a fim de determinar possíveis variações nas concentrações sanguíneas de glicose e triglicérides em equinos submetidos à restrição alimentar devido a diferentes situações como jejum, internação hospitalar, exercício físico e condições patológicas diversas. Equinos internados são predispostos a desenvolverem síndromes relacionadas ao aumento de triglicérides como hiperlipemia e hiperlipidemia porém, apesar de frequentes, essas síndromes são pouco investigadas no Brasil uma vez que os exames necessários para o diagnóstico não são realizados rotineiramente em animais hospitalizados (Osiro et al., 2010; Queiroz et al., 2017). O presente trabalho tem como objetivo avaliar as concentrações

sanguíneas de glicose e triglicérides e determinar a ocorrência de dislipidemias em equinos internados para realização de procedimentos cirúrgicos não emergenciais submetidos a jejum pré-operatório.

MATERIAL E MÉTODOS

Foram utilizados 10 equinos, machos e fêmeas, adultos, internados no Hospital Veterinário Escola do Centro Universitário Barão de Mauá (HV-CBM) para realização de procedimentos cirúrgicos não emergenciais. Para dosagem de glicose e triglicérides foram realizadas colheitas de sangue por venipunção da veia jugular externa com agulha 30X10 no momento da admissão (T0), imediatamente antes do início do jejum de 12 horas (T1), imediatamente antes da indução anestésica (T2), logo após a recuperação (T3) e 24 horas após a recuperação anestésica (T24). As análises foram realizadas em Analisador Bioquímico Automático com kits comerciais da Labtest®. Os dados de glicose e triglicérides não apresentaram normalidade (Shapiro-Wilk, $P<0,05$) e por isso foram submetidos à análise de Friedman para amostras repetidas, seguido do teste de Student-Newman-Keuls (SNK, $P\leq0,05$) no programa Sigma Plot 12.0.

RESULTADOS E DISCUSSÃO

De acordo com a tabela 1 os equinos 5 e 6 apresentaram valores de triglicérides acima dos considerados normais pela literatura em algum momento do período experimental caracterizando hiperlipidemia.

Em relação à glicose, ao se observar a mediana das concentrações (tabela 2), percebe-se que houve aumento da glicose no T3 quando comparado aos demais momentos. Acredita-se que esse aumento possa ser atribuído à ação hiperglicemiante da xilazina utilizada no protocolo anestésico e ao estresse decorrente tanto do procedimento cirúrgico quanto da recuperação anestésica.

CONCLUSÃO

Diante dos resultados conclui-se que o período de internação e jejum pré-operatório de 12 horas não foram suficientes para diminuir glicose ou aumentar triglicérides. Conclui-se ainda que o estresse advindo do procedimento cirúrgico e a xilazina foram responsáveis por aumentar a glicose. Apesar disso a análise individual dos animais mostrou ocorrência de hiperlipidemia em 2 equinos, levando os autores a acreditarem que períodos mais longos de internação e jejum poderiam evidenciar aumento de triglicérides confirmando assim a necessidade de monitorar equinos internados, mesmo que sadios, quanto ao desenvolvimento de dislipidemias.

REFERÊNCIAS BIBLIOGRÁFICAS

OSIRO, J.H.H.; BELLI, C.B.; FERNANDES, W.R. Dosagem de triglicérides em equinos internados. *Brazilian Journal of Equine Medicine – Anais XIII Conferência Anual da Abraveq*, v. 29, p. 205, 2010.

QUEIROZ, D.J.; CANELLO, V.A.; BERNARDI, N.S. et al. Análises bioquímicas do sangue de éguas puro sangue árabe idosas após jejum alimentar. *Revista V e Z em Minas – Suplemento Especial*, p. 13-15, 2017.

Tabela 1: Concentrações sanguíneas de glicose e triglicérides de equinos internados para realização de procedimentos cirúrgicos eletivos, submetidos a jejum pré-operatório, nos momentos T0 (admissão no hospital), T1 (imediatamente antes do jejum), T2 (imediatamente antes da indução anestésica), T3 (imediatamente após a recuperação anestésica) e T24 (24 horas após a recuperação anestésica).

	T0 Glicose (mg/ dL)	T0 Trigl. (mg/ dL)	T1 Glicose (mg/ dL)	T1 Trigl. (mg/ dL)	T2 Glicose (mg/ dL)	T2 Trigl. (mg/ dL)	T3 Glicose (mg/ dL)	T3 Trigl. (mg/ dL)	T24 Glicose (mg/ dL)	T24 Trigl. (mg/ dL)
Equino 1	107	82,5	95	12,5	95	6	111,5	31,5	80	11
Equino 2	89	6,5	105,5	11	86	6	110	8,5	86,5	16
Equino 3	104,5	15	100,5	16	101	17	153	39	103,5	30
Equino 4	128	42	137	20,5	102	83	98,5	84,5	123	31
Equino 5	99,5	2	97	153	97	169	225	208,5	176	477
Equino 6	103	4	114	6,5	150	0,5	135,5	21,5	122	6
Equino 7	95	27	84,5	15	87,5	28,5	160	10,5	94,5	11
Equino 8	85	56	91,5	11	107,5	19,5	114,5	3	89,5	19
Equino 9	99	15	87,5	34	90	4	150,5	18	101	22,5
Equino 10	105	49,5	96,5	24	101	52	240,5	80	123,5	329

Tabela 2: Mediana (mínimo - máximo) das concentrações sanguíneas de triglicérides e glicose de equinos internados de equinos internados para realização de procedimentos cirúrgicos eletivos, submetidos a jejum pré-operatório, nos momentos T0 (admissão no hospital), T1 (imediatamente antes do jejum), T2 (imediatamente antes da indução anestésica), T3 (imediatamente após a recuperação anestésica) e T24 (24 horas após a recuperação anestésica).

Variável	Momentos de avaliação				
	T0	T1	T2	T3	T24
Triglicérides (mg/dL)	21,00[a] (2,00 - 113,50)	15,50[a] (6,50 - 153,00)	18,25[a] (0,50 - 169,00)	26,50[a] (3,00 - 208,50)	20,75[a] (6,00 - 329,00)
Glicose (mg/dL)	101,25[a] (85,00 - 128,00)	96,75[a] (84,50 - 137,00)	99,00[a] (86,00 - 150,00)	143,00[b] (98,50 - 240,50)	102,25[a] (80,00 - 176,00)

[a-b] Letras distintas na linha diferem pelo teste de SNK entre momentos (P≤0,05).

HABRONEMOSE SISTÊMICA EM EQUINO: RELATO DE CASO

Sistemic Habronemisis in equine: Report of case

Rayane C. M. Nascimento[1], Lucas A. T. Silva[1], Arlan C. P. Nunes[1], Fernanda M. Cajú[2], Pierre B. Escodro[3]

[1]Médicos Veterinários pela Universidade Federal de Alagoas-UFAL.

[2]Centro Integrado de Tratamento Equino- Citequin.

[3]Docente do curso de Medicina Veterinária da UFAL.

E-mail: rayanecmedeiros@hotmail.com

RESUMO: O presente trabalho tem como objetivo relatar um caso de habronemose sistêmica em equino, que além de lesões de pele características da doença na apresentação muco-cutânea, desencadeou síndrome cólica e apresentou lesões gástricas e pulmonares sugestivas associadas aos parasitas *Habronema* spp. O caso traz um alerta para o cotidiano da medicina equina, visto a comprovação de cólicas intermitentes e quadros respiratórios associados à habronemose sistêmica, a qual apresenta terapias e métodos preventivos negligenciados na equinocultura brasileira.

Palavras-Chave: equino, gastroenterologia, *Habronema spp.*, lesões pulmonares

ABSTRACT: *The aim of this study was to report a case of systemic habronemisis in a horse, which in addition to the skin lesions characteristic of the disease in the muco-cutaneous presentation, triggered colic syndrome and presented gastric and pulmonary lesions associated to the parasites of the genus Habronema spp. The case brings an alert to the daily routine of equine medicine, given the evidence of intermittent cramps and respiratory conditions associated with systemic habronemias, which presents neglected therapies and preventive methods in the Brazilian equinoculture reality.*

Keywords*: equine, gastroenterology, Habronema spp., pulmonary lesions*

INTRODUÇÃO

A habronemose é uma infecção parasitária conhecida popularmente como feridas de verão e envolvem três espécies de nematóides: *Habronema muscae*, *H. microstoma* e *Draschia megastoma*, as quais infectam o estômago dos equídeos (Álvarez et.al., 2017). Tanto nas formas larvárias como adultas, podem causar doença gástrica, cutânea e/ou mucocutânea em equídeos. Estes nematódeos são transmitidos ao habitar muscídeos de esterco, como a mosca doméstica (*Musca domestica*) e dos estábulos (*Stomoxys calcitrans*) (Giangaspero et.al., 2005). Apesar de rara, já foi comprovado a existência da habronemose pulmonar (Munhoz et.al., 2015), porém os relatos comuns envolvem a forma cutânea e muco-cutânea. O presente trabalho tem como objetivo relatar um caso de habronemose sistêmica em um equino.

RELATO DE CASO

Um equino, macho, de 5 anos de idade, da raça Mangalarga Machador foi atendido pelo Centro Integrado de Tratamento Equino (CITEQUIN), Zona da Mata de Pernambuco. O animal chegou com

queixa principal de habronemose cutânea há cinco meses sem melhora clínica, assim como aumento do número das lesões, apatia, emagrecimento progressivo e cólicas recorrentes. O diagnóstico de habronemose cutânea foi confirmado em exame histopatológico com infiltrado eosinofílico e presença da larva. O animal apresentava sete lesões cutâneas localizadas principalmente nas extremidades, granulomatosa e castanho-avermelhadas. Iniciou-se terapia com limpeza diária das feridas com clorexidine degermante 2%, pomada de alantoína e spray repelente e concomitantemente ivermectina intramuscular 0,2mg\kg (IM) semanalmente. Sem resposta satisfatória, o paciente apresentou emagrecimento, apatia intensa, aumento das lesões cutâneas, sialorreia, anorexia e diarreia. Suspeitou-se então de úlcera gástrica ou gastrite, porém com diagnóstico presuntivo. Como o paciente não respondeu adequadamente, associou-se à terapia omeprazol 4mg\kg via oral (VO) SID, ranitidina 2mg/kg IM BID, carvão ativado 8g VO SID e acupuntura. Nas lesões cutâneas foi administrada pomada a base de ivermectina 0,6% e dexametasona 0,1%, observando melhora significativa. Após 25 dias, o animal começou a apresentar um quadro de síndrome cólica. Durante a sondagem nasogástrica havia refluxo espontâneo a cerca de 35 litros de líquido escuro e fétido, sugerindo uma duodeno-jejunite proximal. A paracentese não revelou alterações do líquido peritoneal, sem possibilidade de palpação retal, devido a presença de intestino delgado. Dois dias após o início da cólica, o paciente começou a apresentar posição ortopneica, dispneia mista, respiração abdominal, debilidade, desidratação moderada, até permanecer em decúbito. Devido ao alto grau álgico e piora do quadro clínico optou-se pela realização da eutanásia, seguida da realização da necropsia. Durante a necropsia, foi observado no estômago os vasos da serosa ingurgitados e cerca de 15cm da serosa rompida na curvatura maior. Na mucosa do estômago, notou-se a região glandular congesta e aglandular com hiperqueratose. Já no *margo plicatus* foi observada presença de várias úlceras gástricas, algumas perfuradas. Os pulmões se apresentavam levemente congestos e com nódulos multifocais amarelados de aproximadamente 0,3cm, que ao corte se aprofundavam no parênquima e com aspecto macio ao corte, sólidos e branco-amarelados. Como as alterações pulmonares chamaram bastante atenção, somente fragmentos do pulmão foram encaminhados para realização de exame histopatológico, no qual foi observado granulomas multifocais, contendo centralmente material granular, basofílico e eosinofílico, restos celulares e eosinófilos, delimitado por macrófagos epitelióides e células gigantes multinucleadas. Que, em resumo, tratou-se de uma pneumonia eosinofílica crônica difusa acentuada com hiperplasia de pneumócitos tipo II e granulomas multifocais, tratando-se de uma alteração inflamatória com principais diferenciais a alteração de base alérgica e migração parasitária.

RESULTADOS E DISCUSSÃO

A localização e as características macroscópicas das lesões cutâneas é semelhante ao descrito na literatura por Álvarez et al. (2017). O rápido aumento do tamanho e número de lesões cutâneas, como foi o caso do paciente, segundo Schuster et al. (2013) pode sugerir afecções gástricas parasitárias no haras, seja por manejo sanitário inadequado, destino incorreto de fezes, vermifugação indiscriminada e\ou resistência do parasito aos anti-helmínticos. Pode-se inferir que, além do tratamento ser iniciado

tardiamente, a ausência de quaisquer parasitas no TGI pode sugerir que o Habronema foi eliminado com o fármaco, no entanto as extensas lesões causadas em pele, estômago e pulmão foram irreversíveis. Assim, justifica-se a piora clínica do quadro gástrico e resultado terapêutico desfavorável das lesões cutâneas. As úlceras e hiperqueratose observadas no estômago do animal, confirmam o que estudos como de Freitas et al. (2011) e Costa et al. (2011) comprovam sobre habronemose gástrica agir como fator predisponente ao aparecimento das úlceras quando associada a outros fatores. Os achados macroscópicos e histopatológicos do pulmão foram similares aos de Schuster et. al. (2010), apresentando congestão, nódulos multifocais amarelados localizando-se sob a pleura e vasos ingurgitados, porém sem relatos na realidade clínica do país. Microscopicamente, o estágio da doença deste paciente é caracterizado por um estágio mais crônico e de regressão da lesão, onde o organismo tende a calcificar o agente na tentativa de isolá-lo e destruí-lo. Em estudo feito por Lessa et. al. (2016), relacionou que o aumento do número de eosinófilos e o infiltrado eosinófílico compatível com uma pneumonite parasitária, observados nesse relato. Um caso semelhante de habronemose cutânea e pulmonar ocorreu em um equino no Emirados Árabes descrito por Schuster et. al. (2010), onde o animal foi eutanasiado ao apresentar problema respiratório agudo, mas sem relato de sinais clínicos anteriores.

CONCLUSÃO

O caso de habronemose sistêmica relatado traz um alerta para o cotidiano da medicina equina, visto a comprovação de cólicas intermitentes e quadros respiratórios associados a habronemose sistêmica, a qual apresenta terapias e métodos preventivos negligenciados na realidade da equinocultura brasileira.

REFERÊNCIAS BIBLIOGRÁFICAS

ÁLVAREZ, J.C.; VERGARA, D.M.; ÁLVAREZ, I.J. Habronemosis Cutánea Equina em Caballos Criollo Colombiano del Departamento de Córdoba, Colombia. Revista Científica FCV-LUZ. v.27, n.2, p.87-94, jan., 2017.

GIANGASPERO, A.; TRAVERSA, D.; OTRANTO, D. A new tool for the diagnosis in vivo of habronemosis in horses. Equine Veterinary Journal, v.37, n.3, p.263-264. Jan., 2005.

SCHUSTER, R.K.; SIVAKUMAR, S.; KINNE, J.; BABIKER, H. et al. Cutaneous and pulmonal habronemosis transmitted by *Musca domestica* in a stable in the United Arab Emirates. Veterinary Parasitology. v. 174, p. 170-174, jul. 2010.

HEMANGIOSSARCOMA EM TERCEIRA PÁLPEBRA EM EQUINO: RELATO DE CASO

Hemangiossarcoma in the third eyelid in horse: case report

Daniel D. Teixeira[1], Carolina M. S. de Souza[1], Vital H. L. Silva[1], Natalia M. S. Azevedo[2], Ruy B. O. Filho[3], Rubia A. G. Sampaio[4]

[1]Graduando Universidade Federal da Paraíba.

[2]Docente Universidade Federal da Paraíba.

[3]Médico Veterinário da Clínica de Grandes Animais da Universidade Federal da Paraíba

[4]Pós-graduando em Ciência Animal da Universidade Federal da Paraíba.

E-mail: ddteixeira7@gmail.com

RESUMO: Objetiva-se relatar os aspectos clínicos, o método diagnóstico e o tratamento empregados em um caso de hemangiossarcoma na terceira pálpebra em equino. O animal foi atendido no Hospital Veterinário da Universidade Federal da Paraíba, apresentando aumento de volume consistente, secreção serosanguinolenta e edema no olho esquerdo há 3 meses. Foi instituído o tratamento clínico, porém sem melhora. O animal foi encaminhado para exérese cirúrgica do tumor e realizou-se a coleta do material para biopsia, com diagnóstico conclusivo de hemangiossarcoma de terceira pálpebra. Conclui-se que o diagnóstico definitivo é através da biopsia e o procedimento cirúrgico foi efetivo no tratamento da neoplasia.

Palavras-Chave: biopsia, cavalos, diagnóstico, neoplasia

ABSTRACT: *This paper aims to report the clinical aspects, the diagnostic method and the treatment used in a case of hemangiosarcoma on an equine's third eyelid. The animal was taken to Hospital Veterinario da Universidade Federal da Paraiba, presenting consistent volume increase, serosanguinolent secretion and a 3-months-old edema in the left eye. Clinical treatment was instituted, but with no signs of improvement. The animal was referred for surgical excision of the tumor and material was collected for biopsy, which diagnosed a hemangiosarcoma. Hence, it is concluded that the definitive diagnosis is through biopsy and the surgical procedure was effective in the treatment of neoplasia.*

Keywords*: biopsy, diagnosis, horses, neoplasia*

INTRODUÇÃO

O hemangiossarcoma é uma neoplasia maligna que pode atingir um único órgão, desenvolver metástases regionais ou distantes, ou ainda, apresentar-se sob a forma multicêntrica, a qual se caracteriza pela forma disseminada da neoplasia, dificultando a determinação da origem primária (Maxie e Robinson, 2007). Em equinos a prevalência dessa neoplasia varia de 0% a 0,7%, ou seja, é relativamente raro (Ferrucci et al., 2012). O hemangiossarcoma em equinos pode envolver pele, seios paranasais, bolsa gutural, ovário, vagina, peritônio, baço, pericárdio, coração, pulmão, cérebro, bainha sinovial e sistema musculoesquelético (Johns et al., 2005; Sansom et al., 2006; Pinn et al., 2011). Relatos de

hemangiossarcomas com envolvimento de olhos ou anexos na espécie equina são escassos (Pinn **et al.,** 2011). Nesses casos, o tumor origina-se da conjuntiva e frequentemente envolve a terceira pálpebra, sendo tipicamente associado à descarga serossanguinolenta do olho e da narina (Pinn **et al**., 2011). Quando acomete o globo ocular a excisão cirúrgica, a enucleação e a radioterapia são exemplos de terapias empregadas, entretanto é comum a recidiva ou a ocorrência de metástase para outros tecidos, e, muitas vezes, a eutanásia é a única opção (Pinn **et al.,** 2011). Objetiva-se, neste trabalho, relatar o caso clínico, o método diagnóstico e o tratamento empregados em um caso de hemangiossarcoma na terceira pálpebra em equino.

RELATO DE CASO

Foi encaminhado ao Hospital Veterinário da Universidade Federal da Paraíba, um equino, macho, sem raça definida, 12 anos, pelagem alazã, com histórico de secreção sanguinolenta no olho esquerdo há 3 meses. Ao exame físico, o animal apresentava todos os parâmetros dentro da normalidade, exceto a avaliação do olho esquerdo que apresentava secreção serosanguinolenta, fotofobia, mucosas congestas e aumento de volume consistente e avermelhado na terceira pálpebra. O animal foi negativo para o teste de fluoresceína. Foi instituído o tratamento clínico a base de colírio de dexametasona e colírio de tobramicina, ambos BID, por 15 dias com o objetivo de regredir o aumento de volume. Como não houve melhora optou-se pela realização da exérese cirúrgica. Após indução anestésica, o animal foi posicionado em decúbito lateral direito e mantido na anestesia inalatória para exploração do globo ocular. Durante o procedimento verificou-se que o globo ocular estava íntegro, havendo apenas comprometimento da 3ª pálpebra. Foram colocadas 2 pinças hemostáticas curvas delimitando o aumento de volume e posteriormente foi realizada a exérese. Não foi necessário suturar, pois as hemostáticas colocadas para delimitar o tumor já foram eficazes em controlar possíveis sangramentos. O material colhido foi enviado ao laboratório de histopatologia para biópsia. O tratamento pós-operatório instituído foi flunixin meglumine na dose de 1,1mg/kg, IM, SID, por 5 dias; para uso tópico no olho esquerdo foi prescrito tobramicina pomada, TID, por 15 dias,e hialuronato de sódio, 1 gota, TID, por 15 dias.

RESULTADOS E DISCUSSÃO

Histologicamente, a conjuntiva estava marcadamente infiltrada por uma massa neoplásica infiltrativa de bordas irregulares. Apresentava formação de canais vasculares irregulares, revestidos por células endoteliais pleomórficas de citoplasma escasso e núcleos grandes, com cromatina frouxa e até três nucléolos. Em algumas áreas os vasos tumorais estavam reduzidos e o tumor adquiriu um padrão sólido. Contaram-se em média até três mitoses por campo de aumento. Notavam-se áreas multifocais de hemorragia e necrose em meio à massa, confirmando-se o diagnóstico para hemangiossarcoma de terceira pálpebra. O hemangiossarcoma é uma neoplasia que pode atingir animais em uma ampla faixa etária, por volta dos 6 meses a 27 anos, sem predileção por sexo ou raça (Gupta et al., 2012) o que abrange o animal do estudo, o qual tinha 12 anos, era macho e mestiço. Em relação às possíveis causas de desenvolvimento da neoplasia, estudos indicam que a exposição prolongada à luz ultravioleta pode ser um possível indutor de neoplasmas oculares como o

hemangiossarcoma e o carcinoma de células escamosas em equinos (Gearhart et al., 2007; Pinn et al., 2011). Quanto ao método diagnóstico, atualmente se dispõe de exames complementares como ultrassonografia, tomografia computadorizada e ressonância magnética, porém o diagnóstico definitivo mediante biópsia cirúrgica e avaliação histopatológica é essencial para a escolha do melhor protocolo terapêutico (Pinn et al., 2011), como procedido no presente caso. O procedimento cirúrgico foi efetivo sendo possível a retirada de toda a massa tumoral visível. Após 10 dias da cirurgia, o animal não apresentou secreção, fotofobia e congestão de mucosas, evidenciando a eficácia do tratamento e o paciente teve alta médica no dia seguinte. Até o momento o animal não apresentou recidivas ou metástases.

CONCLUSÕES

O hemangiossarcoma é uma neoplasia rara em equinos e geralmente de diagnóstico diferencial incomum para as neoplasias oculares. Geralmente acomete todo globo ocular e não somente a terceira pálpebra como descrito no caso. O diagnóstico histopatológico foi essencial para determinar o tratamento. Embora ainda possa haver recidiva ou metástase tumoral do caso descrito, o rápido diagnóstico, associado à excisão cirúrgica antes da progressão da massa tumoral, foi fundamental para o não comprometimento do globo ocular mantendo-se preservada a visão do paciente.

REFERÊNCIAS BIBLIOGRÁFICAS

FERRUCCI, F.F. et al. Multicentric hemangiosarcoma in the horse: a case report. J. Equine. Vet. Sci. 32(2):65-71, 2012.

GUPTA, A.; BHASKARAN, M.; STOREY,E. et al. What is your diagnosis? Fine-needle aspirate of a third eyelid mass in a Paint horse. Vet. Clin. Pathol., v.41, p.299-300, 2012.

MAXIE, M.G., ROBINSON, W.F. Cardiovascular system. In: Maxie, M. G. (Ed). Jubb, Kennedy and Palmer´s Pathology of Domestic Animals. 5 ed. v.3. Philadelphia: Saunders, p. 103, 2007.

PINN, T.L.; CUSHING,T.; VALENTINO, L.M. et al. Corneal invasion by hemangiosarcoma in a horse. Vet. Ophthalmol., v.14, p.200-204, 2011.

SANSOM, J.;DONALDSON, D.; SMITH,K. et al. Haemangiosarcoma involving the third eyelip in the horse: a case series. Equine Vet. J., v.38, p.277-282, 2006.

HÉRNIA INGUINO ESCROTAL ASSOCIADA À TORÇÃO DO CORDÃO ESPERMÁTICO EM GARANHÃO QUARTO DE MILHA

Inguinal scrotal hernia associated to spermatic cord torsion in a Quarter horse stallion

Arthur Martins da S. V. Pinto[1], Verônica L. de Souza[1], Luiza de Siqueira A. Reis[1], Ana Paula A. Souza[2], Rita de Cássia Campebell[1], Rodrigo Arruda de Oliveira[1], Antônio Carlos L. Câmara[1]

[1]Hospital Veterinário de Grandes Animais.

[2]Aluna de graduação, Faculdade de Agronomia e Medicina Veterinária, Universidade de Brasília. Brasília, DF, Brasil.

E-mail: arthurmsvpinto@gmail.com

RESUMO: Relata-se o caso de hérnia inguino-escrotal com segmento de jejuno associado a torção testicular esquerda em garanhão Quarto de Milha. Os sinais clínicos incluíram hiperemia de mucosas, taquicardia, taquipnéia, hipomotilidade intestinal, testículo esquerdo aumentado de volume e posicionamento cranial do epidídimo. O exame ultrassonográfico revelou estase venosa, plexo pampiniforme espessado e segmento de alça intestinal herniado. Destaca-se a importância do uso da ultrassonografia para diagnóstico mais fidedigno, resultando em atendimento clínico-cirúrgico adequado.

Palavras-Chave: cavalo, exame ultrassonográfico, hérnia, torção testicular

ABSTRACT: *A case of inguino-scrotal hernia with jejunum segment associated with left testicular torsion in a Quarter horse stallion is reported. Clinical signs included mucosal hyperemia, tachycardia, tachypnea, intestinal hypomotility, enlarged left testicle with cranial position of the epididymis. Ultrasound examination revealed venous stasis, thickened pampiniform plexus and herniated intestinal loop segment. We highlight the important of ultrasonography exam for a more accurate diagnosis, resulting in adequate clinical and surgical care.*

Keywords: *hernia, horse, testicular torsion, ultrasound examination*

INTRODUÇÃO

Equinos com torção testicular (torção do cordão espermático sobre seu eixo longitudinal) podem apresentar sinais clínicos confundíveis com abdômen agudo, principalmente aos gerados por hérnia inguino-escrotal, devido ao aumento de volume escrotal e diminuição da temperatura testicular. Em casos que há a presença de conteúdo intestinal encarcerado, sinais como desconforto abdominal, desidratação ou refluxo enterogástrico também podem estar presentes (White et al., 2008; Perkins e Frazer, 1994). Assim, objetiva-se descrever a ocorrência de hérnia inguino-escrotal com segmento de jejuno associada à torção testicular em um garanhão Quarto de Milha.

RELATO DE CASO

Foi encaminhado ao Hospital Veterinário de Grandes Animais da Universidade de Brasília, um garanhão Quarto de Milha com cinco anos de idade e 450kg de peso corporal. Relatou-se que o animal apresentou sinais clínicos de abdômen agudo após o

arraçoamento com evolução de oito horas. O animal foi atendido por médicos veterinários autônomos, sendo instituído protocolo clínico sem êxito.

Ao exame físico, o animal apresentava-se calmo, alerta, com hiperemia de mucosas oral e ocular; taquicardia, taquipnéia, normotermia (37,5 ºC), e discreta desidratação (6%). À palpação retal, constatou-se distensão de alças intestinais, provavelmente do intestino delgado. O testículo esquerdo apresentava-se aumentado de volume com posicionamento cranial do epidídimo, de consistência firme e frio à palpação. No exame ultrassonográfico da região inguino-escrotal notou-se estase venosa, plexo pampiniforme esquerdo espessado com vasos ingurgitados e provável alça intestinal herniada.

Devido aos achados clínicos e ultrassonográficos, o mesmo foi submetido ao procedimento de orquiectomia unilateral esquerda, sendo confirmada a torção de 540° do cordão espermático deste lado e presença de segmento de jejuno de coloração enegrecida. Então, realizou-se celiotomia para tração do segmento aprisionado de jejuno associado ao posterior fechamento do anel inguinal esquerdo. Devido ao comprometimento da alça, foi necessário a exérese de aproximadamente 50 cm de jejuno, associada a anastomose jejuno-jejunal.

RESULTADOS E DISCUSSÃO

As hérnias inguinais indiretas consistem da entrada da víscera no anel vaginal, passando pelos anéis profundo e superficial, e se localizando na cavidade vaginal ao lado e em contato com o testículo. Nas hérnias diretas, o conteúdo passa por uma falha do peritônio, atravessa os anéis inguinais profundo e superficial, e se localiza na região inguino-escrotal por fora da túnica vaginal (Stashak, 1993). Ainda, a porção final do jejuno e o íleo são as estruturas mais comumente envolvidas, mas a hérnia também pode envolver bexiga urinária, cólon menor, omento ou flexura pélvica do cólon maior (White et al., 2008). Confirmando isso, o presente caso apresentou herniação de porção do jejuno do tipo indireta.

A ocorrência de hérnias inguino-escrotais em garanhões pode estar associada a atividades casuais de rotina como após a reprodução, exercício intenso ou traumatismo grave. Estas são mais preocupantes que as hérnias congênitas em animais jovens, pois resultam, invariavelmente, em encarceramento do conteúdo herniário gerando sinais de lesão estrangulante do intestino, como desconforto abdominal e dor de moderada a severa. Nestes casos, o reparo cirúrgico emergencial é essencial e a resolução dependente da situação observada no trans operatório, pois a viabilidade das alças intestinais herniadas é comprometida devido ao suprimento vascular limitado associado à compressão (Perkins e Frazer, 1994). No animal em questão, critérios como coloração púrpura enegrecida, espessamento da parede intestinal, ausência de peristaltismo ou de motilidade espontânea e trombose dos vasos mesentéricos e intestinais foram considerados como indicativos de perda de viabilidade e a enterectomia com anastomose jejuno-jejunal, a medida preconizada.

Em equinos, a orientação horizontal dos testículos, em relação à bolsa escrotal, associada a anormalidades anatômicas parecem ser fatores predisponentes da torção, tanto em testículos decíduos quanto nos intra-abdominais. Em alguns garanhões, o cordão espermático pode desenvolver torção transitória de até 180°, sem quaisquer efeitos

adversos aparentes, contudo torções superiores (geralmente 360° ou mais) podem estar associadas com dor escrotal aguda, decorrente da necrose isquêmica (Perkins e Frazer, 1994). Considerando que em uma torção de 360°, a cauda do epidídimo estará em sua posição normal, o presente caso apresentava torção severa de 540°, já que o deslocamento cranial do epidídimo era evidente.

O edema escrotal dificulta a palpação da região sendo recomendado na literatura que o exame ultrassonográfico seja invariavelmente utilizado para fins de diagnóstico definitivo (White et al., 2008). Além disso, neste caso, pode ser difícil diferenciar a herniação inguino escrotal da torção do cordão espermático sem a palpação retal dos anéis inguinais internos, visto que ambas afecções podem apresentar manifestações clínicas semelhantes (Stashak, 1993). Após a orquiectomia do testículo comprometido, confirmou-se os achados de aumento de tamanho, lesões isquêmicas de plexo pampiniforme, conteúdo gelatinoso e firme ao longo de todo o cordão espermático com torção de 540°.

CONCLUSÕES

Reitera-se que a hérnia inguino-escrotal associada à torção do cordão espermático é uma emergência cirúrgica. E, destaca-se a importância da ultrassonografia para diagnóstico mais fidedigno, resultando em atendimento clínico-cirúrgico adequado.

REFERÊNCIAS BIBLIOGRÁFICAS

PERKINS, N.R.; FRAZER, G.S. Reproductive emergencies in the stallion. *Vet. Clin. N. Am.: Equine Pract*., v.10, n.3, p.671-683, 1994.

STASHAK, T.S. Inguinal hernia. In: McKINNON, A.O. *Equine Reproduction*. 2ed. Philadelphia: Lea & Febiger, 1993.

WHITE, N.A.; MOORE, J.A., MAIR, T. *The equine acute abdomen*. Wyoming: Teton Midia, 2008. 754p.

HERNIORRAFIA PARA CORREÇÃO DE HÉRNIA INGUINAL CONGÊNITA EM POTRO MANGALARGA MARCHADOR – RELATO DE CASO

Herniorrhaphy for the correction of congenital inguinal hernia in foal Mangalarga Marchador - Case report

Heloísa de P. Pedroza[1]; Letícia C. C. Santos[2]; Narllysabel C. R. Rodrigues[2]; Paulo R. P. de Resende[2]; Jânio G. de Barros[2]; Mariana C. B. de Oliveira[2]; Antônio Catunda P. Neto[1]

[1]Universidade Federal de Minas Gerais – UFMG, Belo Horizonte, Minas Gerais.

[2]Faculdade Presidente Antônio Carlos – UNIPAC, Conselheiro Lafaiete, Minas Gerais.

E-mail: antoniocatunda@hotmail.com

RESUMO: A hérnia inguinal indireta é uma anormalidade congênita, relativamente comum em potros, onde acredita-se ter um caráter hereditário. Um potro macho, 9 dias de idade, Mangalarga Marchador, 44 kg, foi atendido na Policlínica da Unipac-Lafaiete com a queixa principal de aumento de volume na região inguinal direita e aumento de volume no MPD. Na anamnese, foi relatado que esse aumento na região inguinal surgiu poucas horas após o nascimento, e no membro pélvico se desenvolveu 5 dias depois. No exame físico, o animal apresentava apatia, sem defecar e claudicação leve no MPD, onfaloflebite e fístula próxima a articulação femurotibiopatelar do MPD, com edema aumento de temperatura. Assim, foi constatado a presença de uma hérnia inguinal indireta. Deste modo, o animal foi submetido ao procedimento cirúrgico de redução de hérnia. No transcirúrgico, observou-se a presença da flexura pélvica e ápice do ceco, com dificuldade de redução manual. Optou-se pela incisão de 10 cm na linha média do abdômen para auxiliar na manipulação das estruturas. Assim, o intestino foi reposicionado, seguido da sutura dos planos incisados e redução do anel inguinal externo. No pós-operatório, foi indicado antibioticoterapia e anti-inflamatório não esteroidal e limpeza local com álcool iodado e rifamicina spray. Recomendou-se também o tratamento do umbigo e limpeza da fístula no MPD com água oxigenada a 10%. Vinte dias após procedimento, o animal se apresentava recuperado da cirurgia.

Palavras-Chave: cólica, hérnia inguinal indireta, onfaloflebite

ABSTRACT: *Indirect inguinal hernia is a congenital abnormality, relatively common in foals, where it is believed to have a hereditary character. A male, 9-day-old male, Mangalarga Marchador, 44 kg, was treated in the Unipac-Lafaiete Polyclinic with the main complaint of volume increase in the right inguinal region and increase in MPD volume. In the anamnesis, it was reported that this increase in the inguinal region arose a few hours after birth, and in the pelvic limb it developed 5 days later. On physical examination, the animal presented apathy, without defecation and mild lameness in the MPD, onfalophlebitis and fistula near the femoral-biopatellar joint of MPD, with edema increased temperature. Thus, the presence of an indirect inguinal hernia was verified. Thus, the animal underwent the surgical procedure of hernia reduction. In the trans-surgical, the presence of the pelvic flexure and apex of the cecum*

was observed, with difficulty of manual reduction. The 10 cm incision in the midline of the abdomen was chosen to assist in the manipulation of the structures. Thus, the bowel was repositioned, followed by suturing of the incised planes and reduction of the external inguinal ring. In the postoperative period, antibiotic therapy and non-steroidal anti-inflammatory and local cleaning with iodinated alcohol and rifamycin spray were indicated. Navel treatment and cleansing of fistula in MPD with 10% hydrogen peroxide was also recommended. Twenty days after the procedure, the animal recovered from surgery.

Keywords: *colic, indirect inguinal hernia, onfaloflebitis*

INTRODUÇÃO

A hérnia inguinal indireta é uma anormalidade congênita, relativamente comum em potros, onde acredita-se ter um caráter hereditário. Quando a túnica se apresenta intacta, o manejo conservador deve ser realizado, consistindo da redução manual repetida (Caron e Brakenhoff, 2008). Porem, eventualmente, o encarceramento intestinal se torna um problema cirúrgico a ser solucionado com urgência, pois em potros frequentemente leva ao estrangulamento (Marien et al, 2000).

RELATO DE CASO

Um equino macho, 9 dias de idade, Mangalarga Marchador, 44 kg, foi atendido na Policlínica da Unipac-Lafaiete com a queixa principal de aumento de volume na região inguinal direita e aumento de volume no MPD. Na anamnese, foi relatado que o aumento de volume na região inguinal surgiu poucas horas após o nascimento, e no membro pélvico se desenvolveu 5 dias depois. No exame físico, o animal apresentava apatia, sem defecar e claudicação leve no MPD, onfaloflebite e fístula próxima a articulação femurotibiopatelar do MPD, com edema aumento de temperatura. Na região inguinal direita foi identificado uma hérnia inguinal indireta com aumento de volume (15x10cm) e presença de conteúdo intestinal consistente parcialmente redutível, com anel inguinal externo medindo aproximadamente 10 cm. Assim, a região abdominal e inguinal foi preparada de forma asséptica. Sob anestesia geral inalatória, o animal foi posicionado em decúbito dorsal e feito uma incisão elíptica na pele acima da região herniada, seguida pela abertura do saco herniário. Observou-se líquido peritoneal de coloração amarelo palha e a presença de grande parte do cólon maior, incluindo a flexura pélvica e ápice cecal. O conteúdo alimentar compacto presente no intestino, impossibilitou a redução manual. Optou-se pela incisão de 10 cm na linha média do abdômen para auxiliar na manipulação das estruturas. Assim, o intestino foi reposicionado e em seguida realizou-se a sutura dos planos incisados e redução do anel inguinal externo. A redução do anel inguinal externo foi realizada em camadas com padrão de sutura sultan, seguida da sutura do subcutâneo em padrão cushing, usando poliglactina 910 nº2.0, e dermorrafia em padrão de sutura simples separado com nylon nº0. No pós-operatório, foi indicado antibioticoterapia (Ceftiofur, 3mg/kg, IM, *s.i.d*, 7 dias) e anti-inflamatório não esteroidal (Meloxicam, 0,5mg/kg, IV, *s.i.d*, 5 dias), limpeza local com álcool iodado e rifamicina spray. Recomendou-se também o tratamento do umbigo com iodo a 2% e limpeza da fístula em MPD com água oxigenada a 10%. Vinte dias após pro procedimento, o animal foi reavaliado e apresentava-se recuperado da cirurgia, apenas com deiscência de

2 pontos na região próxima ao umbigo.

RESULTADOS E DISCUSSÃO

Animais com hérnias irredutíveis devem ser encaminhados imediatamente para cirurgia. A correção cirúrgica precoce foi fundamental para evitar complicações no intestino levando a ressecção e anastomose. Segundo Auer (1992), muitas hérnias são difíceis de reduzir apenas pelo acesso inguinal. No presente relato, foi necessário intervir no abdômen, para auxiliar na redução manual da hérnia. Felizmente, o procedimento cirúrgico precoce preveniu um comprometimento intestinal maior evitando uma ressecção e anastomose intestinal.

Segundo Van der Velden (1988), o anel vaginal relativamente grande em potros neonatos predispõe à herniação intestinal sem estrangulamento. O presente relato ficou claro que o animal apresentava um viés onde o anel vaginal externo estava estrangulando segmentos do intestino grosso, alterando, inclusive, a coloração do liquido peritoneal e corroborando com Marien et al., (2000).

Segundo Caron e Brakenhoff (2008), tradicionalmente, o reparo cirúrgico de hérnias inguinais em potros implica castração, herniorrafia aberta e fechamento de sutura do anel inguinal externo, com as principais complicações potenciais sendo inchaço, drenagem e recorrência de hérnia. Nesse caso optamos por manter o testículo e o fechamento de 80% do anel vaginal externo, para que em um furo, o mesmo seja castrado após o seu desenvolvimento.

CONCLUSÕES

O diagnóstico correto da hérnia é de extrema importância para que se institua-se a conduta terapêutica.

REFERÊNCIAS BIBLIOGRÁFICAS

CARON, J. P.; BRAKENHOFF, J. Intracorporeal Suture Closure of the Internal Inguinal and Vaginal Rings in Foals and Horses. *Veterinary Surgery*, n.37(2), p.126–131, 2008.

MARIËN, T., HOECK, F. et al. Laparoscopic testis-sparing herniorrhaphy: A new approach for congenital inguinal hernia repair in the foal. *Equine Veterinary Education*, n.13(1), p.32–35, 2000.

VELDEN, M. A. Ruptured inguinal hernia in new-born colt foals: A review of 14 cases. *Equine Veterinary Journal*, n. 20(3), p.178–181, 1988.

IDENTIFICAÇÃO DA MICROBIOTA FECAL DE EQUINOS APÓS SOBRECARGA DE AMIDO[1]

Equine fecal microbiota identification after starch overload

Caio C. Bustamante[1]; Vanessa B. de Paula[1]; Isabela P. Rabelo[1]; Camila C. Fernandes[1]; Luciano T. Kishi[1]; Eliana G. M. Lemos[1]; Paulo A. Canola[1]; Carlos A. A. Valadão[1]

[1]Faculdade de Ciências Agrárias e Veterinária – FCAV/UNESP campus Jaboticabal.

E-mail: caiobustamante@hotmail.com

RESUMO: A flora do trato digestório pode estar envolvida em distúrbios entéricos e sistêmico. Com este estudo buscou-se identificar a microbiota fecal prevalente antes e após a sobrecarga de amido em 10 equinos SRD, entre três e 10 anos, alocados em grupos (GC, GCT, GAC, GAT). O amido foi diluído em água e administrado por sonda nasogástrica. Após oito horas, administrou-se solução fisiológica ou solução alcalinizante através da cânula cecal. Foram colhidas fezes da ampola retal, em seis intervalos de tempo: T0, T8, T12, T24, T48, T72 horas. Extraiu-se o DNA metagenômico e procederam-se amplificação, purificação e sequenciamento das regiões V4-V5 do gene 16S rRNA. Foram observados aumento e diminuição da abundância relativa de bactérias aminolíticas e fibrolíticas, respectivamente, nas fezes de equinos do GAT em relação na dos outros grupos. A sobrecarga de amido induziu disbiose intestinal caracterizada pela predominância dos gêneros *Streptococcus* e *Lactobacillus*, mesmo na presença da solução alcalinizante.

Palavras-Chave: cavalos, laminite, metagenoma, microbiota, sobrecarga de amido

ABSTRACT: *The microbiota changes could induce systemic and enteral disturbance. This study was proposed to identify the fecal microbiota prevalent before and after starch overload in 10 mixed breed horses, aged between three and 10 years. The horses were allocated in groups (GC, GCT, GAC, GAT). The starch was diluted in water and administered by nasogastric tube. Eight hours later, saline solution or buffer solution was given through the cecal cannula. The fecal samples were collected from the rectal ampulla at six time intervals: T0, T8, T12, T24, T48, T72 hours. The metagenomic DNA was extracted and the V4-V5 regions of the 16S rRNA gene were amplified, purified and sequenced. The relative abundance of aminolytic and fibrolytic bacteria in the horses' fecal samples of the starch-buffer group increased and decreased, respectively, in relation to the other groups. Starch overload induced intestinal dysbiosis characterized by the predominance of the genera Streptococcus and Lactobacillus, even in the presence of buffer solution.*

Keywords: *horses, laminitis, metagenome, microbiota, starch overload*

[1]Comissão de Ética no Uso de Animais (CEUA) – protocolo n°23.391/15

Fundação de Amparo à Pesquisa do Estado de São Paulo (FAPESP) – processo n°201524860-4

INTRODUÇÃO

A microbiota intestinal é heterogênea, complexa e dinâmica, sendo as bactérias predominantes. Nos equinos, a ingestão abrupta de amido interfere nos microbiomas intestinal e fecal, induzindo quadro de disbiose (Grimm et al., 2017). Segundo Garner et al. (1978), mudanças na flora bacteriana funcionam como gatilho da laminite, estando o gênero *Streptococcus* envolvido diretamente. As consequências da sobrecarga de amido na microbiota intestinal de equinos têm sido pouco investigadas se comparadas aos estudos em outras espécies (Grimm et al., 2017). Considerando que as mudanças alimentares modificam a homeostase intestinal e induzem repercussões sistêmicas, busca-se, com este estudo, avaliar possíveis alterações na microbiota fecal dos equinos expostos à sobrecarga de carboidrato.

MATERIAIS E MÉTODOS

Foram utilizados 10 equinos (fêmeas ou machos castrados) SRD, idades entre três e 10 anos, e peso entre 300 e 400 quilos, alocados em grupos controle: água (10L) por sonda nasogástrica e, após oito horas, solução fisiológica 0,9% (5L) pela cânula cecal; controle-tampão: água (10L) por sonda nasogástrica e, após oito horas, solução alcalinizante ($AL(OH)_3$, 65,6g de hidróxido de magnésio ($Mg(OH)_2$) e 1,2g de simeticona) pela cânula cecal; amido-controle (GAC): amido (17,6g/kg) diluído em água (10L) e, após oito horas, solução fisiológica 0,9% (5L) pela cânula cecal; amido-tampão (GAT): amido (17,6g/kg) diluído em água (10L) e, após oito horas, solução alcalinizante ($AL(OH)_3$, 65,6g de hidróxido de magnésio ($Mg(OH)_2$) e 1,2g de simeticona) pela cânula cecal. As fezes foram colhidas da ampola retal em seis intervalos de tempo: T0 (basal); T8; T12; T24; T48; T72 horas, respectivamente, após a sobrecarga de amido. Em período imediato à colheita, avaliaram-se movimentação (OBEL, 1948), sinais de desconforto abdominal, ingestão de água e feno, qualidade das fezes, temperatura e frequência cardíaca. Para a extração de DNA metagenômico, amplificação e sequenciamento da região V4-V5 do gene 16S rRNA, empregaram-se kits específicos para sequenciador Illumina. As análises das sequências foram feitas pelo programa QIIME.

RESULTADOS E DISCUSSÃO

A microbiota fecal de cavalos após sobrecarga de amido apresentaram diferenças em relação a de animais não tratados. A abundância relativa (AR) das famílias *Streptococcaceae* e *Lactobacillaceae*, representadas pelas cepas de *Streptococcus* e *Lactobacillus*, aumentou no GAT em T12, se comparada aos outros grupos, corroborando estudo com sobrecarga de carboidrato que descreveram a proliferação de *Lactobacillus* e *Streptococcus*. De fato, estes gêneros possuem relevância como bactérias aminolíticas do trato gastrintestinal de equinos (Milinovich et al., 2010). Neste sentido, Goodson et al. (1988) observaram que após 24 horas de mudança na dieta contendo fibras para outra rica em concentrado, ocorreram alterações na AR de bactérias aminolíticas e fibrolíticas no trato gastrintestinal de pôneis. Vale ressaltar que tal mudança aconteceu na microbiota fecal com prevalência de cepas fermentadoras de amido entre T12 e T48 mesmo com adição de tampão. Ao mesmo tempo, cepas bacterianas de *Ruminococcus* diminuíram a abundância relativa principalmente no GAT, corroborando Dougal et al. (2014), onde populações da classe Clostridiales, a qual pertence

esse gênero, se mostram susceptíveis a ingestão abrupta de amido, explicado pelo seu caráter fibrolítico, uma vez que a acidez restringe sua multiplicação. A sobrecarga de amido induziu taquicardia a partir de oito horas (GAC) e de 12 horas (GAT) até 72 horas; febre em T8 com resolução a partir de T24 e T48; diarreia, desidratação e perda de apetite entre T12 e T24 no grupo amido-tampão. Ocorreu aumento da sensibilidade do casco (Obel 2-4) nos animais tratados com amido entre T24 e T72, como descrita por Garner et al. (1978), cujas alterações repercutiram nesta sensibilidade. As modificações do microbioma intestinal, aqui relatadas, podem ser associadas aos sinais da fase inicial da laminite apresentados pelos animais no GAT. Tais sinais foram observados principalmente entre T12 e T48, e coincidiram com a prevalência de bactérias aminolíticas no trato gastrintestinal.

CONCLUSÃO

As alterações induzidas pela predominância da flora aminolítica (*Streptococcus* e *Lactobacillus*), mesmo na presença de alcalinização do ambiente cecal, foram determinantes para a ocorrência, em alguns cavalos, de disbiose digestiva e sinais de laminte aguda frente à sobrecarga de amido.

REFERÊNCIAS BIBLIOGRÁFICAS

DOUGAL, K.; DE LA FUENTE, G.; P. A. HARRIS, P. A.; et al. Characterisation of the faecal bacterial community in adult and elderly horses fed a high fibre, high oil or high starch diet using 454 pyrosequencing. PLoS ONE 9:e87424, 2014.

GARNER, H. E.; MOORE, J. N.; JOHNSON, J. H.; et al. Changes in the caecal flora associated with the onset of laminitis. *Equine vet. J*. 10, 249-252, 1978.

GOODSON, J.; TYZNIK, W. J.; CLINE, J. H.; et al. Effects of an abrupt diet change from hay to concentrate on microbial numbers and physical environment in the cecum of the pony. *Appl. Environ. Microbiol*. 54:1946-1950, 1988.

GRIMM, P.; PHILIPPEAU, C.; JULLIAND, V. Faecal parameters as biomarkers of the equine hindgut microbial ecosystem under dietary change. *Animal*, p. 1–10, 2017.

MILINOVICH, G. J.; KLIEVE, A. V.; POLLITT, C. C.; et al. Microbial events in the hindgut during carbohydrate-induced equine laminitis. *Vet. Clin. Equine*. 26:79-94, 2010.

OBEL, N. *Studies of the Histopathology of Acute Laminitis*. Almgvist and Wilosells Bottrykeri Ab Uppsala (Thesis), 1948.

IMPORTÂNCIA DO EXAME ORAL E GASTROSCOPIA NA SÍNDROME DE PERDA DE PESO CRÔNICA EM UM EQUINO

The importance of oral examination and gastroscopy in chronic weight loss syndrome in a horse

Ana Paula A. Souza[1], Luiza de Siqueira A. Reis[2], Mariana de O. Bonow[2], Verônica L. de Souza[2], Arthur M. S. V. Pinto[2], Rita de C. Campebell[2], Antonio R. Teixeira Neto[2], Antônio C. L. Câmara[2]

[1]Aluna de graduação.

[2] Hospital Veterinário de Grandes Animais, Faculdade de Agronomia e Medicina Veterinária. Universidade de Brasília.

E-mail: paulaarrudasouza@hotmail.com

RESUMO: Objetiva-se relatar a importância do exame oral e gastroscopia para diagnóstico da síndrome de perda de peso crônica em um equino. Um garanhão Quarto de Milha com quatro anos de idade foi encaminhado com esta condição. A avaliação da cavidade oral revelou pontas excessivas de esmalte dentário, retenção de dois dentes decíduos e fratura de coroa clínica. A gastroscopia revelou gastrite severa. O tratamento consistiu de odontoplastia, antibioticoterapia, suplementação nutricional, uso diário de inibidores da bomba de prótons e protetor de mucosa. O equino respondeu bem ao tratamento, aumentando 135 kg em 10 meses.

Palavras-Chave: emagrecimento progressivo, fratura dentária, garanhão, gastrite

ABSTRACT: *This paper aims to report the importance of oral and gastroscopy exams in the diagnosis of chronic weight loss syndrome in a horse. A 4-y-old Quarter Horse stallion was sent due this condition. Oral cavity evaluation revealed excessive dental tips, two deciduous teeth retained and clinical crown fracture. Gastroscopy revealed severe gastritis. Treatment consisted of odontoplasty, systemic antibiotic therapy, nutritional supplementation and daily use of proton pump inhibitor and mucosal protector drugs. The horse responded well to treatment, increasing 135 kg in 10 months.*

Keywords: *dental fracture, gastritis, progressive weight loss, stallion*

INTRODUÇÃO

A perda de peso crônica é uma síndrome multifatorial frequentemente observada na rotina clínica de atendimentos a equídeos. No entanto, uma vez que muitas doenças diferentes podem resultar nesta síndrome, o diagnóstico definitivo da causa de emaciação pode ser uma condição frustrante para o hipiatra (Tamzali, 2006). Diante do exposto, objetiva-se relatar a importância do exame oral e gastroscopia no diagnóstico da síndrome de perda de peso crônica em um equino.

RELATO DE CASO

Foi encaminhado ao Hospital Veterinário de Grandes Animais da Universidade de Brasília, um garanhão da raça Quarto de Milha com quatro anos de idade. A queixa principal era o quadro de emagrecimento progressivo (perda de

aproximadamente 350kg de peso corporal em 50 dias). Na anamnese, o proprietário relatou que após a doma, quando o animal foi submetido a terapia antiinflamatória por sete dias, teve-se início a hiporexia e refugo de ração concentrada. Após isso, a ração foi trocada várias vezes, e o paciente foi submetido a inúmeros protocolos paliativos com vitaminas, soro glicosado, cálcio e suplementos, porém sem resultados satisfatórios.

Ao exame físico, o cavalo apresentava-se alerta, magro (escore 1,5 na escala de 1 a 5; peso corporal de 265 kg), mucosas hipocoradas, hipermotilidade intestinal e andar cambaleante, provavelmente devido a fraqueza muscular. A hematologia revelou anemia normocítica normocrômica, neutrofilia relativa e discreta hiperproteinemia. Na bioquímica sérica, observou-se hipoalbuminemia, hiperglobulinemia e aumento da enzima creatina fosfoquinase. A pesquisa de hemoparasitas e o exame parasitológico de fezes foram negativos. Porém, a pesquisa de sangue oculto nas fezes resultou positivo. Após jejum prévio, submeteu-se o equino a sedação com xilazina (1 $mg.kg^{-1}$, IV) para avaliação visual e radiográfica da cavidade oral, e gastroscopia. No odontograma, observou-se pontas excessivas de esmalte dentário na face medial e lingual de vários dentes pré-molares e molares; fístula periodontal (8mm) no dente 211; retenção de capa dentária dos dentes 508 e 608, causando fratura de coroa clínica e giroversão do dente 308; presença de úlceras e cicatrizes na mucosa oral, bilateralmente. A radiografia látero-lateral confirmou a retenção dos dentes decíduos supracitados. A gastroscopia revelou a presença de áreas ulceradas na porção glandular, *margo plicatus* e aglandular do estômago, caracterizando gastrite severa.

O tratamento consistiu da odontoplastia e retirada das capas dentárias retidas. Após o debridamento da fístula periodontal, instituiu-se antibioticoterapia sistêmica (ceftiofur, 2,2 $mg.kg^{-1}$, via intramuscular, SID, por sete dias) e lavagem da cavidade oral com solução de clorexidine a 1%, quatro vezes ao dia. Para o tratamento da gastrite, foi preconizado terapia com omeprazol (4 $mg.kg^{-1}$, VO, SID) e sucralfato (12 $mg.kg^{-1}$, VO, BID), durante 30 dias. Realizou-se, ainda, suplementação com Hemolitan® (20mL, VO, SID) e Glicopan® (25mL, VO, BID) continuamente. Durante a internação, o equino recebia feno de Tifton à vontade; 0,5 kg de ração com alto teor energético, quatro vezes ao dia, e era solto em piquete de Tifton. Após o período de 30 dias de tratamento, o equino foi pesado, atingindo o peso corporal de 308kg e submetido a nova avaliação endoscópica, sendo observada completa cicatrização da mucosa gástrica. Diante da melhora clínica, o equino recebeu alta hospitalar, com a recomendação de omeprazol (2 $mg.kg^{-1}$, VO, SID, 30 dias) e os suplementos supracitados. Atualmente, dez meses após a alta clínica, o proprietário relatou que o peso atual do equino é de aproximadamente 400kg.

RESULTADOS E DISCUSSÃO

Devido aos seus inúmeros fatores predisponentes, o diagnóstico da causa primária da síndrome de perda de peso crônica é desafiador. Em trabalho pioneiro, estabelece-se metodologia de investigação das causas de emaciação crônica, preconizando primeiramente o exame clínico completo, incluindo anamnese detalhada, exame oral e palpação retal; seguido de testes laboratoriais simples (hemograma,

leucograma, perfil bioquímico sérico, e exames de fezes). E, somente após isso, exames mais especializados, como gastroscopia, ultrassonografia abdominal, testes de absorção intestinal, biópsias e laparotomia exploratória (Tamzali, 2006). O histórico, exame oral e realização de exame específico, como a gastroscopia, neste caso, foram essenciais para o diagnóstico definitivo, considerando os eventos estressantes (doma recente) e uso abusivo de antiinflamatórios. Adicionalmente, os problemas odontológicos diagnosticados podem acarretar dor durante a mastigação e consequente redução de apetite, acarretando maior tempo de jejum. Estes fatores podem atuar sinergicamente promovendo o quadro de gastrite severa (Camacho-Luna et al., 2018).

Um dos efeitos colaterais mais importantes do uso abusivo de antiinflamatórios não esteroidais é a inibição da produção da prostaglandina E2 (PGE_2), que é responsável pelo aumento da secreção de muco da porção glandular gástrica (Camacho-Luna et al., 2018). O tratamento das úlceras gástricas deve ser direcionado à correção e controle das causas primárias e à utilização de fármacos que criem ambiente favorável à sua cicatrização. O omeprazol, medicamento inibidor da bomba de prótons, é altamente eficaz para o tratamento e prevenção. Já o uso de protetores de mucosa associados, como o sucralfato, também é indicado pois o mesmo é capaz de estimular a liberação de PGE_2 (Melo et al., 2007).

CONCLUSÕES

A ocorrência e severidade das úlceras gástricas em equinos dependem da duração e intensidade dos fatores predisponentes, com sinais clínicos inespecíficos. As principais etiologias são estresse, jejum prolongado, fatores nutricionais, agentes infecciosos e uso de antiinflamatórios. Diante do exposto, reitera-se a importância do exame oral e gastroscopia em equinos com histórico de perda de peso progressiva.

REFERÊNCIAS BIBLIOGRÁFICAS

CAMACHO-LUNA, P.; BUCHANAN, B.; ANDREWS, F.M. Advances in diagnostics and treatments in horses and foals with gastric and duodenal ulcers. Vet. Clin. N. Am. Equine Pract., n.34, p. 97-111, 2018.

MELO, U.P.; PALHARES, M.S.; FERREIRA, C. Doenças gastrintestinais em potros: etiologia e tratamento. Ciência Ani. Bras., n.8, p.733-744, 2007.

TAMZALI, Y. Chronic weight loss syndrome in the horse: a 60 case retrospective study. Equine Vet. Educ., v.18, n.6, p.289-296, 2006.

INTUSSUSCEPÇÃO DE JEJUNO EM MUAR

Intussusception of Jejunum in Muar

Julia B. Zitti[1], Yuri S. Bonacin[2], Delphim da G. Macoris[2], Daniela J. Queiroz[1], Samuel S. Sousa[1]

[1] Centro Universitário Barão de Mauá.

[2] FCAV – Unesp/ Jaboticabal.

E-mail: samuel.santos@baraodemaua.br

RESUMO: A Síndrome Cólica é a afecção aguda que mais acomete equídeos e está relacionada a aspectos anatômicos e fisiológicos desses animais tornando-os mais suscetíveis a timpanismos, deslocamentos de alças, encarceramentos, intussuscepções, entre outras alterações. O presente relato tem como objetivo descrever o caso de um muar que apresentou um quadro de síndrome cólica devido a uma intussuscepção jejuno-jejunal. O animal foi encaminhado à laparotomia exploratória devido à dor excruciante e foi necessária ressecção e anastomose do segmento acometido. Durante o período pós-operatório o animal não apresentou complicações relacionadas à enteroanastomose e 10 dias após o procedimento retirou-se a sutura da linha de incisão.

Palavras-Chave: cólica, equídeo, laparotomia

ABSTRACT: *Colic Syndrome is the most prevalent acute disease that affect horses and is related to the anatomical and physiological aspects of these animals, making them more susceptible to tympanisms, intestine displacements, incarcerations, intussusceptions, among other alterations. The present report aims to describe the case of a mule with colic syndrome due to a jejuno-jejunal intussusception. The animal was referred to the exploratory laparotomy due to excruciating pain and required resection and anastomosis of the affected segment. During the postoperative period the animal had no complications related to enteroanastomosis and 10 days after the procedure, the suture was removed from the incision line.*

Keywords: *colic, equine, laparotomy*

INTRODUÇÃO

Síndrome Cólica é a afecção aguda que mais acomete equídeos em todo o mundo. Fatores anatômicos e fisiológicos do aparelho gastrointestinal desses animais predispõe à sua ocorrência. Pode ser causada por compactação gástrica, timpanismo, obstruções, deslocamentos, mudanças na alimentação, encarceramentos e torções intestinais (Immonen et al., 2017). Ao exame físico o animal pode apresentar alterações na mucosa, hidratação, palpação transretal, auscultação cardíaca e respiratória, desequilíbrio hidroeletrolítico e ácido básico, dor, podendo até levar o animal ao choque (Viljoen et al., 2010).

A intussuscepção de jejuno ocorre quando um segmento de jejuno se invagina para o segmento adjacente, é considerada uma causa incomum da síndrome cólica em equídeos, sendo mais prevalente em animais jovens de até 3 anos de idade. Não se conhece com precisão a causa dessa enfermidade,

acredita-se que fatores como aumento do peristaltismo, infestação por vermes, mudança na dieta, alimentos grosseiros e mal digeridos e enterites. Os sinais clínicos são característicos de dor abdominal moderada à severa, mucosas congestas e fezes escassas. Frequentemente o diagnóstico definitivo é realizado durante a laparotomia exploratória (Auer et al., 2019). O prognóstico é bom, mas depende da habilidade em reduzir a intussuscepção manualmente sem a necessidade de ressecção de alças intestinais, ausência de contaminação da cavidade e viabilidade do tecido após a redução e, segundo Antunes et al. (2018), o encaminhamento precoce ao centro cirúrgico é fundamental para o sucesso do tratamento.

O objetivo do presente relato é descrever um caso de intussuscepção jejuno-jejunal em muar.

RELATO DE CASO

Um muar, fêmea, de 16 anos, foi encaminhada ao Hospital Veterinário apresentando sinais de desconforto abdominal. O proprietário relatou que o processo teve início havia 17 horas e na propriedade foi realizado tratamento com flunixim meglumine na dose de 1,1 mg/kg intravenoso em intervalo de 12 horas e sondagem nasogástrica porém não houve resposta a esse tratamento. Segundo o proprietário a mula estava em sistema semi-intensivo há dois dias sendo oferecido feno à vontade e ração comercial, porem foi oferecido acidentalmente uma grande quantidade de concentrado. Ao exame físico o animal apresentou mucosas congestas tendendo a cianóticas, taquicardia (80 bpm), taquipnéia (50mpm) e hipomotilidade intestinal. A palpação retal evidenciou grande quantidade de alças de intestino delgado distendidas por gás e não foi possível palpar a flexura pélvica e baço. Na sondagem nasogástrica apresentou pouco quantidade de gás e presença de líquido amarronzado, de odor fermentado e pH básico. Devido ao quadro de dor intensa, o animal foi encaminhado para laparotomia exploratória.

Após a abertura da cavidade abdominal indicou-se a presença de intussuscepção no terço médio do jejuno. Foi realizada enterectomia de aproximadamente quatro metros de alça sem redução da intussuscepção e posteriormente anastomose término-terminal, em dois planos, com padrão simples contínuo utilizando fio de poliglactina 910.

Como conduta pós-operatória foi realizada administração de associação de penicilinas (40.000 UI/Kg penicilina benzatina, IM, a cada 48 horas, 3 aplicações), sulfato de gentamicina (6,6 mg/Kg, IV, SID, 5 dias) e flunixim meglumine (1,1 mg/Kg, IV, dose única). Não houve complicações pós-operatórias imediatas e após 10 dias retirou-se a sutura da linha de incisão.

RESULTADOS E DISCUSSÃO

De acordo com a literatura as intussuscepções ocorrem com mais frequência em animais jovens, afetando principalmente equinos de pequeno porte, porém, nesse caso, o animal tinha idade avançada.

Mudanças abruptas na dieta estão dentre as causas e, no presente relato, o animal havia ingerido acidentalmente uma grande quantidade de concentrado, bem além da quantidade a que estava acostumado.

O relato em questão se refere a um muar e, uma vez que esses são animais de natureza estoica e mais resistentes a dor que os equinos, considerando-se a

extensão da lesão intestinal acredita-se que o processo já vinha se desenvolvendo a um tempo maior do que o relatado, porém só foi percebido quando o animal começou a demonstrar sinais de dor.

Em relação às enteroanastomoses de intestino delgado, as complicações são relativamente comuns, porém nesse relato não foram observadas.

CONCLUSÃO

Conclui-se assim que, apesar de mais comum em animais jovens, a intussuscepção pode ocorrer também em animais mais velhos e que, em casos de dor excruciante, deve-se considerar essa afecção possibilitando o encaminhamento precoce ao tratamento cirúrgico aumentando assim as chances de sobrevida.

REFERÊNCIAS BIBLIOGRÁFICAS

ANTUNES, V. C; MOTA, R. R.; ALVARES, R. H. et. al. Intussuscepção jejuno-jejunal em potro. Revista Acadêmica Ciência Animal – Suplemento Especial 1, p. S295-S296, 2017.

AUER, J. et. al. Equine Surgery. 5 ed. St. Louis: Editora Elsevier, 2019.

IMMONEN I. A. M., KARIKOSKI, N.; MYKKÄNEN, A. et. al. Long-term follow-up on recovery, return to use and sporting activity: a retrospective study of 236 operated colic horses in Finland (2006–2012). Acta Veterinaria Scandinavica, v. 59, n. 5, 2017.

VILJOEN A.; SAULEZ, M. N.; CARSTENS A. et. AL. The impact of ultrasound during emergency after-hour admissions of horses. Journal of the South African Veterinary Association, v. 81, n. 4, p. 216-218, 2010.

MEGAESÔFAGO EM POTRO – RELATO DE CASO

Megaesophagus in foal - Case report

Isabela M. A. Leal[1]; Clara de A. Mota[2]; Diogo D. Reis[3]; João V. Nobre[1]; Patrícia N. M. de Almeida[2]; Pedro G. Lage[2]; Poliana R. F. Botelho[2]; Renato H.N. Chaves[1]

[1]Graduação Faculdades Integradas do Norte de Minas (FUNORTE), Montes Claros/MG.

[2]Professor assistente Faculdades Integradas do Norte de Minas (FUNORTE), Montes Claros/MG.

[3] Médico Veterinário, Montes Claros/MG.

E-mail: isa18almeida@gmail.com

RESUMO: O megaesôfago refere-se à dilatação e hipomotilidade esofágica, que pode ser um distúrbio primário (congênito, idiopático ou adquirido) ou secundário a obstrução esofágica ou disfunção neuromuscular. Na espécie equina, os quadros clínicos de megaesôfago são raros, sendo geralmente diagnosticados por exames de imagem (raio-x contrastado) ou achado acidental de necropsia. Relata-se o caso de um potro, macho, da raça Quarto-de-milha, com três meses de idade, apresentando descarga nasal bilateral com secreção purulenta e ejeção conteúdo alimentar, principalmente após as mamadas. O animal veio a óbito e o megaesôfago e as complicações secundárias foram confirmados com os achados necropsiais. A escassez de relatos e tratamentos adotados para megaesôfago nos equinos mostra a necessidade de novos estudos acerca dessa patologia.

Palavras-Chave: achados de necropsia, equino, megaesôfago

ABSTRACT: *Megaesophagus refers to esophageal dilatation and hypomotility, which may be a primary disorder (congenital, idiopathic or acquired) or secondary to esophageal obstruction or neuromuscular dysfunction. In the equine species, clinical manifestations of megaesophagus are rare, and are usually diagnosed by imaging (contrast x-ray) or accidental necropsy findings. We report the case of na foal, Quarter-horse breed, with three months de age, presenting bilateral nasal discharge with purulent secretion and ejection of alimentary content, mainly after the feeding. The animal died and the megaesophagus and secondary complications were confirmed with necropsial findings. The scarcity of reports and treatments adopted for megaesophagus in horses shows the need for new studies about this pathology.*

Keywords: *equine, megaesophagus, necropsy findings*

INTRODUÇÃO

Megaesôfago ou fraqueza esofágica constitui a principal causa de regurgitação através da boca ou narinas. No megaesôfago, a motilidade esofágica encontra-se diminuída ou ausente, resultando no acúmulo do alimento sólido e líquido no esôfago (Souza et al., 2007). Na espécie equina, as causas mais comuns de doenças esofágicas são obstrução, trauma, inflamação e distúrbios no peristaltismo (Komine et. al., 2015). Os quadros clínicos de megaesôfago são raros nos equinos, sendo geralmente diagnosticados por exames de imagem

(raio-x contrastado) ou achado acidental de necropsia. De acordo com Pereira et al. (2013), O prognóstico tende a ser desfavorável devido às complicações secundárias, sendo mais frequente a pneumonia aspirativa.

Tendo em vista os fatores relacionados acima, objetiva-se, com este trabalho, apresentar um estudo de caso sobre a ocorrência de megaesôfago em um potro atendido no Hospital Veterinário Universitário Renato de Andrade situado na cidade de Montes Caros, Minas Gerais.

RELATO DE CASO

Foi atendido, no Hospital Veterinário Renato de Andrade da FUNORTE, em Montes Claros, MG, um equino da raça Quarto de Milha, macho, com 3 meses de idade, encaminhado a essa unidade no dia 08 de abril de 2016. De acordo com o histórico clínico, o animal começou apresentar, após 1 mês de idade, uma progressiva emaciação, dificuldade respiratória e ejeção de leite pelas narinas e boca após as mamadas, com suspeita de fenda palatina. Ao exame físico o animal apresentava-se taquipneico, sendo perceptível presença de estertores pulmonares sugerindo uma pneumonia aspirativa, frequência cardíaca (FC) 86bpm, temperatura retal (TR) 39,6°C, mucosa oral hipocorada, 10% de desidratação, descarga nasal bilateral (Figura 1) com secreção purulenta e conteúdo alimentar (leite e fragmentos de conteúdo sólido), além de atrofia significativa de musculatura massetérica. O animal veio a óbito no dia 16 de abril de 2016, antes mesmo da realização do raio-x contrastado, sendo que, o megaesôfago e as complicações secundárias foram confirmados com os achados necropsiais (Figura 2).

RESULTADOS E DISCUSSÃO

Os casos de megaesôfago, sendo primário ou secundário, são acompanhados pela pneumonia aspirativa. Esse quadro agrava ainda mais o estado clínico do animal uma vez que pode ocorrer translocação bacteriana para a circulação afetando todo o sistema imunológico (Jorge et al., 2016). Esse fenômeno pode ser a explicação para o quadro de peritonite e presença de secreção seropurulenta no pericárdio, no tórax e no abdômen do potro deste estudo. Ao exame necropsial deste estudo, a presença de alimento sólido e leite na traqueia aliados aos achados pulmonares confirmam que o megaesôfago pode favorecer os quadros de pneumonia aspirativa. Komine et al. (2015), tiveram como objetivo caracterizar a prevalência, sinais clínicos e patologia da doença de esôfago, por meio de um estudo retrospectivo da doença de esôfago em 852 cavalos, incluindo 17 Friesians, que tinham sido necropsiados ao longo de um período de 6 anos. Os animais apresentaram disfagia, corrimento nasal, dificuldade respiratória, aliada ao quadro de pneumonia por aspiração, e anorexia. Ao exame de necropsia, 2,3% dos cavalos não Friesian tiveram hipertrofia esofágica e 35,3% dos cavalos Friesian apresentaram hipertrofia esofágica caudal, sendo que seis animais apresentaram megaesôfago. Os achados clínicos e a presença de megaesôfago no presente estudo corroboram com os dados de Komine et al. (2015), porém não foi diagnosticada a hipertrofia esofágica idiopática. Nos achados de necropsia deste relato de caso, não se observou persistência do arco aórtico direito, obstrução luminal, esofagite, hipertrofia muscular esofágica. Além disso, não houve evidência de fibrose ou alguma doença degenerativa.

CONCLUSÃO

Diante de todas as informações encontradas neste estudo de caso e a ausência de alterações teciduais macroscópicas visíveis, sugere-se que o animal apresentava megaesôfago na forma congênita. A escassez de relatos e protocolos de tratamentos adotados para megaesôfago nos equinos mostra a necessidade de novos estudos acerca dessa patologia.

REFERÊNCIAS BIBLIOGRÁFICAS

JORGE, R. L. N.; LOURENÇO, L. A.; VIEIRA, L. H. A. Choque séptico. *Rev Med Minas Gerais*, v. 26, 2016.

KOMINE, M; LANGOHR I; KIUPEL, M. Megaesophagus in Friesian horses associated with muscular hypertrophy of the caudal esophagus. *Veterinary Pathology*, Vol. 51(5) 979-985, 2015.

PEREIRA, C.E.R.; AMORIM, P. C. A.; SILVA, J. C. P.; GUEDES, R. M. C. Hipertrofia muscular de esôfago associada a megaesôfago e pneumonia gangrenosa em equino. Relato de caso. *Archives of Veterinary Science*, v. 18, 2013.

SOUZA, M. G; ZILIO, B. S; COSTA, J. L. O. Megaesôfago em cães – Revisão de literatura. *Revista Científica Eletrônica De Medicina Veterinária*, n.8, 2007.

Figura A: Ejeção de leite pelas narinas após a mamada; **Figura B:** Esôfago aberto com parte cranial dilatada e conteúdo fibroso tubular.

MIONECROSE E ENFISEMA SUBCUTÂNEO APÓS APLICAÇÃO DE AINE EM EQUINO – RELATO DE CASO

Myonecrosis and subcutaneous emphysema after NSAID administration in equine – Case Report

Yuri S. Bonacin[1], Samara B. G Silva[1], Paulo A. Canola[1], José A. Marques[1]

[1]Universidade Estadual Paulista (UNESP), Faculdade de Ciências Agrárias e Veterinárias, Jaboticabal.
E-mail: ysbonacin@gmail.com

RESUMO: O presente Relato de Caso descreve a ocorrência de mionecrose em um garanhão da raça Quarto de Milha, após administração de flunixim-meglumine por via intramuscular com agulha contaminada. Descreve-se a evolução do caso e complicações enfrentadas, focando nas terapias curativas durante o curso da doença, a qual evoluiu com sucesso após 20 dias do início do tratamento.
Palavras-Chave: cavalo, clostridiose, contaminação, gás, músculo

ABSTRACT: *This case report describes a myonecrosis in an American Quarter Horse Stallion, after intramuscular injection of flunexim-meglumine with infected needle. It is emphasized case evolution and obstacles, with focus on curative therapies during the course of the disease, which progressed successfully up to 20 days of treatment.*
Keywords: *clostridiosis, contamination, gas, horse, muscle*

INTRODUÇÃO

A mionecrose, miosite clostridiana ou edema maligno são causadas pela destruição muscular associada às infecções por bactérias do gênero Clostridium (Rhebun et al., 1985). As bactérias isoladas com maior frequência são o *C. perfringens* e *C. septicum* (Jeanes et al., 2011). Faz-se necessário rápido diagnóstico, através da sintomatologia, histórico e isolamento bacteriano, a fim de evitar a morte súbita nos animais acometidos (Orsini, 2017). O tratamento é baseado na antibioticoterapia e desbridamento massivo e criterioso da musculatura afetada, possuindo prognóstico reservado (Peek et al., 2003).

RELATO DE CASO

Um equino, da raça Quarto de Milha, garanhão, com cinco anos de idade, foi atendido com histórico de aplicação de flunixim-meglumine por via endovenosa e muscular, com reutilização de agulha descartável, dois dias antes ao atendimento. Ao exame físico foi possível evidenciar áreas de enfisema subcutâneo bilateral, nas regiões do músculo serrátil ventral cervical, escápula e terço médio do sulco da veia jugular externa. Inicialmente optou-se pelo tratamento conservativo, com antibioticoterapia utilizando-se penicilina potássica (30.UI/kg, q.6h) e gentamicina (6,6mg/kg, q.24h), porém em 72 h houve aumento do enfisema para regiões axilar e cervical distal esquerdas, além do comprometimento do retorno venoso por possível flebite séptica, causando edema em cabeça e compressão de traqueia. Foi realizada traqueostomia e optou-se por incisões longitudinais na pele, sobre

os locais com enfisema (Figura 1A), onde visualizou-se áreas de necrose muscular, liquefação e mau cheiro, sugestivas de mionecrose clostridiana, assim optou-se por posterior limpeza do local com solução fisiológica acrescida de permanganato de potássio. O equino apresentou piora do quadro clínico em 48 horas, sendo instituída a miotomia criteriosa da musculatura comprometida e retirada da pele necrosada, continuando-se a limpeza local com a solução previamente descrita e terapia hídrica nas áreas de enfisema. Houve desaparecimento do enfisema no lado direito, não necessitando de intervenção cirúrgica. O animal permaneceu sob antibioticoterapia durante 14 dias, com retirada do traqueotubo na última aplicação. Após 20 dias de tratamento na propriedade, houve melhora do quadro clínico, com extensas áreas de epitelização na região cervical e face (Figura 1B), porém o animal apresentou quadro de abdômen agudo que o levou a óbito.

DISCUSSÃO

Aplicações intramusculares de inúmeras medicações devem seguir os preceitos básicos de antissepsia, com limpeza do local e materiais estéreis (Brown et al., 1988), porém alguns fármacos, tais como o flunixim-meglumine podem induzir mionecrose (Rhebun et al., 1985; Brown et al., 1988, Peek et al., 2003). No presente relato, houve reutilização de agulha e aplicação do fármaco descrito, levando a dúvidas sobre a causa do processo inicial. O diagnóstico da mionecrose pode ser realizado pela presença de enfisema subcutâneo generalizado e de forma definitiva pelo isolamento de bactérias do gênero Clostridium (Orsini, 2017), porém durante o tratamento não foi possível realizar exames complementares, utilizando-se do histórico, sintomatologia e odor característico para diagnóstico. A realização de fenestras longitudinais nas áreas enfisematosas é uma ótima alternativa para aeração e curetagem da musculatura necrosada, porém pode haver necessidade de realização do procedimento inúmeras vezes (Rhebun et al., 1985; Peek et al., 2003), como ocorrido neste caso, onde houve também necrose da pele e consequente ressecção de segmentos da mesma. A antibioticoterapia é de suma importância, basicamente com uso de penicilina (Peek et al., 2003), que no caso relatado foi associada a gentamicina. A necessidade de traqueostomia em casos de enfisema é descrita na literatura (Marble et al., 1996), e diante da dispneia apresentada, optou-se pelo procedimento antes da piora do quadro.

CONCLUSÕES

O rápido diagnóstico e instituição da antibioticoterapia correta, somados ao acompanhamento regular e algumas vezes mudanças no tratamento em decorrência da evolução da afecção, são excelentes ferramentas que podem melhorar o prognóstico dos animais, aumentando as chances de sobrevida.

REFERÊNCIAS BIBLIOGRÁFICAS

BROWN, C.M.; KANEENE, J.B.; WALKER, R.D.; Intramuscular injection techniques and the development of clostridial myositis or cellulitis in horses. J Am Vet Med Assoc,v. 193, p. 668-670, 1988.

JEANES, L.V.; MAGDESINA, K.G.; MADIGAN, J.E.; MEAGHER, D. Clostridial myonecrosis in horses. Comp. Cont. Educ. Pract. Vet., v.23, n.6, p.577-587, 2001.

MARBLE, S.L.; EDENS, L.M.; SHIROMA, J.T.; SAVAGE, C.J. Subcutaneous emphysema in a neonatal foal. J Am Vet Med Assoc, v.208, n.1, p.97-99, 1996.

ORSINI, J.A. Update on Managing Serious Wound Infections in Horses 4. Wounds Involving Soft Tissues J. Equine Vet Science, v.55, p. 18-26, 2017.

PEEK, S.F.; SEMRAD, S.D.; PERKINS, G.A. Clostridial myonecrosis in horses (37 cases 1985-2000). Equine Vet J. 2003 Jan;35(1):86-92, 2003.

RHEBUN, W. C.; SHIN, S.; KING, J.M.; BAUM, K.H.; PATTEN, V. Malignant edema in horses. J. Am. vet. med. Ass, v. 187, 732-736, 1985.

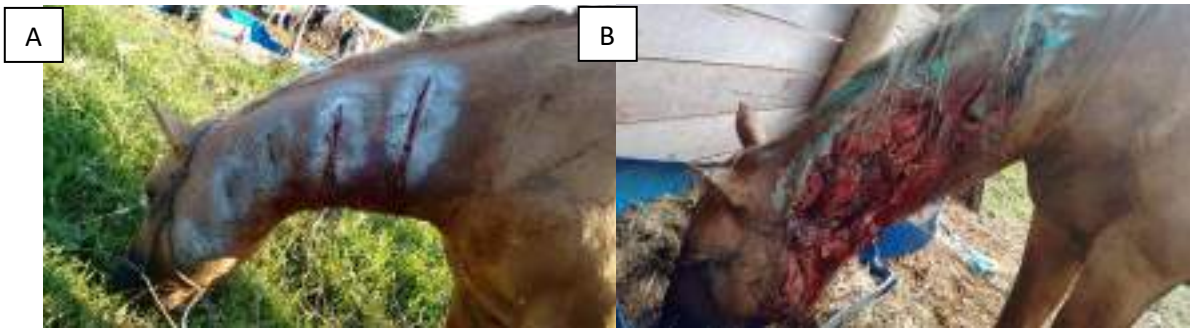

Figura 1:

A- Fenestração da pele em região cervical de equino, apresentando enfisema subcutâneo por mionecrose.

B- Áreas de epitelização com 20 dias de tratamento.

OBSTRUÇÃO ESOFÁGICA SEGUIDA DE PERFURAÇÃO E ABSCESSO PERIESOFÁGICO EM EQUINO

Esophageal obstruction followed by perforacy and periesophageal abscess in equine

Levi P. de Paula[1], Laura M. Lovo[2], Lucas F. Pereira[3], Vitor F. Casas[3], Fernanda G. G. Dias[3], Soraia R. Rezende[1], Simone B. Martinez[1]

[1] Aprimorando do Hospital Veterinário da Universidade de Franca (UNIFRAN).

[2] Discente do Curso de Graduação em Medicina Veterinária da UNIFRAN.

[3] Docente do Curso de Graduação em Medicina Veterinária da UNIFRAN.

E-mail: levipanice.vet@outlook.com

RESUMO: Obstruções esofágicas são comuns em equinos. No atual caso, o cavalo ingeriu espigas de milho, que geraram engasgos recorrentes que se agravaram, pois um prático fez garrote cervical com corda para facilitar o acesso venoso. Sem melhoras foi encaminhado ao Hospital Veterinário da Universidade de Franca e diagnosticado com ruptura de esôfago e abscesso periesofágico, com líquido no subcutâneo, leucocitose e hipoproteinemia. Após 30 dias de tratamento foi observada melhora clínica.

Palavras-Chave: equino, esôfago, obstrução, ruptura esofágica

ABSTRACT: *Esophageal obstructions are common in equines. In the current case, the horse ingested ears of corn, which generated recurrent choking, that was aggravated, because a practitioner made a cervical tourniquet with a rope to facilitate the venous access. Without improvement, he was referred to the Hospital Veterinário da Universidade de Franca and was diagnosed with esophageal rupture and periesophageal abscess, with subcutaneous fluid, leukocytosis and hypoproteinemia. After 30 days of treatment was observed clinical improvement.*

Keywords: *equine, esophageal rupture, esophagus, obstruction*

INTRODUÇÃO

Obstruções esofágicas ocorrem por conteúdo alimentar inadequado ou ingestão de corpo estranho. Alterações odontológicas, ansiedade, jejum prolongado, neoplasias e dieta com conteúdos grosseiros são predisponentes (Pinto, 2009). As perfurações de esôfago são frequentes na porção cervical, decorrentes de traumas, fístulas por obstrução ou iatrogênica. O prognóstico é reservado, devido à contaminação, sepse, necrose tecidual e estenose da porção acometida (Blikslager e Jones, 2006).

O diagnóstico baseia-se no histórico, sinais clínicos (disfagia, ptialismo, rinosialorreia, tosse, fístula esofagocutânea e/ou abscesso periesofágico e resistência à sondagem nasogástrica) e exames auxiliares (radiografia contrastada e esofagoscopia) (Thomassian, 1996).

O tratamento pode ser conservativo ou cirúrgico, de acordo com o conteúdo, tamanho, posicionamento e localização da anormalidade (Pilar, 2010).

RELATO DE CASO

De acordo com o tutor, um equino, macho, mestiço, 265 kg foi alimentado com espigas de milho e dez dias após, demonstrou engasgo, ptialismo e rinosialorreia. Um prático ao fazer garrote na região cervical com auxílio de corda para acesso venoso agravou a sintomatologia. Com a piora, o equino foi encaminhado ao Hospital Veterinário da Universidade de Franca.

A sondagem nasogástrica foi realizada sem resistência. No exame clínico, observaram-se mucosas pálidas, desidratação, taquicardia, taquipneia, febre, TPC de 4 segundos e aumento de volume em toda região cervical ventral. Os exames laboratoriais evidenciaram leucocitose e hipoproteinemia. Na radiografia contrastada do esôfago observou-se irregularidade na mucosa; no ultrassom, considerável quantidade de líquido no subcutâneo e na esofagoscopia, irregularidades na mucosa. Foram puncionados 1,5 litros de líquido amarronzado do esôfago, de odor fétido e com neutrófilos hipersegmentados e protozoários.

Os resultados obtidos sugeriram diagnóstico de lesão esofágica desencadeada por alimentação grosseira seguida de perfuração do esôfago e infecção.

O animal foi medicado com dexametasona (5mg, intramuscular, uma vez por dia, por 5 dias), metronidazol (15mg/kg, endovenoso, a cada 12 horas, 4 dias), ceftriaxona (50mg/kg, endovenosa, a cada 12 horas, por 10 dias), flunixina meglumina (1,1 mg/kg, endovenosa, a cada 12 horas, por 7 dias), furosemida (0,5 mg/kg, endovenosa, a cada 12 horas, por 3 dias), ranitidina (2mg/kg, endovenosa, a cada 12 horas, por 20 dias), reposição hidroeletrolítica e suporte vitamínico (complexo B) por 18 dias.

No terceiro dia, colocou-se sonda de foley na região afetada para drenagem e limpeza diária e associou dimetilsufóxido (1g/Kg, endovenoso, a cada 12 horas, por 4 dias). No 10° dia foi administrado Penicilina G Benzatina (40.000 UI, intramuscular, a cada 3 dias, totalizando 5 aplicações), sulfametoxazol com trimetropim (50g, oral, a cada 12 horas, por 8 dias) e fenilbutazona (1g/, oral, a cada 24 horas, por 8 dias). Curativos da ferida foram realizados diariamente com iodopovidona tópico diluído em solução fisiológica.

O animal recebeu alta em 30 dias, no entanto, após a ingestão de alimentos grosseiros ainda apresentava rinosialorreia, que segundo o tutor, melhorou em 30 dias.

DISCUSSÃO

Complicações após obstrução esofágica são comuns em equinos, como pneumonia aspirativa, divertículos e estenose esofágica; esta última pode ser temporária e causar obstrução recorrente, porém a remodelação do esôfago ocorre até 60 dias após a lesão, havendo possibilidade de recuperação (Pilar, 2015). O caso descrito corrobora com a literatura científica, pois o retorno da deglutição e ausência de engasgos se normalizou após dois meses. Apesar da perspectiva de resolução favorável, evolução para fibrose já foi relatada (Pilar, 2015).

Abcessos esofágicos são comuns após introdução errônea de materiais perfuro-cortante, agravado pela ausência de desinfecção (Dias, 2013). Deste modo, as tentativas de punção venosa realizada pelo

prático, possivelmente podem ter perfurado o esôfago, como sugerido na esofagoscopia; agravado pelo fato do garrote feito com corda, o que comprimiu o local, favorecendo a emaciação e a permeabilidade de estruturas adjacentes (Dias, 2013).

Segundo Fubini (2002), feridas oriundas de perfuração esofágica ou drenagem de abcessos devem ser tratadas por segunda intenção, assim como realizado no animal do presente estudo. Ainda de acordo com este autor, preconizou-se drenagem na parte ventral da lesão, o que minimizou migração da infecção para a região torácica, favorecida pela gravidade. A conjuntura de procedimentos realizados combinados com a associação de medicamentos favoreceram os bons promissores verificados no referido paciente.

CONCLUSÃO

Procedimentos realizados por pessoas despreparadas podem colocar em risco a vida dos animais. Perfurações de esôfago devem ser tratadas como emergência e complicações são eminentes. A instituição de procedimentos terapêuticos, a adequada associação de medicações e antibióticos concomitantemente a curativos diários são necessários para a recuperação dos animais acometidos por afecções esofágicas.

REFERÊNCIAS BIBLIOGRÁFICAS

BILKSLAGER, A. T.; JONES, S. L. Disturbios do esôfago. In: Smith B. P. Medicina interna de grandes animais. 3ed, Barueri, Manole Ltda, p. 608 – 616, 2006.

DIAS, D. P. M.; LACERDA, J. C. N. Jugular Thrombophlebitis in Horses: A review of fibrinolysis, thrombus formation, and clinical management. The Canadian Veterinary Journal, v. 54, p. 65 – 71, 2013.

FUBINI, S. L. Esophageal Diseases. In: MAIR, T.; DIVERS, T.; DUCHARME; N. Manual Of Equine Gastroenterology. 1ed, Londres, WB Saunders, p. 103 – 108, 2002.

PILAR, C. L.; ANDREWS, F. M. Esophageal Disease. In: SPRAYBERRY, K. A.; ROBINSON, N. E. Equine Medicine. 7ed, St. Louis, Elsevier Saunders, p. 274-279, 2015.

PINTO, A. G. Obstrucción esofagica en equinos (“Choke”). TecnoVet, v. 15, n.1, 2009.

THOMASSIAN, A. Enfermidades dos Cavalos. 3ª edição, São Paulo, Livraria Varela Ltda. p. 643, 1996.

PARALISIA PERIÓDICA HIPERCALÊMICA EM UM CAVALO: RELATO DE CASO

Hyperkalaemic periodic paralysis in a horse: Case Report

Alyne C. Moura[1], Yane F. Moreira[1], Tabatha de O. Cavalcante[1], Tobyas M. de A. Mariz[2], Marcia K. Notomi[2], Pierre B. Escodro[2]

[1] Graduandas da Universidade Federal de Alagoas (UFAL).

[2] Docentes da UFAL e integrantes do Grupo de Pesquisa e Extensão em Equídeos da UFAL (GRUPEQUI-UFAL).

E-mail: alynecostamoura10@hotmail.com

RESUMO: De ocorrência bem descrita na literatura em equinos da raça Quarto de Milha e Appaloosa, a Paralisia Periódica Hipercalêmica (HYPP) leva à contração muscular incontrolável ou profunda fraqueza muscular, acompanhada de mioclonias, protusão de membrana nictante, enrijecimento muscular, paralisia e possíveis quedas durante a crise, que podem evoluir a morte. Objetiva-se relatar o caso de um cavalo da raça Quarto de Milha de 4 anos que apresentou pela primeira vez paralisia, enrijecimento muscular e protusão de terceira pálpebra por mais de uma hora, sendo inicialmente confundido com tétano, pois animal não apresentava como portador de HYPP no registro.

Palavras-Chave: HYPP, Protusão de terceira pálpebra, Quarto de Milha

ABSTRACT: *Hyperkalemic Periodic Paralysis (HYPP) is a well-described finding in the literature on Quarter Horse and Appaloosa horses, leading to uncontrollable muscular contraction or deep muscle weakness, accompanied by myoclonus, prominent membrane protrusion, muscle stiffness, paralysis and possible falls during the crisis, which can evolve to death. The aim of this study is to report the case of a 4-year-old Quarter Horse that first presented paralysis, muscle stiffness and third eyelid protrusion for more than an hour, initially confused with tetanus, since the animal did not present as HYPP carrier on register.*

Keywords: *HYPP, Quarter Horse, Third Eyelid Protrusion*

INTRODUÇÃO

A Paralisia Periódica Hipercalêmica (HYPP) é uma afecção muscular, causada por uma doença genética autossômica codominante que ocorre devido à substituição de uma citosina por uma guanina no gene SCN4A do canal de sódio no cromossomo 11, que leva à substituição de uma fenilanina por uma leucina (Delfiol et al., 2015).

De ocorrência bem descrita na literatura em equinos da raça Quarto de Milha e Appaloosa, a HYPP leva à contração muscular incontrolável ou profunda fraqueza muscular, acompanhada de mioclonias, protusão de membrana nictante, enrijecimento muscular, paralisia e possíveis quedas durante a crise, que podem evoluir a morte. Animais heterozigotos podem ser assintomáticos. De acordo com pesquisas, esta condição existe em certos descendentes do garanhão de nome Impressive - nº de registro AQHA 0767246 (Delfiol et al., 2015; Meyer et al., 1999).

A Associação Brasileira dos Criadores da raça Quarto de Milha (ABQM) exige que todos produtos

de pais heterozigotos (H/N) tenham que ser testados e identificados no registro quando H/N. machos homozigotos positivos (H/H) não podem ser registados e as fêmeas só utilizadas para receptoras.

RELATO DE CASO

A equipe do Grupo de Pesquisa e Extensão em Equídeos da Universidade Federal de Alagoas (GRUPEQUI-UFAL) foi chamada para atender um equino, raça Quarto de Milha, 4 anos, macho castrado, 516 kg, de atividade de vaquejada, que apresentava queixa clínica de perda de apetite, prostação, queda e paralisia súbita em uma propriedade na cidade de Rio Largo- Alagoas.

Na chegada noturna, animal estava em decúbito lateral direito há mais de uma hora, sudorese, tetanias musculares, protusão de terceira pálpebra e excitação. Segundo anamnese foram realizadas várias tentativas de levantá-lo, porém sem sucesso. Após exame clínico inicial, o animal voltou a posição quadrupedal com auxílio, apresentando FC 62 bpm, FR 24 mpm, mucosas normocoradas, TPC 2 segundos, leve motilidade em todos os quadrantes e temperatura de 38,4 ºC.

Foi cateterizada a veia e iniciou-se o tratamento presuntivo para Tétano, uma vez que o animal não havia sido imunizado. Tratamento inicial intravenoso: 8 litros de Soro Ringer Lactato;100 mL de solução com Cálcio 20 % comercial; 40 000 UI de Soro Antitetânico Vencofarma intravenoso (diluído em soro); 15 mL de Dexametasona 0,2%/IV; 40 000 UI/kg/IM de penicilina benzatina. Além de infiltração epidural lombossacral de um soro antitetânico e acupuntura em pontos “Shu” e “triggers points”.

Após abordagem terapêutica inicial, paciente foi solto em piquete pequeno e monitorado durante 2 horas, sem qualquer alteração aparente neurológica, apenas muita sensibilidade muscular generalizada, o que levou a suspeita de paralisia periódica hipercalêmica, porém no registro físico do animal não havia apontamento de HYPP e o mesmo não havia apresentado crise anteriormente.

No dia seguinte pela manhã, paciente estava com parâmetros fisiológicos normais, sem fotofobia, tetania, rigidez muscular ou protusão de terceira pálpebra, o que fez com que o tétano fosse descartado e pelos sinais clínicos a suspeita ficasse mais forte para Paralisia Periódica Hipercalêmica (HYPP). Coletas sanguíneas foram realizadas para hemograma com pesquisa de hematozoários e bioquímica sérica (AST, CK, Uréia, Creatinina e Potássio). No hemograma nenhuma alteração digna de nota, sendo os resultados para os exames sorológicos apresentaram leve alterações para Uréia (55 mg/dL) e potássio (4,73 Mmol/L), além de aumento exagerado de CK (1017 U/L). O aumento da uréia pode ser explicada pelo jejum prolongado, já que animal deixou de comer no dia da crise. O aumento do potássio sérico não foi detectado nos limites máximos descritos na literatura (acima de 7 Mmol/L), pois o sangue foi coletado cerca de 12 horas após a crise. O CK alto mostra a enfermidade de musculatura causada pela hipercalemia.

Após diagnóstico, a equipe tratou o paciente com acetazolamida (inicialmente 1 g/VO/BID/15 dias, depois 500 mg /VO/BID/15 dias) e não oferecer alfafa e evitar suplementos com potássio. Ainda, foi solicitada a visita do técnico da raça, que coletou amostras e depois de semanas chegou com o

diagnóstico definitivo que o cavalo era H/N - HETEROZIGOTO portador para HYPP.

DISCUSSÃO

Os achados clínicos levaram à suspeita de HYPP, pois animais portadores exteriorizam crises, sendo mais graves nos animais homozigotos para a mutação. As primeiras crises ocorrem pela primeira vez, na maioria das vezes, em animais de 2 a 3 anos. Animais heterozigotos podem ser assintomáticos (como era até então o paciente). Fasciculações musculares, miotonia, prolapso de terceira pálpebra, fraqueza muscular, dificuldade respiratória, decúbito e morte podem ser sinais clínicos da enfermidade, como apresentava o animal no momento inicial, que pode ser confundida com Tétano segundo Meyer et al. (1999). A partir do diagnóstico ocorreram implicações jurídicas entre o antigo e atual tutor do animal com ABQM, sendo que o animal não apresentou mais crises, mesmo trabalhando, após 30 dias do tratamento com acetazolamida.

CONCLUSÃO

O caso relatado mostra que ainda casos de HYPP ocorrem no Brasil, que podem ser confundidas com episódios de tétano, sendo que o relato acarretou implicações jurídicas, as quais muitos profissionais podem se deparar.

REFERÊNCIAS BIBLIOGRÁFICAS

DELFIOL, D.L.Z. et al. Prevalência da mutação causadora da paralisia periódica hipercalêmica em equinos da raça Quarto de Milha no Brasil. *Ciência Rural*, v.45, n.5, mai, 2015.

MEYER, T.S. et al. Hyperkalaemic periodic paralysis in horses: a review. *Equine Veterinary Journal*. v.31, n.5, p.362367, 1999.

PARÂMETROS FISIOLÓGICOS EM EQUINOS PUROS E MESTIÇOS DA RAÇA QUARTO DE MILHA UTILIZADOS EM VAQUEJADA[1]

Physiological parameters in Quarter Horse race and crossbred used in vaquejada

Pedro G. D. Teixeira[1], Maria D. Costa[1], Alvimara F. Reis[1], Maria C. L. Duarte[1], Thiago P. R. Silva[2], Sandro J. G. Silva[3], Cinara C. S. Carvalho[1]

[1]Depto de Ciências Agrárias, Curso de Zootecnia, UNIMONTES.

[2]Médico Veterinário autônomo.

[3]Zootecnista autônomo.

E-mail: dulcineia.costa@unimontes.br

RESUMO: Objetivou-se verificar o comportamento de parâmetros fisiológicos em equinos mestiços da raça Quarto Milha em diferentes fases de treinamento para provas de vaquejada no Norte de Minas. Foram utilizados 15 animais puros e mestiços da raça Quarto de Milha, agrupados em três categorias de condicionamento (iniciantes, intermediários e aptos a competir) e dois períodos (antes e depois). As variáveis analisadas foram: frequência cardíaca, frequência respiratória, temperatura retal e como variável clínica, o hematócrito. O experimento foi realizado em esquema fatorial 3x2, três categorias de treinamento e dois períodos (antes e depois), as médias foram comparadas pelo teste de Tukey a 5% de significância. Houve efeito significativo da interação entre período e categoria de treinamento apenas para a variável frequência cardíaca. Para frequeência respiratória, temperatura retal e hematócritos houve diferença significativa nos períodos avaliados. Os animais submetidos a provas de vaquejada devem ser condicionados de forma adequada. Mais estudos são necessários com variáveis bioquimicas para avaliar a condição física dos animais.

Palavras-Chave: bem-estar animal, cavalos, fisiologia do exercício

ABSTRACT: *The objective of this study was to verify the behavior of physiological parameters in mestizo equines of the Quarter Horses race in different stages of training for vaquejada tests in the North of Minas Gerais. Fifteen pure and crossbred Quarter Horse animals were used, grouped into three conditioning categories (beginners, intermediate and able to compete) and two periods (before and after). The variables analyzed were: heart rate, respiratory rate, rectal temperature and hematocrit as a clinical variable. The experiment was performed in a 3x2 factorial scheme, three training categories and two periods (before and after), the means were compared by the Tukey test at 5% of significance. There was a significant effect of the interaction between period and training category only for the heart rate variable. For respiratory rate, rectal temperature and hematocrit there was a significant difference in the periods evaluated. Animals subjected to cow herd tests must be adequately conditioned. More studies are needed with biochemical variables to evaluate the physical condition of the animals.*

Keywords: *animal welfare, exercise physiology, horses*

[1]Aprovado pelo Comitê de Ética em Experimentação Animal protocolado sob No. 180/2018.

INTRODUÇÃO

O treinamento deve ter como finalidade desenvolver um atleta que expresse o máximo do seu potencial, preservando o equino tornando a vida desportiva mais duradoura com menor número de lesões (Boffi, 2007). A vaquejada é um esporte hípico em que o cavalo é bastante exigido fisicamente e o condicionamento e treinamento são fundamentais para o sucesso do animal nas competições. Sendo assim, objetivou-se verificar o comportamento de parâmetros fisiológicos de equinos puros e mestiços da raça Quarto Milha em diferentes categorias de treinamentos para provas de vaquejada no Norte de Minas.

MATERIAL E MÉTODOS

Foram utilizados 15 animais mestiços da raça Quarto de Milha, agrupados em categorias de condicionamento (iniciantes, intermediários e aptos a competir) e dois períodos (antes e depois). Em todas as categorias os animais eram aquecidos durante 40 minutos. Os animais iniciantes foram trabalhados com técnicas de doma racional até os animais responderem aos comandos do domador. Os animais na fase intermediária de treinamento foram treinados diariamente durante aproximadamente seis meses iniciando os primeiros aprendizados nas pistas de vaquejada como o reconhecimento da pista e aproximações entre cavalos e bois. Na categoria aptos a competir o treinamento em pista foi executado com simulação de corrida oficial de vaquejada, onde cada cavalo corre três bois. As variáveis analisadas foram coletadas antes (em repouso e na baia) e depois do treinamento, sendo elas as frequências cardíaca (FC) e respiratória (FR), temperatura retal (TR) e amostras de sangue para avaliação do hematócrito. A FC foi aferida com uso de frequencímetro digital adaptado a faixa elástica circundando o tórax do animal. A FR foi determinada por inspeção direta dos movimentos do tórax e fossas nasais e a temperatura retal de cada animal foi mensurada utilizando termômetro digital veterinário. As amostras de sangue foram coletadas a vácuo, no canal da jugular após assepsia. O delineamento foi em esquema fatorial 3x2 (categorias de treinamento e períodos) e as médias foram comparadas pelo teste Tukey a 5% de significância.

RESULTADOS E DISCUSSÃO

Ocorreu interação entre o período e as categorias de treinamento. Observou-se que, para a FC, houve diferença entre antes e após o treinamento para todos as categorias de condicionamento dos animais (Tab.1). Houve aumento acima de 100 % para FC em todas as categorias de treinamento. Estes resultados corroboram com a literatura (Poole e Erickson, 2008) em que a FC não apresenta mudanças com o treinamento. Para a FR, o comportamento foi similar para antes e depois do treinamento para as diferentes categorias. A TR não foi influenciada pela categoria de treinamento nos períodos antes e depois. Não houve alteração do hematócrito apenas para os animais na categoria aptos a competir. Estes resultados corroboram com estudos onde o treinamento promove aumento no hematócrito (McGowan, 2008).

CONCLUSÕES

Os animais submetidos a competições de vaquejada devem ser condicionados de forma adequada. Mais estudos são necessários para avaliação das condições atléticas do animal sem prejuízo para o bem estar.

AGRADECIMENTO

Á FAPEMIG, CAPES e UNIMONTES pelo apoio financeiro e aos Centros de treinamento.

REFERÊNCIAS BIBLIOGRÁFICAS

BOFFI, F.M. Fisiologia del ejercicio en equinos. Buenos Aires: INTER-MEDICA, 2007, 302 p.

CUNNIGHAM,J.G.Termorregulação. In: *Tratado de Fisiologia Veterinária*. São Paulo: GUANABARA KOOGAN, 1999.p.507-514.

McGOWAN, C. Clinical Pathology in the racing horse: The role of clinical pathology in assesing fitness and performance in the racehorse. *Vet. Clin. North Am. Equine Pract.*, v. 24, p. 405 - 421, 2008.

POOLE, D. C.; ERICKSON, H. H. Cardiovascular function and oxygen transport: responses to exercise and training. In: HINCHCLIFF, K. W.; GEOR, R. J.; KANEPS, A. J. *Equine Exercise Physiology*. 1. ed., Philadelphia: SAUNDERS, 2008. cap. 4, p. 211-245.

Tabela 1. Médias dos parâmetros fisiológicos em cavalos puros e mestiços da raça Quarto de Milha submetidos à prova de vaquejada de acordo com o nível de treinamento e antes e após o treinamento

Parâmetros fisiológicos	Período	Treinamento*		
		Iniciante	Intermediário	Aptos a competir
Frequencia Cardíaca (bpm)	Antes	37,8aA	44,00aA	49,22aA
	Depois	76,3bC	147,3bA	119,8aB
Frequencia Respiratória (mpm)	Antes	25,3aA	36,0aA	27,1aA
	Depois	58,7bA	56,0aA	61,8bA
Temperatura Retal (ºC)	Antes	37,6aA	37,3aA	37,6aA
	Depois	38,7bA	38,5bA	39,0bA
Hematócrito (%)	Antes	33,0aA	35,0aA	36,0aA
	Depois	47,7bA	53,0bA	43,0aA

*Letras minúsculas na coluna e maiúsculas na linha diferentes diferem estatísticamente pelo teste de Tukey a 5% de significância

PERDA DE PESO CRÔNICA ASSOCIADA A ALTERAÇÕES OCLUSAIS E ARTROPATIA DA ARTICULAÇÃO TEMPOROMANDIBULAR EM EQUINO - RELATO DE CASO

Chronic weight loss associated with occlusal changes and arthropathy of temporomandibular joint in equine - Case report

Jorge T. B. Lima[1]; Bárbara L. L. Mendes[1]; Jéssica G. de Oliveira[1]; Ana P. R. Silva[1]; Izabela A. Rocha[1]; Isabella C. Winter[1]; Larissa A. C. Silva[1]; Anaïs C. Benitez[1]; Thayná G. Amorim[1]; Isabella E. da Silva[1]; Maristela S. Palhares[1]; Renata P. A. Maranhão[1]; Raffaella B. T. C. Santos[1]

[1] Universidade Federal de Minas Gerais (UFMG).
E-mail: bllmendes.vet@hotmail.com

RESUMO: A articulação temporomandibular (ATM) desempenha uma função essencial nos movimentos mastigatórios. Porém, existem poucos estudos que caracterizem adequadamente a prevalência de afecções e sua relação com oclusão dentária, bem como sinais clínicos relacionados a patologias. Dessa forma o relato visa descrever alterações oclusais e da ATM como fatores desencadeantes de perda de peso crônica.
Palavras-Chave: equino, odontologia, temporomandibular

ABSTRACT: *The temporomandibular joint (TMJ) plays an essential role in masticatory movements. However, there are few studies that adequately characterize the prevalence of affections and its relation with dental occlusion, as well as clinical signs related to pathologies. In this way the report aims to describe occlusal and TMJ changes as triggers for chronic weight loss.*
Keywords: *dentistry, equine, temporomandibular*

INTRODUÇÃO

Os movimentos mastigatórios nos equinos envolvem uma série de estruturas anatômicas, dentre as quais podemos destacar a relação dos dentes e articulação temporomandibular sobre a dinâmica mastigatória. Classificada como articulação ginglimoartrodial, a ATM juntamente com a musculatura mastigatória determinam o ciclo da mastigação , através da movimentação diagonal da mandíbula na direção latero-medial e caudo-rostral nas fases do ciclo, abertura, fechamento e potencia mastigatória (Cox e Klugh, 2010). A mastigação é peça chave para manutenção da condição corpórea com a finalidade de melhorar a disponibilização de nutrientes para o organismo (Alves, 2004). Há uma suposição que alterações de maloclusão contribuam de forma significativa para lesões da ATM. Porém as disfunções da ATM são pouco relatadas na literatura científica e ainda há uma dificuldade em clínicos em avaliar patologias da ATM (Carmalt, 2013). Dessa forma o objetivo do trabalho é descrever um relato de caso de um animal geriatra com perda de peso crônica, associada a alterações dentárias e articulares, a qual foi diagnosticada utilizando a associação do exame clínico ao exame de imagem.

RELATO DE CASO

Animal da raça Haflinger, com idade superior a 25 anos, histórico de cólicas por compactação recorrentes, perda de peso progressiva, poucos tratamentos odontológicos ao longo da vida, recebendo alimentação a base de feno de tifton, ração concentrada e sal *ad libdum*.

Na inspeção não foi observado áreas de atrofia muscular da cabeça, assimetria ou efusão nas ATM. O animal apresentou escore corporal abaixo do ideal 1 (0-5) e notou-se partículas de fibra grandes nas fezes (>1,5cm).

O exame odontológico foi realizado mediante sedação com 0,02mg/kg IV, de cloridrato de detomidina. Na inspeção da cavidade oral identificou-se maloclusão classe 2, caracterizada pela projeção dos incisivos superiores em relação aos incisivos inferiores no plano horizontal. Outros achados foram "*smoth mouth*" nos dentes 108,109, 111, 208, 211, 307, 407 e 409, presença de degraus nos dentes 110, 209, 210 e 408, rampas nos dentes 311 e 411 e perda do dente 309.

Durante a palpação da cabeça demonstrou sensibilidade dolorosa em ambas às ATM. Solicitou-se o exame radiográfico na projeção tangêncial 70º (Rt15Cd70D-LeRVO) e ultrassonográfico (US) de ambas as articulações. Na imagem da ATM esquerda foi identificado osteófito no côndilo da mandíbula e osso temporal. Na ATM direita havia irregularidade no osso temporal com osteófito no côndilo da mandíbula e osso temporal. O exame US realizado com transdutor linear na frequência de 10MHz em três aspectos da articulação, o aspecto caudal, rostral e lateral da articulação no qual identificou-se a irregularidade nas bordas do côndilo da mandíbula e no osso temporal, compatíveis com osteófitos na ATM esquerda e também efusão e irregularidade periarticular em ambas ATM, com mais ênfase na articulação esquerda.

RESULTADOS E DISCUSSÃO

Casos confirmados de artropatias da ATM são pouco relatados, devido principalmente à dificuldade diagnostica. A maioria dos casos reportados de artropatias da ATM envolvem luxação, subluxação e artrite séptica, todas decorrentes de traumas. Porém os poucos casos não sépticos são reportados na literatura. No caso em questão, idade, alterações oclusais e escassez de manutenção odontológica ao longo da vida indicam que a artropatia das ATM podem ser secundárias a alterações odontológicas.

Artropatias da ATM são descritas por Baker (2002) como sem sinais clínicos específicos em grande parte dos casos, confrontando com presença de sensibilidade dolorosa a palpação da região. E outro sinal clínico apresentado pelo paciente foi perda de peso progressiva, descartadas de outros fatores relacionados alimentação, parasitoses, síndrome de má-absorção (avaliado por meio do teste de absorção de glicose), alterações no sistema nervoso e alterações hematológicas e bioquímicas.

Os exames por imagem foram fundamentais para identificação e caracterização das lesões. O estudo radiográfico foi realizado por meio da projeção tangencial 70° na qual propiciou uma melhor observação das estruturas, com característica de fácil execução, não-invasiva. Por meio dos exame US foi possível avaliar o aspecto lateral dos tecidos, cartilagem articular, disco articular, espaço articular e osso subcondral, reforçando o que foi descrito por Weller et al. (1999).

Os princípios do tratamento utilizados foram descritas por Gray et al. (1995), direcionado aos fatores precursores das artropatias, no caso em questão, as alterações oclusais. Sendo o animal submetido a procedimento de odontoplastia, equilíbrio das forças de mastigação, reduzindo o esforço nas ATM, associado a mudanças nos componentes da alimentação. O animal apresentou melhora após as mudanças implementadas.

CONCLUSÃO

O presente relato ressalta a importância de exames e procedimentos odontológicos preventivos periódicos e a importância da avaliação por meio de exames físicos e de imagens das articulações temporomandibulares sempre que fatores de risco estiverem presentes.

REFERÊNCIAS BIBLIOGRÁFICAS

ALVES, G. E. S. Odontologia como parte da gastroenterologia: sanidade e digestibilidade. In: *Cong. Bras. Cir. Anest. Vet. Mini Curso de Odontologia Equina*, 6, Indaiatuba, p.7-22, 2004.

BAKER, G. J. Anomalias del desgaste y enfermedad periodontal In:___*Odontologia equina*. Buenos Aires: Intermédica, cap. 6, p.79-98, 2002.

CARMALT, J. L. Equine temporomandibular joint (TMJ) disease: Fact or fiction? *Equine Veterinary Education*, v. 26, n. 2, p. 64-65, 2014.

COX, V. S.; KLUGH, D. O Muscle of mastication. In: KLUGH, D. O. *Principles of Equine Dentistry*. London: Manson Publishing, cap. 5, p.57- 60, 2010.

GRAY, R. J. M., DAVIES, S. J.; QUAYLE, A. A. Temporomandibular Disorders: A Clinical Approach. *British Dental Association*, London, 1995. ultrasonography in the diagnosis of temporomandibular joint arthropathy in horse. *The Veterinary Record*, v. 144, p. 377-379, 1999.

PERFIL BIOQUÍMICO DE EQUINOS SUBMETIDOS AO USO PROLONGADO DE MELOXICAM

Biochemical profile of equines subjected to prolonged use of meloxicam

Dinamérico de A. S. Júnior[1], Eldinê G. M. Neto[2], Pierre B. Escodro[3], Maynara K. F. Lima[4], Aline M. S. de Lima[4], Caio V. D. Carvalho[5], Thaíza C. Messias Rey[6]

[1] Doutorando em Med. Vet. da Universidade Federal de Campina Grande (UFCG)/ Docente do curso de Med. Vet. da Universidade Federal do Oeste da Bahia (UFOB).

[2] Docente – UFCG.

[3] Docente – Universidade Federal de Alagoas (UFAL), Líder do Grupo de Pesquisa e Extensão em Equídeos UFAL no CNPq.

[4] Discente, Bolsista PIBIC, Medicina Veterinária – UFAL.

[5] Docente, UFOB.

[6] Discente, CESMAC, Maceió - AL.

E-mail: juniordinamerico@yahoo.com.br

RESUMO: O uso de AINEs na medicina veterinária é amplamente difundido, em especial os inibidores seletivos para COX – 2, como o Meloxicam. O uso prolongado é apontado como prejudicial, sobretudo a mucosa gástrica e rins. O experimento foi realizado em 7 equinos hígidos, com administração oral de meloxicam 0,6mg/kg, por 28 dias. As coletas de sangue para bioquímica sérica foram feitas nos dias 0, 7, 14, 21 e 28 (Glicose, AST, CK, GGT, Albumina, Ureia, Fosfatase Alcalina, Creatinina e Proteína C Reativa). P teste de normalidade de Shapiro-Wilk foi aplicado, sendo indicado que todas as variáveis apresentaram distribuição Normal (P>0,05). Para buscar o efeito dos diferentes tratamentos foi utilizado a análise de variância (ANOVA), sendo utilizado o teste de Tukey quando identificados efeitos significativos (p<0,05) entre as médias dos tratamentos. Houve variação estatísticas não linear para Glicose, AST e Ureia, porém não ultrapassaram os valores de referência para espécie. O uso do Meloxicam, na dose 0,6 mg/kg, em animais hígidos por 28 dias não demonstrou efeitos adversos de relevância na bioquímica sérica.

Palavras-Chave: AINE, avaliação bioquímica, cavalos, tempo de uso

ABSTRACT: *The use of NSAIDs in veterinary medicine is widely disseminated, especially selective inhibitors for COX – 2, such as Meloxicam. Prolonged use is indicated as harmful, especially to the gastric mucosa and kidneys. The experiment was carried out in 7 healthy horses, with oral administration of Meloxicam 0, 6 mg/kg, for 28 days. Blood samples for serum biochemistry were performed on days 0, 7, 14, 21 and 28 (glucose, AST, CK, GGT, albumin, urea, alkaline phosphatase creatinine and C-reactive protein). The Shapiro-Wilk normality test was performed, and it was indicated that all variables presented distribution Normal (P > 0.05). To seek the effect of the different treatments, the analysis of variance (ANOVA) was used and the Tukey test was applied when significant effects (P < 0.05) were identified between the means of the treatments. There was a non-linear statistical variation for glucose, AST and urea, but these did not exceed*

the reference values for species. The use of meloxicam at the dose 0.6 mg/kg in healthy animals for 28 days show no relevant adverse effects in serum biochemistry.

Keywords: *biochemical evaluation, horses, NSAIDs, time of use*

INTRODUÇÃO

Os anti-inflamatórios não-esteroidais (AINEs) são amplamente utilizados na medicina veterinária pelos efeitos analgésico, anti-inflamatório e antipirético decorrentes do mecanismo de ação. Em equinos são utilizados principalmente para o tratamento de quadros clínicos caracterizados pela dor e inflamação dos sistemas musculoesquelético e gastrintestinal.

Os AINEs seletivos para COX-2, como o meloxicam, são apontados como sendo menos prejudiciais, sobretudo para a mucosa gástrica e rins. Sendo assim, tanto os seletivos como os menos seletivos quando em uso prolongado, devem ser considerados potencialmente nefrotóxicos, sobretudo em períodos de hipoperfusão (Clark, 2006). O Meloxicam apresenta extensa aceitação na hipiatria, o que tem levado ao uso indiscriminado (Anon, 2009), motivando o estudo em questão.

MATERIAL E MÉTODOS

O experimento foi realizado no Ambulatório do GRUPEQUI-UFAL, em Viçosa, estado de Alagoas. Foram utilizados 7 equinos hígidos, 3 machos e 4 fêmeas, criados em regime semi-intensivo. Os animais foram alimentados com feno de Tifton (*Cynodon* sp.) *ad libitum* assim como o fornecimento de água e sal mineral, ração comercial para manutenção na proporção de 1% do PV ao dia oferecido em 2 porções.

Todos os animais foram submetidos ao tratamento com Meloxicam, que foi manipulado na dose de 0,6mg/kg, com dosagens de bioquímica sérica nos dias 0, 7, 14, 21 e 28 de tratamento. Assim, foram testados os efeitos do tratamento por período para: Glicose, AST, CK, GGT, Albumina, Ureia, Fosfatase Alcalina (FA), Creatinina e Proteína C Reativa (PCR). Para todas as variáveis estudadas, foi realizado o teste de normalidade de Shapiro-Wilk, sendo indicado que todas as variáveis apresentaram distribuição Normal ($P>0,05$). Para buscar o efeito dos diferentes tratamentos foi utilizado a análise de variância (ANOVA), utilizando o procedimento PROC MIXED do SAS 9.2, sendo utilizado o teste de Tukey quando identificados efeitos significativos ($p<0,05$) entre as médias dos tratamentos.

RESULTADOS E DISCUSSÃO

Os animais não apresentaram alterações clínicas durante o experimento. Os resultados da bioquímica sérica encontrados estão representados na Tabela 1. A PCR não apresentou variabilidade neste estudo (valor negativo < 6).

Houve diferença estatística apenas para as variáveis Glicose, AST e Ureia, que ocorreu de forma não linear, porém nenhum desses valores chegou a ultrapassar os valores de referência para a espécie. Segundo Sharkey (2018), esses valores não indicam, por si só, um potencial de enfermidade, sendo necessário a interpretação conjunta dos dados clínicos e epidemiológicos.

CONCLUSÕES

O uso do Meloxicam, na dose 0,6 mg/kg em animais hígidos diariamente, por 28 dias, não demonstrou

efeitos adversos de relevância na bioquímica sérica destes animais.

REFERÊNCIAS BIBLIOGRÁFICAS

ANON. Survey Shows Nearly All Horse Owners, Trainers Administer Nonsteroidal Anti inflammatory, Merial Press Release. 2009.

CLARK, T.P. The Clinical Pharmacology of Cyclooxygenase-2–Selective and Dual Inhibitors. *Veterinary Clinics Small Animal Practice*. v.36, p.1061–1085, 2006.

SHARKEY, L. Enzymes. In: PUSTERLA, N; HIGGINS, J. (Ed). Interpretation of equine laboratory diagnostics. USA: WILEY BLACKWELL, 2018. p. 33-37.

Tabela 1. Bioquímica sérica dos animais testados nos cinco períodos de tratamento.

Bioquímica sérica	Dia 0	Dia 7	Dia 14	Dia 21	Dia 28
GLICOSE	68,43	71,43	61	61,86	77,57
(mg/dl)	±8,87^{ab}	±8,66^{ab}	±11,9^{b}	±10,65^{b}	±6,7^{a}
AST (U/L)	229,0	220,14	189,43	194,43	213,0
	±19,18^{a}	±16,18^{ac}	±15,37^{b}	±12,45^{bc}	±27,39^{ab}
CK (U/L)	282,86	318,86	306,57	318,86	214,14
	±74,4^{NS}	±70,4^{NS}	±113,48^{NS}	±95,18^{NS}	±43,29^{NS}
GGT (U/L)	26,14	21,71	21,0	20,29	20,43
	±12,67^{NS}	±3,4^{NS}	±3,11^{NS}	±3,30^{NS}	±3,10^{NS}
ALBUMINA (g/dl)	2,64	2,42	2,57	2,41	2,36
	±0,16^{NS}	±0,11^{NS}	±0,18^{NS}	±0,11^{NS}	±0,32^{NS}
UREIA (mg/dl)	40,86	43,14	35,29	44,14	35,29
	±4,91^{abc}	±6,23^{abc}	±3,95^{ac}	±5,40^{b}	±5,15^{ac}
FA (U/L)	239,29	273,86	249	278,14	292,0
	±54,1^{NS}	±62,11^{NS}	±56,90^{NS}	±66,33^{NS}	±67,51^{NS}
CREATININA (mg/dl)	0,79	0,97	0,93	0,93	0,94
	±0,13^{NS}	±0,11^{NS}	±0,08^{NS}	±0,11^{NS}	±0,24^{NS}

Letras diferentes na mesma linha, indicam que houve diferença significativa ($p<0,05$) entre as médias pelo Teste de Tukey. Linhas com NS indicam que não houve diferença significativa ($p>0,05$).

PERINEOPLASTIA EM ÉGUA QUARTO DE MILHA: RELATO DE CASO

Perineoplasty in mare Quarter of Mile: Case report

Cícero F. de Oliveira[1], Juliana de O. Bernardo[2], George T. P. de Oliveira[3], Rayane C. M. do Nascimento[4]

[1] Médico Veterinário Autônomo – Proprietário da EQUIHIPPUS Assistência Veterinária.

[2] Doutora em Cirurgia de Grandes Animais – Docente da Faculdade de Ciências Sociais e Agrárias de Itapeva.

[3] Discente do curso de Medicina Veterinária da Universidade Federal de Alagoas.

[4] Médica Veterinária Autônoma.

E-mail: equihippus@gmail.com

RESUMO: Este trabalho tem o objetivo de relatar uma episioplastia associada à perineoplastia em laceração de terceiro grau em égua Quarto de Milha com modificação de técnica de Aanes. Uma égua primípara com laceração perineal 7 meses após o parto, foi submetida à procedimento cirúrgico para reparação em única etapa, porém sem sucesso. Durante o exame físico foi observado que a laceração perineal de terceiro grau e ausência parcial do esfíncter anal e períneo. Optou-se pela realização da episioplastia, com modificações nas técnicas de Göetze e Aanes, seguida técnica de cirurgia plástica. A perineoplastia foi realizada em três etapas, associando o uso de pericárdio bovino e adesivo tecidual à base de etilcianoacrilato. No quarto tempo cirúrgico realizou-se a reconstrução perineal com a técnica de retalho pedicular. Não houve intercorrências durante os procedimentos. A modificação da técnica associada ao uso de membrana biológica, dieta e curativos e dieta foram fundamentais para o sucesso do tratamento.

Palavras-Chave: cirurgia reparadora, episioplastia, equino, membrana biológica, perineoplastia

ABSTRACT: *This work aims to report an episioplasty associated with perineoplasty in a third degree laceration in Quarter Horse with Aanes technique modification. A primiparous mare which perineal laceration occurred 7 months ago was submitted to the surgical procedure for repair in a single step, but without success. During the physical examination it was observed that the third degree perineal laceration and partial absence of the anal sphincter and perineum. We chose to perform episioplasty, with modifications in Göetze and Aanes techniques, followed by perineoplasty associated with plastic surgery techniques. The perineoplasty was performed in three stages, associating the use of bovine pericardium and tissue adhesive based on ethylcyanoacrylate. In the fourth surgical time was performed for the perineal reconstruction with the pedicle flap technique.There were no intercurrences during the procedures. The modification of the technique associated to the use of biological membrane, diet and dressing were fundamental for the success of the treatment*

Keywords*: biological membrane, episioplasty, equine, perineoplasty, surgical repair*

INTRODUÇÃO

A laceração perineal é a afecção reprodutiva pós-parto mais comum e ocorre principalmente em éguas primíparas, animais inseminados artificialmente, transferência de embrião, partos distócicos e ausência de assistência durante o parto e podem resultar em importantes danos ao sistema reprodutivo dos equinos, interferindo diretamente no seu prognóstico reprodutivo (Oliveira et al., 2014). A raça Quarto de Milha é mais acometida por apresentar, na maioria das fêmeas, vulva infantil e angulação vulvar mais acentuada (Duarte et al., 2002).

A utilização de membranas biológicas e adesivo tecidual nas cirurgias de reconstrução é recomendada por diminuir as forças de tensão, melhorando assim o processo de reparação tecidual (Everton et al., 2010; Oliveira et al., 2010; Oliveira et al., 2014).

Este trabalho tem como objetivo relatar uma perineoplastia associada à técnica de retalho pedicular com a utilização de pericárdio bovino e adesivo tecidual a base de etilcianoacrilato na reparação de laceração de terceiro grau em égua.

RELATO DE CASO

Uma Égua, 4 anos, 420 kg, raça Quarto de Milha, primípara, apresentou problemas durante o parto no qual ocorreu laceração perineal há 7 meses. Segundo o proprietário, o animal foi submetido à procedimento cirúrgico para reparação em única etapa, porém sem sucesso. O animal foi encaminhado para realização de episioplastia e perineoplastia após seis meses do primeiro procedimento cirúrgico.

Durante o exame físico foi observado uma laceração perineal de terceiro grau, acometendo o teto vaginal, assoalho do reto e perda do esfíncter anal e períneo. Optou-se pela realização da episioplastia, com modificações nas técnicas de Göetze e Aanes, seguida de perineoplastia associada à técnica de cirurgia plástica.

Instituiu-se alimentação à base de capim fresco e pó de alfafa úmido, sete dias antes da cirurgia com o intuito de promover o amolecimento das fezes durante as etapas cirúrgicas até a completa cicatrização.

Vinte e quatro horas antes do procedimento foi administrado laxante à base de docusato de sódio e bisacodil (10 mg/kg) seguido de jejum. Antibioticoterapia preventiva e terapia anti-inflamatória. O protocolo cirúrgico de episioplastia foi divido em quatro tempos operatórios com intervalos de 15 dias. Nas três primeiras etapas, utilizou-se pericárdio bovino com o intuito de promover impermeabilização da sutura, evitando assim contaminação com fezes, sendo fixado com adesivo tecidual.

Foi estabelecida a reconstrução no sentido crânio caudal, com a técnica cirúrgica proposta por Aanes e Göetze com a formação de *flaps* de mucosa, porém dividida em três tempos. O quarto tempo cirúrgico teve como objetivo a reconstrução do esfíncter anal e períneo. Para isto, utilizou-se um *flap* do lábio vulvar esquerdo para a realização da técnica de cirurgia plástica de retalho pedicular. Realizou-se dissecação do retalho e a transposição do retalho com rotação no sentido dorsal. Uniu-se a borda interna do lábio vulvar esquerdo a borda esquerda da parede do reto e a borda externa do lábio vulvar esquerdo a região perineal e lateral da vulva.

Realizou-se curativo local a cada 3 horas com limpeza com água e sabão neutro e antisséptico, pomada cicatrizante com repelente. A retirada dos pontos ocorreu após 15 dias do último tempo cirúrgico.

RESULTADOS E DISCUSSÃO

Não houve intercorrências durante as etapas do procedimento cirúrgico, podendo-se inferir que, a instituição de dieta adequada associada à fármaco laxativo, realização da perineoplastia em quatro tempos com a utilização de adesivo tecidual e membrana biológica, além dos cuidados com os curativos diários foram fundamentais para minimizar complicações pós cirúrgicas.

A associação da técnica cirúrgica com a utilização de adesivo tecidual à base de etilcianoacrilato e uso de membrana biológica demonstrou-se favorável devido à impermeabilização da sutura.

Uso de adesivo cirúrgico a base de cianoacrilato auxiliou na adesão do pericárdio ao assoalho do reto, proporcionando impermeabilização da ferida cirúrgica, hemostasia da linha de sutura e ação bactericida/bacteriostático, além de formar uma placa suporte auxiliando na cicatrização e epitelização, inibindo a migração de células inflamatórias e retardando o processo de necrose tecidual (Felberg, 2002).

CONCLUSÃO

Concluiu-se que a técnica de Aanes adaptada em três tempos cirúrgicos com a utilização de adesivo tecidual e membrana biológica, apresentaram bons resultados, visto a extensão da laceração perineal. A perineoplastia reabilitou o animal em sua vida reprodutiva.

REFERÊNCIAS BIBLIOGRÁFICAS

DUARTE, M. B.; VIEIRA, R. C.; SILVA, F. O. C. Incidência de perda de prenhez até o 50º dia em éguas Quarto de Milha. *Cienc Rural*, v.32, p.643-647, 2002.

OLIVEIRA, C. F.; ESCODRO, P. B.; BERNARDO, J. O.; PRESTES, N. C. Utilização da técnica de Göetze para reparação da laceração perineal de terceiro grau em uma égua quarto de milha. *Cien Vet Trop*. v.17, n.3, p.139, 2014.

OLIVEIRA, C. L.; SANTOS, C. H. M.; BEERRA, F. M. M.; BEZERRA, M. M.; RODRIGUES, C. Utilization of cyanoacrylates adhesives in skin suture. *Rev Bras Cir Plast*, v.25, n.3, p.573-6, 2010.

EVERTON, E.B.; OLIVEIRA, L.C.R.; SILVA JÚNIOR, J.R.; CARVALHO, L.T.R.; BARRETO, U.H.A.; SOUZA, M.P.; NASCIMENTO JÚNIOR, A.S.N. Surgical correction of secondary cleft palate in a horse using biological membrane. *Braz J Vet Res Anim Sci*, v.3, n.6, p.130-4, 2010.

PLEUROPNEUMONIA EQUINA: RELATO DE CASO

Equine pleuropneumonia: case report

Vivian L. C. Martins[1], Camila J. Oliveira[1], Luiz E. V. Leite[2], Cláudio O. Florence[2], Ulisses C. G. Filho[2]

[1] Residente do Hospital de Equinos – Clinilab.

[2] Médico Veterinário do Hospital de Equinos – Clinilab, Salvador/Ba.

E-mail: viviancottavet@gmail.com

RESUMO: Pleuropneumonia é uma doença debilitante, que compromete a performance acomete principalmente cavalos atletas submetidos a viagens e estresse. O diagnóstico é feito pelo exame físico e ultrassonografico. Tratamento é clínico e/ou cirúrgico. No presente relato, uma égua com histórico de viagem recente, teve perda de peso progressiva, apresentava dificuldade respiratória e ao exame físico foi detectado ruídos pulmonares anormais. Na ultrassonografia havia acúmulo de líquido no espaço pleural, com presença de fibrinas, alteração no padrão de ecogenicidade pulmonar. Tratamento feito com antibióticos e antinflamatórios sistêmicos, toracocentese, nebulização e fixação de drenos para realização de diálise. Após 2 meses, houve completa recuperação, retornando ao esporte.

Palavras-Chave: diálise pleural, pleuropneumonia, toracocentese

ABSTRACT: *Pleuropneumonia is a debilitating disease, which compromises performance and mainly affects athletes horses undergoing travel and stress. The diagnosis is made by the physical and ultrasound examination. Treatment is clinical and/or surgical. In the present report, a mare with a recent history of travel, had progressive weight loss, presented respiratory difficulty and at the physical examination, abnormal lung sounds were detected. At ultrasonography there was accumulation of fluid in the pleural space, with fibrins presence, alteration in pulmonary echogenicity pattern. Treatment with antibiotics and systemic anti-inflammatory drugs, thoracocentesis, nebulization and fixation of drains for dialysis. After 2 months, there was a complete recovery, returning to the sport.*

Keywords: *nebulization, pleuropneumonia, thoracocentesis*

INTRODUÇÃO

Infecções no trato respiratório superior e inferior dos equinos são comuns e de grande relevância na clínica médica equina, pois podem comprometer a vida atlética do animal. Há maior ocorrência em atletas submetidos a uma rotina de viagens e/ou imunossuprimidos. O posicionamento da cabeça durante o transporte, pré-dispõe a infecções virais, que são as mais recorrentes no trato respiratório, e junto com o estresse, a má nutrição, terapias imunossupressivas, desordens imunodeficientes, anestesia geral e exposição a poeira e gazes irritantes, facilitam a colonização das vias aéreas inferiores por bactérias oportunistas presentes na cavidade nasal e orofaringe. A doença compromete o parênquima pulmonar pela consolidação e formação de abcessos pela infiltração de neutrófilos, interferindo na troca gasosa e levando aos sinais

clínicos. A infecção pode se estender ao espaço pleural, que responde com a produção de exsudato inflamatório. Não havendo uma terapêutica adequada, as bactérias invadem o fluido presente no espaço pleural, levando a um exsudato séptico e ao estágio fibrinopurulento, caracterizando a pleuropneumonia (Reuss et al., 2015). O principal microrganismo envolvido segundo Racklyeft, (2000), é o Streptococcus β – hemolítico, Streptococcus equi subespécie zooepidemicus. Outras bactérias aeróbicas, aeróbicas facultativas, anaeróbicas, podem estar envolvidas, sendo comum infecções concomitantes. Os sinais clínicos variam com a severidade e tempo de progressão, podendo ser leves e apenas observados durante o exercício, progredindo para apatia, letargia, febre, anorexia, secreção nasal mucopurulenta, tosse, perda de peso, taquipneia, intolerância ao exercício, pleurodinia e angústia respiratória. A auscultação pulmonar pode estar normal ou haver sons broncovesiculares ventralmente e sibilos e crepitações dorsalmente. Sons de fricções pleurais são característicos, porém raros (Reuss, 2015; Sprayberry, 2009). O diagnóstico é dado pelo histórico, seguido dos sinais clínicos e auscultação. Na ultrassonografia é possível visualizar o acúmulo de líquido na pleura, presença de fibrina e áreas do parênquima pulmonar afetadas (Reuss, 2015; Sprayberry, 2009). Exames laboratoriais e toracocentese devem ser feitos para realizar a cultura bacteriana e antibiograma. O tratamento é clínico com terapias sistêmicas com antibióticos e antinflamatórios não esteroidais, podendo ser associado ao tratamento cirúrgico nos casos mais graves, com colocação de drenos pleurais e realização de diálises com antibióticos e fibrinolíticos (Reuss, 2015; Sprayberry, 2009). Associação a um tratamento de suporte de fluidoterapia e nebulização com broncodilatadores e mucolíticos, é recomendada por Lekeuz et al. (2001).

RELATO DE CASO

Um equino, fêmea, 5 anos, Mangalarga Marchador, foi encaminhado para o Hospital de Equinos Clinilab com a suspeita de trauma na cabeça durante uma viagem. O paciente apresentava respiração dificultosa, perda de peso progressiva, dificuldade na deglutição e tosse. No tratamento anterior ao encaminhamento, foi realizado, Flunixin Meglumine, Fenilbutazona, Penicilina, Imizol®, Dimetilsufoxido e Bionew®. No exame clínico realizado ao dar entrada no Hospital o paciente apresentava 82 bpm, 32 mpm, ausculta intestinal normal em todos os quadrantes, temperatura retal de 38,1 °C, mucosa oral normocorada, tpc de 3 segundos e turgor de pele de 3 segundos. No exame específico do aparelho respiratório, nas vias aéreas superiores, foi observado secreção unilateral da narina, na ausculta da traqueia houve diminuição da passagem de ar, e crepitação na ausculta pulmonar. Foi realizada a traqueostomia pela clínica que o paciente apresentava, e feita a estabilização sistêmica, com a fluidoterapia parenteral. No exame ultrassonográfico foi confirmado o diagnóstico de pleuropneumonia, sendo possível visualizar aumento de fluido na pleura e presença de fibrina em ambos os lados. Para tratamento sistêmico foi utilizado DMSO, na dose de 1g/kg durante 3 dias e 500 mg/kg durante 2 dias, SID, Dexametasona, BID, realizando o desmame, Flunixin Meglumine, 1,1 mg/kg, SID, Gentamicina, 6,6 mg/kg, SID, Metronidazol, 15 mg/kg, TID, Ceftiofur, 2mg/kg BID, Ciprofloxacina, 5mg/kg, BID, Azitromicina 10mg/kg, BID, Heparina, 5.000 UI, SID, Cloridrato de Bromexina,

SID, Amicacina 10mg/kg, Ampicilina, 20mg/kg, TID, Omeprazol, 4mg/kg, SID, Fitoflu®, 20 ml, BID e Ácido acetilcisteína pó, BID. A Toracotomia foi realizada com fixação de dreno torácico para realização de diálises pleurais, feita duas vezes ao dia com Amicacina, Imipenem, Heparina, Soro Ozonizado, Acetilcisteína e fibrinolítico (Actilyse®). Foi isolada a bactéria Gram negativa *Proteus mirabilis*. Na nebulização foi realizada com solução fisiológica a 0,9%, Brometo de ipratrópio, SID, Salbutamol, acetilcisteína e Bromidrato de Fenoterol, SID. Após dois meses de tratamento foi observada a normalização das imagens ultrassonográficas, recebendo alta médica e retornando ao esporte.

DISCUSSÃO

A abordagem agressiva como toracotomia e fixação de drenos é necessária nos casos onde há o comprometimento clínico do paciente, e se mostrou eficiente como escrito por Reuss et. al (2015). A nebulização como relatada por Lekeux et al. (2001) foi um bom auxiliar na restauração da fisiologia respiratória do paciente, porém o uso de antibióticos ainda é controverso. Acompanhamento ultrassonográfico da evolução foi necessário juntamente com avaliação clínica para modificar as terapêuticas quando necessárias, como dito por Sprayberry (2009).

CONCLUSÕES

Como relatado nos estudos a diálise pleural, junto com o tratamento sistêmico foi eficaz no tratamento, junto com a nebulização como tratamento de suporte, melhorando a capacidade respiratória.

REFERÊNCIAS BIBLIOGRÁFICAS

LEKEUX P. AND DUVIVIER D. Aerosol Therapy. In: Equine Respiratory Diseases, P. Lekeux (Ed.) Publisher: International Veterinary Information Service (www.ivis.org), Ithaca, New York, USA. 13-Nov-2001.

RACKLYEFT D.J., LOVE D.N. Bacterial infection of the lower respiratory tract in 34 horses. Aust Vet J. 2000 Aug;78(8):549-59.

REUSS S.M.; GIGUÈRE S.; Update on Bacterial Pneumonia and Pleuropneumonia in the Adult Horse.Vet Clin North Am Equine Pract. 2015 Apr; 31(1):105-20. doi: 10.1016/j.cveq.2014.11.002. Epub 2015 Jan 16.

SPRAYBERRY K. A. Pleuropneumonia. Compendium Equine: Continuing Education for Veterinarians, 2009 May; p. 166-175.

PRIMEIRO RELATO DE UROLITÍASE EM MUAR NO BRASIL

First report of urolithiasis in a donkey from Brazil

Luiza F. A. Gomes[1], Fernanda B. Silva[2], Jorge F. B. Silva[3], Letiana, S. Rehbein[1], Verônica L. Souza[1], Mariana C. Gonzaga[1], Elissa Ribeiro[1], Gustavo P. Braga[3], Antônio C. L. Câmara, Rita C. Campebell[1]

[1] Hospital Veterinário de Grandes Animais – FAV-UnB (Brasília – DF).

[2] Aluna de graduação UNIDESC (Valparaíso de Goiás- GO).

[3] Médico Veterinário Autônomo (Brasília – DF).

E-mail: campbellvetdr@gmail.com

RESUMO: A prevalência de urolitíase em equídeos é relativamente baixa, sendo pouco descrita na literatura, e em muares os relatos são ainda mais raros. Assim, objetiva-se descrever o primeiro relato de urolitíase em muar no Brasil, cujo tratamento cirúrgico em estação foi efetivo e de baixo custo. O animal apresentava hematúria, disúria, tenesmo, e, distensão vesical na palpação retal. O cálculo era palpável na região subinguinal, sendo realizada a uretrotomia para sua retirada. A uretrostomia em estação para manutenção da via urinária foi efetiva. A análise química dos fragmentos do cálculo e urina revelaram carbonato de cálcio. O cálculo também apresentou em sua composição amônia e oxalato. Devido a falta de especificidade quando ao manejo alimentar do muar referido, não se pode traçar um paralelo quanto a sua alimentação e a composição do urólito.

Palavras-Chave: muar, uretrotomia, uretrostomia, urolitíase

ABSTRACT: *The prevalence of urolithiasis in equidae is relatively low, and poorly described in the literature, and donkey's reports are even rarer. Thus, this paper aimed to describe the first report of urolithiasis in a donkey from Brazil, whose low cost surgical treatment in standing position was effective. The donkey presented hematuria, dysuria, tenesmus, and bladder distension by rectal palpation. The calculus was palpable in the subinguinal region, and the urethrotomy was performed for its removal. Urethrostomy in standing position for urinary tract maintenance was effective. Chemical analysis of the calculus fragments and urine revealed calcium carbonate. Calculus composition also presented ammonia and oxalate. Due to the lack of specificity in the food handling of the referred donkey, a parallel could not be drawn regarding its feeding and the composition of the urolith.*

Keywords: *donkey, urethrotomy, urethrostomy, urolithiasis*

INTRODUÇÃO

As obstruções do trato urinário de equídeos são raras e de baixa prevalência, mas potencialmente graves (Ferreira et al., 2017), sendo considerada uma condição emergencial. Os sinais clínicos são variáveis e dependem da localização anatômica da obstrução, podendo ocorrer na bexiga, uretra, ureter e rim, sendo o local mais comum o arco isquial em machos, onde a uretra se estreita e muda de direção (Ferreira et al., 2017). Os principais sinais clínicos

são hematúria, tenesmo, incontinência e alteração da micção. O diagnóstico se dá através dos achados clínicos, urinálise, palpação retal, ultrassonografia transretal, cateterização vesical e cistoscopia, e sua remoção cirúrgica é realizada através de laparotomia exploratória e cistotomia, além da opção de uretrotomia em estação (Menéndez e Fitch, 2012). Na literatura pesquisada, existem relatos de urólitos em muares no Sudão (Lazim et al., 2017) e Egito (Abdel-Hady, 2014), sendo inexistentes no Brasil. Assim, este trabalho objetiva relatar a ocorrência de urolitíase uretral em muar com correção cirúrgica em posição quadrupedal.

RELATO DE CASO

Foi encaminhado ao HV de Grandes Animais da UnB, por médico veterinário autônomo, um muar, SRD, macho e castrado, de 10 anos de idade, com suspeita de obstrução uretral. O animal ficava solto no pasto, tendo acesso a diferentes tipos de gramíneas. Possuía histórico de hematúria após exercício intenso, que nos exames bioquímicos não revelaram alterações para a suspeita de rabdomiólise. Ao exame físico observou-se taquicardia (64 bpm), normopneia (12 mrpm), normotermia (38ºC), desidratação em torno de 7%, TPC entre 2 e 3 segundos, mucosas levemente congestas, disúria e hematúria. Realizou-se abdominocentese, que foi improdutiva. Na palpação do trajeto peniano identificava-se a presença de cálculo, com aproximadamente 7 cm de comprimento por 4 cm de largura, na região subinguinal, confirmado por exame ultrassonográfico. Devido aos custos, optou-se pela realização de uretrotomia seguida por uretrostomia em estação sob sedação (infusão contínua de detomidina: 10 $mcg.kg^{-1}$) associada a anestesia epidural (lidocaína: 0,025 $mg.kg^{-1}$) e bloqueio local. Após preparação pré-cirúrgica, aplicação de soro antitetânico, realizou-se incisão no local da obstrução uretral, na região subinguinal, com retirada do cálculo fragmentado. Utilizou-se sondagem uretral para melhor localização da uretra, seguida de incisão cutânea em formato de triângulo invertido (10 cm), distando 10 cm do ânus, e divulsão do subcutâneo e musculatura até a exposição da uretra. Seguiu-se a abertura uretral com incisão reta e ancoragem à pele com sutura simples separada, com poliglactina 2-0. No pós-cirúrgico administrou-se flunixim meglumine (1,1 $mg.kg^{-1}$, IV, SID, por três dias), ceftiofur (4,4 $mg.kg^{-1}$, IV, SID, por sete dias), e limpeza diária da ferida com solução de iodopovidona diluída (1:100). A ferida do local de retirada do cálculo foi submetida ao mesmo manejo e a cicatrização ocorreu por segunda intenção. O animal permaneceu com a sonda uretral por 48 horas. A urina coletada para análise apresentava cor âmbar, odor fétido, turva, densidade 1.040, pH 8, sangue oculto, proteína 100 mg/dL, hemácias e bactérias incontáveis, leucócitos raros e carbonato de cálcio. O muar recebeu alta clínica 15 dias após o procedimento. Os fragmentos do cálculo uretral eram irregulares e disformes, de coloração enegrecida e consistência pétrea, sendo enviados para análise química, que revelou presença de carbonato, amônia, oxalato e cálcio.

RESULTADOS E DISCUSSÃO

As obstruções uretrais em equinos são pouco frequentes, e os relatos de obstruções completas são escassos na literatura nacional (Calciolari et al., 2016; Ferreira et al., 2017). Em muares, tais eventos são ainda mais raros, não sendo encontrados relatos de urolitíase nesta espécie no Brasil. Os sinais

clínicos são variáveis e dependem da localização anatômica da obstrução, e a dor pode ser confundida por manifestações de abdômen agudo. No muar deste relato, o histórico de hematúria após exercício é semelhante as manifestações clínicas descritas em uma mula, que também apresentou episódios de cólica intermitentes até a expulsão do cálculo espontaneamente (Abdel-Hady, 2014). No Sudão, um burro com obstrução completa demonstrou hematúria, disúria, estrangúria, tenesmo, micção dolorosa e protrusão peniana (Lazim et al., 2017). Acredita-se que a prevalência de carbonato de cálcio, se deve a sua presença natural na composição da urina, e que a excreção excessiva de cálcio leva a formação dos urólitos, podendo ainda estar associada a deficiência de inibidores de cristalização e mudanças de pH da urina (Laverty et al., 1992). A técnica cirúrgica empregada neste caso, apresentou êxito no trans e pós-operatório, considerando-se que a realização da uretrostomia foi importante para evitar obstruções recidivantes.

CONCLUSÕES

A cirurgia realizada em posição quadrupedal apresentou resultados satisfatórios, sendo pouco onerosa. Ainda não se sabe ao certo o fator determinante da ocorrência de urolitíase, podendo-se inferir fatores predisponentes relacionados a nutrição e manejo que interferem no pH da urina, levando a formação dos cálculos. Devido a falta de especificidade quando ao manejo alimentar do muar referido, não se pode traçar um paralelo quanto a sua alimentação e a composição do urólito.

REFERÊNCIAS BIBLIOGRÁFICAS

ABDEL-HADY, A. A. A. Spontaneous repelling of a large urocystolith in a working she-donkey. *Sch.. J. Agric. Vet. Scienc.*v.1, n.3, p. 105-106. 2014.

CALCIOLARI, K.; GRAVENA, K.; CEREJO, S.A. et al. Urolitíase uretral obstrutiva em equino macho. *Investigação*. v.15, n.9, p.46-50. 2016.

FERREIRA, M. A.; BRITO, P. H. S.; ARANTES, J. A. et al. Relato de caso: obstrução uretral por cálculo em equino. *Rev Acad. Ciênc. Anim***.** v.15, Suplem. 1, S353-354. 2017.

LAVERTY, S.; PASCOE, J. R.; LING, G. V. et al. Urolithiasis in 68 horses. *Vet. Surg*. v.21, n.1, p.56-62. 1992.

LAZIM, S. A. M.; ELRAHMAN, K. A.; MOHAMMED, M. Y. First report of urolithiasis in a donkey in Western Kordufan, Sudan. *Journal of Traditional Medicine & Clinical Neuropathy.* v.6, n.1, 2017.

MENÉNDEZ, I. M.; FITCH, G. Use of a laparoscopic retrieval device for urolith removal through a perineal urethrotomy. *Veterinary Surgery,* v.41, n.5, p.629–633, 2012.

RESULTADOS PRELIMINARES DA ANÁLISE BIOMECÂNICA DO CASCO DE EQUINOS[1]

Preliminary results of the biomechanical analysis on hoof horses

Raquel Athanasio[1], Gabrielle M. A. do Prado[2], Gregório C. Guimarães[1], Eduardo M. M. de Lima[3], Fábio L. Santos[4], André R. da C. Barreto-Vianna[1]

[1] Departamento de Medicina Veterinária, Universidade Federal de Lavras (UFLA).

[2] Departamento de Zootecnia, Universidade Federal de Lavras (UFLA).

[3] Faculdade de Agronomia e Medicina Veterinária, Universidade de Brasília (UnB).

[4] Departamento de Engenharia, Universidade Federal de Lavras (UFLA).

E-mail: quel-athanasio@hotmail.com

RESUMO: O estudo biomecânico do casco dos equinos é de suma importância, uma vez que esta estrutura é frequentemente acometida por patologias. A tensão máxima suportada foi determinada a partir de diferentes segmentos do casco equino. Amostras de 13 cascos de equinos adultos, de ambos os sexos, sem raça definida e sem afecções no aparelho locomotor foram utilizados neste estudo. As parede dorsal, medial e lateral não diferiram significativamente entre si.

Palavras-Chave: biomecânica, casco, compressão, equino, tração

ABSTRACT: *The biomechanical study of equine hoof is extremely important, since this structure is frequently affected by pathologies. The maximum supported stress was determined from different segments of the equine hoof. Samples of 13 hoofs of adult horses, of both sexes, without breed and without affections in the locomotor system were used in this study. The dorsal, medial and lateral walls did not differ significantly from each other.*

Keywords: *biomechanics, compression, equine, hoof, traction*

INTRODUÇÃO

As lesões do sistema locomotor dos equinos correspondem a uma grande parte da atividade clinica-cirúrgica com estes animais, uma vez que mais de 50% dos equinos apresentam claudicação ao menos uma vez na vida, sendo que os cascos apresentam grande relevância nas afecções do sistema locomotor, tendo em vista que são responsáveis pelo sustento do peso e seu deslocamento (Pollitt, 1998).

Contrariando teorias passadas, Dyhre-Poulsen e colaboradores (1994) verificaram que a capacidade de deformação do casco é determinante na absorção de choques. O presente trabalho teve como objetivo analisar a resistência máxima dos cascos às forças de compressão e tração, utilizando equipamento próprio para ensaio, comparando ainda as diversas regiões do casco dos membros torácicos e pélvicos.

[1] 107/18 Universidade Federal de Lavras.

MATERIAIS E MÉTODOS

Foram utilizados neste estudo os membros torácicos e pélvicos de 13 equinos, adultos, de ambos os sexos, sem raça definida e sem afecções no aparelho locomotor. As amostras foram obtidas utilizando o modelo. As amostras foram obtidas utilizando o modelo mostrado na Fig. 1.

Foram obtidas duas amostras (A e B) das faces lateral (1), dorsal (2) e medial (3) de cada casco, sendo Os ensaios de tração e compressão dos corpos de prova foram realizados no Departamento de Engenharia de Materiais da UFLA. Para tal, utilizou-se equipamento universal de ensaio (INSTRON-EMIC, modelo 2320), configurado com uma célula de carga de 20kN e velocidade de 5 mm/min. A partir dos ensaios foi possível determinar o limite de proporcionalidade do material, o módulo de elasticidade do material, a tensão máxima suportada pelo material, a tensão de ruptura, a força máxima suportada pelo material, a força de ruptura do material e as deformações do corpo de prova em diferentes situações (deformação na força máxima, deformação na força de ruptura, entre outros).

A análise estatística foi realizada com auxílio do software GraphPad Prism® 6.01 (versão Prism 6.0c para Mac, GraphPad Software, La Jolla, CA). A normalidade dos dados foi confirmada através do teste de *Kolmogorov-Smirnov*. O dados foram comparados pelo teste de analise de variância *one-way* ANOVA seguido do pós teste de *Holm-Sidak*. Os valores foram apresentados como média e erro padrão da média. Foi considerado $P < 0,05$ como estatisticamente significativo.

RESULTADOS E DISCUSSÃO

Não foi observada diferença significativa do máximo de tensão suportado em relação as zonas 1A,2A e 3A dos membros pélvicos e membros torácicos ($p > 0,05$) . Do mesmo modo, não foi observada diferença significativa do máximo de tensão suportado no teste de compressão em relação as zonas 1B, 2B e 3B dos membros pélvicos e membros torácicos ($p > 0,05$). A Tabela 1 mostra os valores de tensão máxima suportada aferidos nos testes biomecânicos.

Hinterhofer et al, em 1998, conduziram um experimento similar no qual verificaram que parede dorsal e lateral não diferiram significativamente em relação ao seu módulo de elasticidade. A semelhança na rigidez entre as amostras dos quartos e a parede dorsal sugere que a parede nos quartos tem uma alteração semelhante na rigidez ao longo da sua espessura como a parede dorsal (DOUGLAS et al, 1996). Resultado similar foi observado ao comparar o máximo de tensão suportado nas zonas , 1A, 2A e 3A do membro torácico em relação ao membro pélvico ($p = 0,7108$).

CONCLUSÃO

Os resultados preliminares indicam que, apesar de o casco dos equinos apresentar uma arquitetura complexa, não foram observadas diferenças nas avaliações mecânicas para tração e compressão quando comparadas as diferentes regiões do casco. Este trabalho ainda está em execução, sendo assim, outros parâmetros e maior número de amostras estão sendo providenciados.

REFERÊNCIAS BIBLIOGRÁFICAS

BAILEY, C.J.; REID, S.W. J.; HODGSON, D.R.; ROSE, R.J. Impact of injuries and disease on a cohort of two-and three-year-old thoroughbreds in training. *The Veterinary Record* 145 (17): 487-493, 1999.

DOUGLAS, J.E.; MITTAL, C.; THOMASON, J.J.; JOFRIET, J.C. The modulus of elasticity of equine hoof wall: Implications for the mechanical function of the hoof. *The Journal of Experimental Biology*. 199: 1829-36, 1996.

DYHRE-POULSEN, P.; SMEDEGAARD, H.H.; ROED, J.; KORSGAARD, E.Equine hoof function Function investigated by pressure transducers inside the hoof and accelerometers mounted on the first phalanx. *Equine Veterinary Journal* 26 (5): 362-366, 1994.

HINTERHOFER, C.; STANEK, C.; BINDER, K.. Elastic modulus of equine hoof horn, tested in wall samples, sole samples and frog samples at varying levels of moisture". *Berliner und Munchener tierarztliche Wochenschrift* 111 (6), 217-221, 1998.

POLLITT, C.C. The anatomy and physiology of the hoof wall. *Equine Veterinary Education* 10(6): 318-325, 1998.

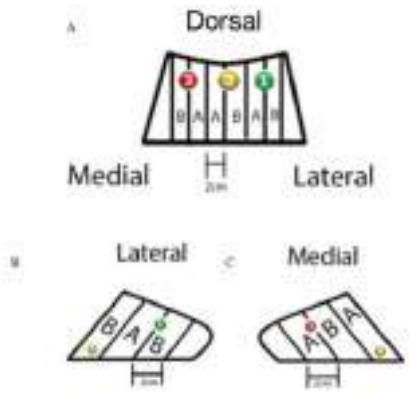

Figura1: A ilustração A apresenta a vista dorsal da segmentação do casco para obtenção das amostras da face dorsal (2), lateral (1) e medial (3). As ilustrações B e C representam a obtenção de segmentos do cascos da face dorsal (2), lateral (1) e medial (3) vistas medialmente e lateralmente.

Tabela 1: Valores da tensão máxima suportada e erro padrão dos três grupos experimentais dos membros torácicos e pélvicos no teste de tração e compressão.

Teste	Regiões do casco	Membros torácicos	Membros pélvicos
Tração	1A	13,51± 1,27	13,87 ± 0,56
	2A	14 ± 0,6	12,14 ±0,27
	3A	14 ± 0,9	14,49 ±1,5
Compressão	1B	5,91± 0,6	6,065± 0,7
	2B	5,28± 0,7	5,413±1,87
	3B	6,86 ± 0,7	7,158±0,96

RUPTURA GÁSTRICA PRIMÁRIA EM 19 EQUINOS

Primary gastric rupture in 19 horses

Mariana da C. Gonzaga[1], Tais M. Wilson[2], Márcio B. de Castro[2], Antonio R. Teixeira-Neto[1], Antônio C. L. Câmara[1]

[1] Hospital Veterinário de Grandes Animais.

[2] Laboratório de Patologia Veterinária, Faculdade de Agronomia e Medicina Veterinária, Universidade de Brasília. Brasília, DF.

E-mail: aclcamara@yahoo.com.br

RESUMO: Este trabalho objetiva descrever os achados epidemiológicos, clínicos e patológicos da ruptura gástrica primária (RGP) em 19 equinos. Oito (42,1%) equinos foram avaliados clinicamente, e onze (57,9%) equinos mortos foram encaminhados diretamente para o diagnóstico patológico. A etiologia da RGP incluiu alimentos altamente fermentáveis (n=7), compactação gástrica (n=3), e úlcera gástrica perfurante (n=1). Oito equinos foram categorizados com ruptura gástrica idiopática. Em geral, os equinos avaliados apresentaram coloração anormal de mucosas, taquicardia, taquipnéia, febre, desidratação, aumento da tensão abdominal, e motilidade intestinal reduzida ou ausente. Neste estudo, o manejo alimentar errôneo associado a forragem de baixa qualidade e aumento da oferta de alimentos altamente fermentáveis são os fatores de risco mais importantes associados à RGP.

Palavras-Chave: abdômen agudo, estômago, gastropatia, peritonite

ABSTRACT: *This paper aimed to describe epidemiological, clinical and pathological findings of primary gastric rupture (PGR) in 19 horses. Eight (42.1%) horses were clinically evaluated, and eleven (57.9%) dead horses were sent directly to the pathology service. PGR etiology included highly fermentable ingesta (n=7), gastric impaction (n=3), and perforating gastric ulcer (n=1). Eight horses were categorized as idiopathic gastric rupture. In general, clinically evaluated horses were tachycardic, tachypneic, febrile, dehydrated, with increased abdominal tension, abnormal mucous membranes and reduced to absent intestinal borborygmi. In this study, erroneous food management associated with low quality roughage and an increased offer of highly fermentable food are the most important risk factors associated to PGR.*

Keywords*: acute abdomen, gastropathy, peritonitis, stomach*

INTRODUÇÃO

A ruptura gástrica é considerada sequela da distensão gástrica por ingesta, fluido ou gás, e a condição permanece uma complicação quase invariavelmente fatal da cólica equina. A ruptura gástrica primária (RGP) é definida como entidade patológica que afeta apenas o estômago (Winfield e Dechant, 2015); enquanto a ruptura gástrica secundária está associada à obstrução física ou funcional aboral ao estômago e considerada complicação de doenças que não envolvem diretamente o órgão (obstruções intestinais estrangulantes e não-estrangulantes) (Todhunter et al., 1986; Winfield e Dechant, 2015). Objetiva-se

descrever os achados epidemiológicos, clínicos e patológicos em 19 equinos com RGP.

MATERIAL E MÉTODOS

Realizou-se levantamento nos registros de equídeos atendidos durante dez anos (2007-2017) no Hospital Escola de Grandes Animais da Universidade de Brasília (HVET-UNB). O número total de equídeos, casos de abdômen agudo e de rupturas gástricas atendidos durante esse período foi registrado. Dezenove equinos diagnosticados com ruptura gástrica foram selecionados para análise epidemiológica, clínica e patológica.

RESULTADOS

No período de 10 anos, 2.645 equídeos foram atendidos no HVET-UNB. Os casos de abdômen agudo totalizaram 435 equídeos e representaram 16,4% da casuística; dos quais 19 equinos foram diagnosticados com RGP. Levando em consideração o número total de atendimentos (2.645) e casos de cólica (435) no período, a RGP contribuiu com prevalência de 0,71% e 4,37%, respectivamente. Treze machos e seis fêmeas foram afetados, sendo cinco equinos Quarto de Milha, cinco mestiços, três Mangalarga Marchador, dois Campolina, um Puro Sangue Inglês, um Crioulo, um Westphalen e um cavalo Puro Sangue Árabe. Em doze (63,15%) casos, os dados de alimentação estavam disponíveis e incluíam feno de Tifton (*Cynodon dactylon*), palha de milho, capim fresco, feno de alfafa, silagem e ração peletizada ou moída (2-6 kg por dia). Oito (42,1% - 8/19) equinos foram avaliados clinicamente, sendo três (37,5% - 3/8) submetidos à celiotomia exploratória, e cinco (62,5% - 5/8) morreram em poucas horas ou foram eutanasiados *in extremis*. Os onze (57,9% - 11/19) equinos restantes foram enviados mortos para diagnóstico patológico, oito (72,7% - 8/11) apresentaram sinais de abdômen agudo prévio e três (27,3% - 3/11) foram encontrados mortos.

Ao exame físico, sete equinos (87,5%) apresentaram taquicardia (60-140 batimentos por minuto), taquipnéia (30-56 respirações por minuto) e aumento do tempo de preenchimento capilar (mais de 3 segundos). Membranas mucosas anormais (congestão, hiperemia, cianose e presença de halo toxêmico) estavam presentes em seis (75%) equinos. A temperatura retal estava disponível em cinco fichas clínicas, onde três cavalos (3/5 - 60%) estavam febris (>38,5 °C). A motilidade intestinal foi diminuída (hipomotilidade) ou ausente (atonia) em quatro (50%) e três (37,5%) equinos, respectivamente. O refluxo gástrico foi registrado em sete animais (87,5%), variando de acastanhado (2/7), sanguinolento (2/7), amarelado (1/7) ou com saliva e muco abundantes (1/7); e odor fermentado (1/7). A tensão abdominal estava aumentada em todos os equinos associada à distensão bilateral em quatro (50%) casos. Os achados de palpação retal em cinco equinos consistiram de ausência de anormalidades (2/5) ou distensão intestinal gasosa acentuada (3/5).

Os 19 equinos foram submetidos a necropsia, e os casos de RGP foram categorizados como idiopáticos (n=8), e associados à alimentação altamente fermentável em sete, compactação gástrica em três e úlcera gástrica perfurante em um equino, respectivamente. Os principais achados de necropsia incluíram vários graus de timpanismo abdominal, acúmulo de conteúdo gástrico na cavidade peritoneal associados a coágulos de fibrina aderidos às superfícies serosas dos órgãos ou livres na cavidade.

Todas as rupturas gástricas ocorreram na curvatura maior do estômago, sendo uma única ruptura seromuscular linear, circular ou em forma de cunha, medindo 5 a 30 cm. As margens das rupturas apresentavam hemorragia e necrose transmural, caracterizando a ruptura *antemortem*.

DISCUSSÃO

Este estudo mostra que a RGP representa 0,71% (19/2.645) do total de atendimentos, e 4,37% (19/435) da casuística de abdômen agudo em um período de 10 anos no HVET-UNB. Historicamente, a ruptura gástrica apresenta prevalência entre 5 e 8% das cólicas, quando incluídas rupturas gástricas primárias e secundárias (Todhunter et al., 1986). Recentemente, o estudo de Winfield e Dechant (2015) encontrou uma prevalência muito menor (0,5%), avaliando apenas casos de RGP. Portanto, nossos dados mostram maior prevalência de RGP em equinos no Distrito Federal.

Em geral, os equinos avaliados apresentaram alterações sistêmicas importantes associadas a síndrome de resposta inflamatória sistêmica, com evolução clínica de 12 a 48 horas. Adicionalmente, 8 dos 11 equinos mortos apresentavam sinais clínicos de cólica previamente. Estes dados demonstram que muitos proprietários não procuram prontamente assistência veterinária adequada, e ainda insistem que o tratamento clínico seja protelado nas fazendas, considerando que o envio para centros de referência é muito caro. Os achados patológicos comprovam relatos anteriores de que a curvatura maior do estômago é a local de ruptura mais comum (Todhunter et al., 1986; Winfield e Dechant, 2015).

CONCLUSÃO

No Distrito Federal, a RGP é consequência do manejo nutricional errôneo (volumosos de baixa qualidade e aumento na oferta de alimentos fermentáveis) e falta de procura por assistência veterinária adequada pelos proprietários; sendo imprescindível a conscientização dos produtores sobre o correto manejo alimentar e nutricional em equinos.

REFERÊNCIAS BIBLIOGRÁFICAS

TODHUNTER, R.J.; ERB, H.N.; ROTH, L. Gastric rupture in horses: a review of 54 cases. *Equine Vet. J.*, v.18, n.4, p.288-293, 1986.

WINFIELD, L.S.; DECHANT, J.E. Primary gastric rupture in 47 horses (1995-2011). *Can. Vet. J.*, v.56, n.9, p.953-958, 2015.

SECONDARY ABSOLUT ERYTHROCYTOSIS IN FOAL: CASE REPORT

Eritrocitose Absoluta Secundária em Potro: Relato de Caso

José D. Ribeiro Filho[1], Paula A. Di Filippo[1], Lorena C. Monteiro[1], Samuel R. Alves[1], Paulo V. M. Santos[1], Micheline O. da Silva[1], Caio M. Costa[1], Gabriella M. M. Ferreira[1], Marcel F. B. Avanza[1]

[1] Universidade Federal de Viçosa – Departamento de Veterinária.

E-mail: dantas@ufv.br

ABSTRACT: *The present report refers to a case of secondary absolute erythrocytosis associated with hepatic injury. The animal was referred to the Clinic and Surgery of Large Animals of the Federal University of Viçosa. Moderate dehydration, hypercorated mucosa, increased capillary filling time, enophthalmos and edema in the left hind limbs (LHL) were observed. The hemogram showed erythrocytosis and infectious inflammatory process. Ultrasound revealed a hepatic nodule and biochemical examination showed hepatic lesion. Anti-inflammatory, antibacterial, hydration and regional perfusion was performed on the affected limb. The treatment was effective and the animal was discharged after 18 days of hospitalization.*

Keywords: *equine, hepatopathy, polycythemia*

RESUMO: O presente relato refere-se à um caso de eritrocitose absoluta secundária associada a lesão hepática. O animal foi encaminhado à Clínica e Cirurgia de Grandes Animais da Universidade Federal de Viçosa. Ao exame foi observado desidratação moderada, mucosas hipercoradas, tempo de enchimento capilar aumentado, enoftalmia e edema no membro pélvico esquerdo. O hemograma demonstrou eritrocitose e processo inflamatório infeccioso. A ultrassonografia evidenciou um nódulo hepático e o exame bioquímico lesão hepática. Foi realizado terapia anti-inflamatória, antibacteriana, hidratação e perfusão regional no membro afetado. O tratamento foi efetivo e o animal recebeu alta após 18 dias de internamento.

Palavras-Chave: equino**,** hepatopatia, policitemia

INTRODUCTION

Erythrocytosis occur when the number of erythrocytes, hemoglobin, and hematocrit are above the reference range for the species. Erythrocytosis may be relative, which occurs when there is an increase in the number of erythrocytes due to hemoconcentration. Erythrocytosis is termed absolute when there is an increase in the number of erythrocytes without dehydration. Absolute erythrocytosis can be classified as primary or secondary. Primary erythrocytosis is a myeloproliferative disorder with anomalous proliferation of erythroid precursors, whereas secondary erythrocytosis occurs when there is an increase in erythropoietin production in response to systemic hypoxia (corresponding secondary absolute erythrocytosis) or as a consequence of renal and hepatic lesions (absolute erythrocytosis secondary non-correspondent) (Randolph et al., 2010).

CASE REPORT

An equine, female, 10-month-old Quarter Horse breed was referred to Clinic and Surgery of Large Animals of the Federal University of Viçosa (CCGA-UFV). According to information from the owner, at weaning the animal received two doses of boldenone undecylenate (Mega-Equi®) and three months ago the animal showed signs of apathy and reduced appetite, being medicated with five doses of imidocarb dipropionate, with interval of 48 hours between applications. After two months, the animal was injured in the distal region of the left pelvic limb causing edema and limited locomotion. Applications of meloxicam and anti-tetanus serum were performed, there was no improvement and then 5 doses of Terramycin LA® diluted in Ringer's Lactate were administered intravenously every 48 hours. As there was no improvement in the animal's condition, it was taken to a Veterinary Hospital where it remained hospitalized for 10 days. After this period, it was referred to CCGA-UFV. Physical examination revealed moderate dehydration, hypercorated mucosa, increased capillary filling time, enophthalmos and LHL. Laboratory tests revealed an increase in the number of erythrocytes, hematocrit (57%), leukocytosis with neutrophilia, lymphopenia, eosinopenia, monocytopenia and fibrinogen of 1.0 g^{-1} dL^{-1}. The biochemical profile showed elevated levels of alkaline phosphatase (AP, 1.386 U L^{-1}), gamma glutamyl transferase (GGT, 242 U L^{-1}) and creatinine kinase (CK, 1.317 U L^{-1}). Ultrasonography showed liver nodule and thermography indicated a reduction in temperature in the injured limb. Anti-inflammatory therapy was performed with flunixin meglumine (0.25 mg kg^{-1}, IV, 1st, 2nd and 3rd days QID) and DMSO (25 mL, IV, for 3 days) followed by meloxicam (0.6 mg kg^{-1} SID for 3 days). Antibacterial treatment was performed with ceftriaxone sodium (25 mg kg^{-1}, IV, BID, for 7 days) and regional perfusion in LHL with amikacin (2 g, SID, for 3 days). The prevention of the development of gastric ulcer was performed with omeprazole (2.2 mg kg^{-1}, VO, SID, for 6 days). The hydration therapy consisted of Ringer Lactate (10 mL kg^{-1} $hour^{-1}$, for 5 days) and enteral hydration (10 mL kg^{-1} $hour^{-1}$, for 12 hours a day for 7 days). The animal also received vitamin supplementation throughout the hospitalization period (Bionew®). After seven days of treatment there was a reduction in leukocytosis and neutrophilia, a return of lymphocyte values to the reference range and a reduction in fibrinogen concentration (0.4 g/dL). However, in spite of the large volume of fluids administered intravenously and nasogastrically, there was no reduction in erythrocytosis, expressed by a high number of erythrocytes ($15x10^6$ / mm3) and hematocrit (57%). The mucous membranes remained hypercorated throughout the period of hospitalization. Thirteen days after initiation of hospitalization, the leukogram returned to normal values and edema reduction in LHL. The biochemical changes in liver function did not improve. Throughout the period of hospitalization, the animal showed no change in appetite. The patient was discharged after 18 days of hospitalization.

RESULTS AND DISCUTION

Initially, the clinical signs presented by the patient, increased erythrocyte numbers and hematocrit values were associated with hemoconcentration. Rehydration of the patient with a large volume of solutions for prolonged periods promoted an increase in urinary volume and reduction of urinary

density, but had no effect on the number of erythrocytes, hematocrit and hemoglobin, which remained above the reference range. This finding excluded the suspicion of relative erythrocytosis, which is corrected by the administration of fluids in the patient. Measurement of blood erythropoietin can be used to diagnose secondary erythrocytosis (Randolph et al., 2010). In this case, hematological evaluation (persistent erythrocytosis), biochemistry (marked increase in hepatic markers) and ultrasonography (detection of hepatic nodules) were used only for the clinical diagnosis suggestive of non-corresponding secondary erythrocytosis caused by liver damage, because as reported by Prchal and Beutler (2006) kidney neoplasms, as well as tumors in the liver, adrenal gland, uterus and cerebellum have been associated with non-corresponding secondary erythrocytosis. In this patient administration of boldenone undecylenate, overdose of imidocarb diaceturate and long-acting oxytetracycline without a medical prescription may have contributed to the onset of hepatic injury. Changes in LHL (edema and temperature reduction) are possibly related to the fact that erythrocytosis causes increased blood viscosity, which compromises venous return and peripheral tissue perfusion and predisposes to the occurrence of venous thrombosis. The therapeutic protocol used in this patient had no effect on the markers of hepatic injury (GGT, AP and CK) during hospitalization period. In spite of erythrocytosis and hypercorated mucosa, the patient presented improvement in temperature and reduction of edema in LHL, evidencing the efficacy of the therapy in controlling the infectious inflammatory process.

CONCLUSION

Based on the clinical signs and laboratory tests, it was concluded that the patient presented a clinical picture suggestive of non-corresponding secondary absolute erythrocytosis. The use of non-prescription substances by the veterinarian can compromise the animal's health and induce severe injury in different systems. The animal of the present report presented progressive improvement of the LHL changes and returned to normal activities.

REFERENCES

PRCHAL, J.T.; BEUTLER, E. Primary and secondary polycythemias (erythrocytosis). In: LICHTMAN, M.A.; BEUTLER, E.; KIPPS, T.J. et al. (Ed). *William's Hematology.* New York: McGraw – Hill, 2006. p.779-802.

RANDOLPH, J.F; PETERSON, M.E; STOKOL, T. Erythrocytosis and Polycythemia. In: WEISS, D.J; WARDROP, K.J. (Ed). *Schalm´s Veterinary Hematology*. Ames: Wiley Blackwell, 2010. p. 1232.

SÍNDROME CÓLICA INDUZIDA POR ABSCESSO INTRA-ABDOMINAL

acute abdomen syndrome induced by intra-abdominal abscess

Jorge F. B. Silva[1], Fernanda B. da Silva[2], Carlos H. C. Saquetti[3]

[1] Médico Veterinário Autônomo

[2] Graduanda em Medicina Veterinária no Centro Universitário de Desenvolvimento do Centro-Oeste.

[3] Capitão Médico Veterinário da Polícia Militar do Distrito Federal.

E-mail: jfilipeb_vet@hotmail.com

RESUMO: A síndrome abdômen agudo ou cólica é uma enfermidade caracterizada pela presença de desconforto abdominal nos equinos, sendo umas das principais afecções vista na clínica médica e cirúrgica de equídeos. Uma possível causa de quadro de síndrome abdômen agudo, ou cólica, é a existência de aderências, ou infecções peritoneais, podendo ocasionar abscesso intra-abdominal. O objetivo desse trabalho foi relatar um caso de um equino acometido por cólica causada por um abscesso intra-abdominal.

Palavras-Chave: abscesso, cólica, equino

ABSTRACT: *Acute abdomen syndrome - or colic - is a disease marked by the presence of abdominal pain in equine and consistis in one of the most important problems in bothe equine internal medicine and surgery. A possible cause of the acute abdomen syndrome is the presense of adhesions or peritonitis, which may lead to intraabdominal abscess formation. The obective of this study is to report a surgical case of acute abdomen caused by an intraabdominal abscess.*

Keywords*: abscess, colic, equine*

INTRODUÇÃO

Síndrome cólica é caracterizada por uma dor abdominal aguda e intensa, acompanhada de sinais sistêmicos, que podem colocar o animal em risco de morte, sendo necessária a intervenção médica, através de medicamentos ou ato cirúrgico (Francelino, 2015).

Pressupõem que a formação de um abscesso intra-abdominal possa se dar por uma possível perfuração e extravasamento de líquido intestinal, seguida de uma peritonite focal, a lesão peritoneal pode ser decorrente de qualquer agressão mecânica, química ou infecciosa, sendo no equino geralmente secundária ao extravasamento ou à degeneração intestinal, resultando na saída de bactérias de maneira transmural para dentro da cavidade peritoneal (Guimarães et al., 2010).

RELATO DE CASO

Foi atendido no Centro de Medicina Veterinária PMDF (RPMon), um equino, fêmea, de raça BH, de aproximadamente 3 anos de idade, pesando 430 kg, apresentando sinais de desconforto abdominal. Ao exame clínico foi constatado presença de mucosa oral e ocular rósea, tempo de preenchimento capilar de 2 segundos, frequência cardíaca de 40 batimentos por minuto, frequência respiratória de 18 movimentos por minuto, motilidade intestinal

hipomotilica, temperatura retal 39,1ºC. No tratamento clínico foi realizado sondagem nasogástrica para lavagem e esvaziamento gástrico. Durante o procedimento notou-se o refluxo espontâneo e presença de *Parascaris equorum.* O animal foi mantido sob tratamento clínico por 48 horas, sem obtenção de melhora. Então, o mesmo foi encaminhado para laparotomia exploratória com suspeita de obstrução intestinal por verminose. Ao iniciar a cirurgia, após incisão da linha alba observou-se uma massa firme que impossibilitava o acesso à cavidade abdominal. Então foi feito um acesso mais caudal, próximo a glândula mamária, e começou-se a dissecação dessa massa, até que se conseguiu expor. A massa tinha origem no ápice do ceco e aderência na parede abdominal e cólon ventral esquerdo. Após a evisceração, na tentativa de remoção da massa, houve um extravasamento de exsudato purulento, contaminando o campo cirúrgico e as alças evisceradas, foi coletado e encaminhado para cultura e antibiograma o exsudato purulento, foram isolados dois agentes infecciosos, sendo eles *Citrobacter koseri* e *Streptococcus beta-hemolítico*. As alças foram recolocadas na cavidade em posição anatômica e na sequência, foi feita a lavagem peritoneal transoperatória. Ainda foi administrado na cavidade metronidazol e heparina diluída em solução ringer lactato imediatamente antes da síntese. Após 12 horas do término da cirurgia, com recomendação do cirurgião, a potra foi encaminhada e mantida solta em um piquete de *Paspalum notatum* (grama batatais). Utilizou-se exames complementares para avaliar a evolução pós-cirúrgica da paciente. Estes, evidenciaram presença de anemia normocítica normocrômica, hiperfibrinogenemia, leucocitose por neutrofilia e hiperproteinemia, em amostra coletada 5 dias após a cirurgia. A terapia pós-operatória de escolha do cirurgião consistiu no uso do flunixin meglumine, BID, dipirona, BID, e dimetilsulfóxido. Associado com antimicrobiano, sendo escolhido a gentamicina associada com penicilina potássica. O curativo local foi realizado através de limpeza com solução à base de iodopovidona degermante, e aplicação tópica de pomada à base de gentamicina, sulfanilamida, sulfadiazina, uréia e vitamina A, obtendo, então, boa resposta de cicatrização. Após 15 dias os pontos foram retirados. E o animal recuperou-se seu estado de higidez.

DISCUSSÃO

Diante do achado de um abcesso intra-abdominal, e o resultado da cultura e antibiograma, o *Citrobacter* é um gênero de bactérias Gram-negativas, anaeróbio facultativo, pertencente à família *Enterobacteriaceae.* Eles são frequentemente encontrados na água, no solo, alimentos e intestino de animais e humanos (Liu et al,. 2018). O gênero Streptococcus é um grupo de bactérias Gram-positivas, anaeróbios facultativos e imóveis, que podem infectar muitas espécies animais, causando infecções supurativas como mastite, adenite, metrite, poliartite e meningite (Tortora et al., 2012). Segundo Moraes (2012) a eleição do antibiótico deve ser baseado na cultura e antibiograma, que permitem decidir o tratamento específico. No antibiograma realizado a partir da cultura do abscesso, observou-se sensibilidade à gentamicina e penicilina. A terapêutica analgésica de opção do cirurgião foi de acordo com a citada por Ferrreira (2009) que menciona que o flunixin meglumine parece promover a melhor analgesia para cólica e é conhecido por reduzir a produção de prostaglandinas causadas pela endotoxemia.

CONCLUSÃO

No referido relato, ficou evidente que equinos podem ser acometidos por abcessos intra-abdominais, e desenvolverem quadros de síndrome abdômen agudo, sem resolução com o tratamento clínico, tendo que ser encaminhados para laparotomia exploratória. Equinos que forem acometidos por tal afecção, que sejam encaminhados para a laparotomia exploratória e seja removido o abscesso, podem se recuperar, tendo seu estado de higidez reestabelecido.

AGRADECIMENTO

Ao Regimento de Polícia Montada do Distrito Federal, e aos três Oficiais Médicos Veterinários, na pessoa de Major Renato Fonseca Ferreira II, Capitão Augusto Ricardo Coelho Moscardini e Capitão Carlos Henrique Câmara Saquetti, e a todos envolvidos nesse trabalho.

REFERÊNCIAS BIBLIOGRÁFICAS

FERREIRA, C. Cólicas por compactação em equinos: etiopatogenia, diagnóstico e tratamento. Acta Veterinaria Brasiliza, v.3, n.3, p.117-126, 2009.

FRANCELLINO, J. O. R.; NAHUN, M. J. C.; CABREIRA, B. S. et al. Pronto Atendimento de Síndrome Cólica em Equinos - Revisão de Literatura. Revista Científica de Medicina Veterinária. n. 25, São Paulo, 2015.

GUIMARÃES, Z. A.C.; CAMPEBELL, R. C.; FILHO, A. F. L. et al. Peritonite Secundária à Perfuração Ceco-Cólica em Equino Senil- Relato De Caso. In IV Simpósio ABRAVEQ Nordeste, Porto de Galinhas, 2010. Ciência Veterinária nos Trópicos.Recife/PE : Ciência Veterinária nos Trópicos, 2010. Resumo. Disponível em: http://www.abraveq.com.br.

LIU, L. H.; WANG, N. Y.; WU, A. Y. J. et al. *Citrobacter freundii* bacteremia: Risk factors of mortality and prevalence of resistance genes. Journal of Microbiology, Immunology and Infection, v.51, p.565-572, Taiwan, 2018.

MORAES, B. A. Antibioticoterapia para infecções respiratórias em equinos. 2012. Dissertação (graduação) - Universidade Federal do Rio Grande do Sul, Faculdade de Medicina Veterinária, 2012.

TORTORA, G. J.; FUNKE, B.R.; CASE, C. L. Microbiologia. Ed artmed, 2012, 934p.

SÍNDROME DO AFUNDAMENTO FATAL EM CINCO EQUINOS COM LAMINITE GRAU IV

Fatal sinker syndrome in five horses with grade IV laminitis

Igor L. Moreira[1], Antônio C. L. Câmara[1], Antônio R. Teixeira Neto[1],
Fabio H. B. Ximenes[1], Rita C. Campebel[1]

[1] Hospital Veterinário de Grandes Animais, Faculdade de Agronomia e Medicina Veterinária, Universidade de Brasília, Brasília, DF.
E-mail: campbellvetdr@gmail.com

RESUMO: O objetivo deste trabalho é relatar a ocorrência de cinco casos de síndrome do afundamento fatal em equinos e contribuir para o diagnóstico desta síndrome que pode ocorrer no grau IV da laminite. Os principais achados clínicos incluíram congestão nos bulbos dos talões e prolapso solear, enquanto as alterações radiográficas mais importantes foram a rotação caudal e afundamento da terceira falange. A venografia revelou em dois equinos, alterações de hipoperfusão marcantes. A prevalência alcançou 30,4% (5/13) dentre todos os atendimentos de laminite em equinos no HVET-UnB, comprovando a importância desta complicação em casos graves da enfermidade.
Palavras-Chave: diagnóstico, equinos, laminite, síndrome do afundamento fatal

ABSTRACT: *The present paper aimed to report the occurrence of fatal sinking syndrome in five horses and to contribute to the diagnosis of this syndrome that may occur in horses with grade IV laminitis. Major clinical findings included congestion in the heels bulbs and solear prolapse. Most important radiographic changes were caudal rotation and third phalanx sinking. Venogram in two horses revealed marked hypoperfusion alterations. The prevalence reached 30.4% (5/13) among all laminitis cases in horses from HVET-UnB, confirming the importance of this complication in severe cases of the disease.*
Keywords: *diagnosis, equine, laminitis, fatal sinker syndrome*

INTRODUÇÃO

A laminite é a segunda afecção com maior mortalidade nos equinos, atrás apenas da síndrome cólica, causando alterações irreversíveis às estruturas do casco e sofrimento ao animal (Pollitt 2008). A laminite pode ser graduada clinicamente, radiograficamente e venograficamente de I a IV, sendo o grau I de menor severidade e o grau IV de maior (Floyd e Mansmann, 2007; Pollitt, 2008). Quando ocorre a falha do aparato de inserção laminar, a falange distal se direciona distalmente e verticalmente dentro do casco sendo denominado de "*sinking*" ou afundamento (Pollitt, 2008). De acordo com a definição "*Fatal sinker syndrome*" descrita por Floyd e Mansmann (2007), os relatos da condição que pode ocorrer no grau IV da laminite são escassos na literatura. Assim, objetiva-se relatar a ocorrência de cinco casos de síndrome do afundamento fatal em equinos e contribuir para o seu diagnóstico.

MATERIAL E MÉTODOS

Realizou-se levantamento nos registros de equídeos atendidos durante três anos (2015-2018) no Hospital Escola de Grandes Animais da Universidade de Brasília (HVET-UnB). O número total de equídeos com laminite e aqueles com síndrome do afundamento foram contabilizados. Os casos foram analisados clinicamente e radiograficamente.

RESULTADOS E DISCUSSÃO

Do total de 13 equinos diagnosticados com laminite, cinco casos (30,4%) apresentaram a complicação da síndrome do afundamento fatal. Os dados epidemiológicos são apresentados na Tabela 1. Ao exame físico, os equinos apresentavam sudorese, mucosas normocoradas, desidratação (6 a 8%), hiporexia, taquipnéia (22 a 30 movimentos/min), taquicardia (45 a 66 batimentos/min), pulso digital patológico intenso (+++), calor nos cascos, congestão nos bulbos dos talões, prolapso solear, claudicação grau 5, miofasciculações, vocalização, longo período em decúbito lateral, escaras, e hipotrofias musculares. Com exceção do Equino 2, os demais apresentavam caminhar em membros pélvicos. Estes sinais clínicos são semelhantes aos já descritos (Floyd e Mansmann, 2007; Pollitt, 2008). Apesar de todas as terapias farmacológicas, biomecânicas, complementares e cirúrgica (tenotomia bilateral do tendão flexor digital profundo realizada no Equino 2) instituídas não foi possível estabilizar a rotação caudal das falanges, evoluindo para o afundamento.

Dois animais (Equinos 1 e 3) foram ferrageados com ferradura invertida de barra reta, com o intuito de estabilizar os talões, evitar contato direto da sola com o solo e diminuir a força de *breakover*. O Equino 2, devido a tenotomia bilateral nos membros pélvicos, foi ferrageado com prolongamento de talão a fim de evitar elevação das pinças e diminuição dos ângulos dos boletos. O Equino 4 teve os cascos dos membros torácicos engessados e colocação de silicone de modelagem nas solas, para suporte e conforto. Já o Equino 5, foi ferrageado com ferradura de barra reta devido intensa dermovilite associada no sulco sagital das ranilhas. Cita-se que para um bom resultado, cavalos com síndrome do afundamento fatal requerem pinagem transcortical, gesso e ablação da muralha do casco (Floyd e Mansmann, 2007). Tal procedimento não foi realizado em nenhum dos outros animais devido às limitações com materiais, prognóstico sombrio e falta de pesquisas que comprovem a eficácia deste método. Os achados radiográficos revelaram diminuição da espessura solear, projeção dorsal do processo extensor, rotação variando de 9 a 18 graus, marcada radioluscência ao longo da face dorsal da terceira falange, ângulos palmares positivos e aumento da distância entre os planos transversais (traçados a partir da coroa do casco e o processo extensor). A aferição dessa distância é importante para a determinação do diagnóstico, prognóstico e apresenta grande acurácia por não ser alterada pelo casqueamento ou ferrageamento terapêutico (Kummer et al., 2009; Magalhães et al., 2014). As venografias foram realizadas em dois animais (Equinos 3 e 5), revelando marcada compressão nos plexos coronários, ausência de perfusão nos vasos laminares dorsais, desconfiguração do plexo circunflexo, hipoperfusão dos vasos soleares e bulbares. Dos cinco animais atendidos com síndrome do afundamento fatal, três equinos (1, 4 e 5) foram eutanasiados devido quadro de dor intensa e incontrolável, seguido de emagrecimento

progressivo, caquexia e piora dos sinais clínicos. Os Equinos 2 e 3 receberam alta hospitalar e sobrevida atlética moderada.

CONCLUSÕES

Conclui-se que o grau IV da laminite pode levar à síndrome do afundamento fatal que reúne sinais de intensidade aguda, incompatível com a vida em 60% dos animais amostrados neste estudo. A técnica de pinagem transcortical deve ser aplicada com mais frequência para comprovação de sua eficácia no tratamento da doença. As radiografias, associadas aos sinais clínicos são ferramentas imprescindíveis para o diagnóstico da evolução do grau IV à síndrome do afundamento fatal.

REFERÊNCIAS BIBLIOGRÁFICAS

FLOYD, A.E.; MANSMANN, R.A. *Equine podiatry*. Virginia: Saunders, 2007. 325p.

KUMMER, M.; GYGAX, D.; LISCHER, C. et al. Comparison of the trimming procedure of six different farriers by quantitative evaluation of hoof radiographs. *Vet. J.*, v.179, p.401-406, 2009.

MAGALHÃES, J.F.; LIMA, I.R..; LIMA, L.R. et al. Correlation of radiographic measurements indicator of laminitis in Mangalarga Marchador mares with and without overweight signals. *Pesq. Vet. Bras.*, v.66, p.1123-1132, 2014.

POLLITT, C.C. *Equine laminitis: current concepts*. Queensland: RIRDC, 2008. 41p.

Tabela 1: Equinos com laminite que apresentaram afundamento da falange distal, atendidos no HVET-UnB.

Equino	Raça	Sexo	Idade	Peso	Membros	Etiologia
1	QM	Fêmea	4 anos	390 kg	Torácicos	Abdômen Agudo
2	MM	Macho	4 anos	360 kg	Pélvicos	Overtraining
3	MM	Macho	7 anos	420 kg	Torácicos	Desconhecida
4	MM	Macho	7 anos	350 kg	Torácicos	Overtraining
5	QM	Macho	18 anos	430 kg	Torácicos	Dermovilite

SUCESSO TERAPÊUTICO NO TRATAMENTO DA EVISCERAÇÃO EM ÉGUA PRENHE

Therapeutic success in treating evisceration in pregnant mare

Vital H. L. Silva[1], Carolina M. S. de Souza[1], Daniel D. Texeira[1], Natália M. S. Azevedo[2], Marcelo L. S. Júnior[3], Ruy B. O. Filho[4].

[1] Graduando Universidade Federal da Paraíba.

[2] Docente da Universidade Federal da Paraíba.

[3] Residente Universidade Federal da Paraíba.

[4] Médico Veterinário Universidade Federal da Paraíba.

E-mail: vital-henrique@hotmail.com

RESUMO: Objetiva-se relatar o caso de evisceração em uma égua, bem como a conduta terapêutica adotada. O animal foi atendido no Hospital Veterinário da Universidade Federal da Paraíba, apresentando alças de intestino delgado exteriorizadas, após ser encontrada caída próxima há um tronco de madeira onde a mesma havia sido amarrada. A paciente foi encaminhada para a cirurgia na qual foi possível visualizar perfurações no jejuno e mesentério. Foi realizada as suturas nos órgãos afetados e reposicionamento das alças na cavidade abdominal. No pós-cirúrgico observou-se edema em volta da ferida o qual foi tratado com drenagem linfática e uso de cintas compressivas. Conclui-se que o procedimento cirúrgico e pós-cirúrgico foram essenciais para o sucesso terapêutico do caso.

Palavras-Chave: abdômen, evisceração, trauma

ABSTRACT: *The objective was to report the case of evisceration in a mare, as well as the therapeutic approach adopted. The animal was attended at the Veterinary Hospital at Federal University of Paraíba, presenting externalized small bowel loops, after being found near fall there is a wooden trunk where it had been tied. The patient was referred to surgery in which it was possible to visualize perforations at jejunum and mesentery. Sutures were performed at affected organs and repositioning the loops at abdominal cavity. In the postoperative period, edema was observed around the surgical wound, which was treated with lymphatic drainage procedures and the use of compressive bands. We conclude that the surgical and post-surgical procedures were essential for the therapeutic success of the case.*

Keywords: *abdomen, evisceration, trauma*

INTRODUÇÃO

A evisceração é caracterizada como a projeção das vísceras para fora da cavidade abdominal. Feridas que causam evisceração são emergenciais e incomuns, porém potencialmente fatais. Nos equinos, lesões com essa natureza na região nordeste do Brasil, estão associados a traumas com chifres de boi, estacas, carros de mão e práticas culturais como a pega de boi. A correção é complexa, devendo ser realizada em um centro cirúrgico, contudo, apresenta grande potencial de complicações, principalmente associados ao tempo de intervenção, lesões das alças

expostas, grau de contaminação e erros de conduta. Dentre as principais complicações citam-se a formação de edema, herniações, peritonite, infecções e óbito (Shoemaker et al., 2004). Na literatura existem poucos relatos de casos como esse e consequentemente poucas condutas com resultados positivos. Objetiva-se descrever um caso de sucesso terapêutico no tratamento de evisceração em égua prenhe.

RELATO DE CASO

Uma égua, mestiça, de 10 anos, 320 Kg, prenhe de 7 meses, deu entrada no Hospital Veterinário da Universidade Federal da Paraíba com quadro de evisceração traumática. No exame clínico os parâmetros foram frequência cardíaca 40bpm, frequência respiratória 20mpm, temperatura 37,7°c, motilidade intestinal normal, além de hemorragia e segmentos do intestino delgado protusos através de uma ferida abdominal de aproximadamente 10 centímetros na região paramediana ventral esquerda. O animal foi encaminhado para correção cirúrgica. Foi realizada medicação pré-anestésica, indução, e mantido na anestesia inalatória, posicionado na mesa cirúrgica em decúbito dorsal e posteriormente, realizou-se antissepsia cirúrgica do abdômen e das alças intestinais evisceradas. Em seguida, foram realizadas suturas das perfurações no jejuno com poliglactina 910 2-0 com padrão duplo Cushing, assim como sutura do mesentérico com poligalactina 910 2-0 com padrão simples contínuo. As bordas da ferida foram ampliadas com o intuito de facilitar a exploração e reposicionamento das alças na cavidade abdominal. Foi infundido amicacina (40ml) diluída em 2 litros de NaCl 0,9% na cavidade abdominal. Realizou-se a sutura da parede abdominal com nylon 0,80 mm com padrão simples separado, subcutâneo com poligalactina 910 2-0 com padrão simples contínuo, sutura de pele com nylon 0 e padrão Wolf. Como terapia pós-operatória foi instituída a penicilina benzatina 20.000 UI/Kg, IM, SID, durante 7 dias, gentamicina 6,6 mg/kg, IV, SID, durante 5 dias e ceftiofur 2,2 mg/kg, IM, SID, durante 5 dias, flunixin meglumine 1,1 mg/kg, IM, SID, durante 5 dias, dimetilsulfoxido 100ml, IV, SID, durante 5 dias diluído em NaCl 0,9%, soro antitetânico 5.000 UI IM, dose única, hemolitan® 20 ml, VO, SID.

RESULTADOS E DISCUSSÃO

A ferida cirúrgica apresentou edema e secreção serosanguinolenta, por isso instaurou-se o uso de cinta compressiva aliada a realização de massagem linfática. Devido à natureza tênue do fechamento da ferida e sua localização a utilização de bandagem abdominal e cinta bariátrica humana foram utilizadas para prevenir a eventração intestinal (Hague BA et al, 1998). O cinto de hérnia utilizado fornece maior pressão em comparação com uma bandagem de fita elástica, diminuindo o edema e forças de tração na ferida. No entanto, a peritonite séptica pode ocorrer como resultado da inoculação direta de bactérias através do objeto penetrante ou vazamento de conteúdo gastrointestinal de vísceras lesadas. O tratamento inclui reparo de lesões gastrointestinais, lavagem da cavidade abdominal com fluidos isotonicos estéreis, antiinflamatórios, controle da dor e antimicrobianos (Dart A,2011). Com a realização de hemogramas seriados observou-se leucocitose e assim a necessidade de retomar o tratamento, além de crioterapia e uso da cinta compressiva. Após retorno à normalidade dos parâmetros hematológicos foram suspensas as medicações e o animal permaneceu internado para

finalizar o tratamento da lesão. O abdômen foi explorado através da ferida, a localização da mesma limitou a exteriorização e exame das alças abdominais, possibilitando que uma lesão intra abdominal não tenha sido diagnosticada. Poderia ter sido realizada celiotomia, mas não optou-se por esta técnica pois aumentaria o tempo cirurgico o qual seria negativo no caso do paciente. Não foi colocado dreno abdominal embora (Fontenot et al,2018) indique seu uso para evitar que o liquido peritoneal saia através da ferida, para manter uma via para lavado peritoneal e para reduzir o risco de formação de aderências. A alta médica ocorreu 20 dias pós-trauma, considerando fatores como idade, gestação, tipo de trauma e órgãos atingidos esse tempo é considerado satisfatório. Observou-se que a precocidade da conduta atrelado a anestesia para o perfil da paciente, foram de suma importância para resolução do caso. Com a preservação da gestação e a boa recuperação da paciente confirmou-se novamente a eficácia da associação de antimicrobianos em injúrias teciduais do trato gastrointestinal assim como a importância de terapias coadjuvantes como massagens e crioterapia no reestabelecimento de equinos traumatizados.

CONCLUSÃO

Conclui-se que os casos de evisceração traumática com exposição de segmentos de intestino delgado são passiveis de resolução desde que o animal seja atendido brevemente, que todos os cuidados com antissepsia sejam tomados, que a técnica cirúrgica seja empregada de forma correta e que haja um tratamento pós-operatório efetivo no controle de infecções e edema.

REFERÊNCIAS BIBLIOGRÁFICAS

DART, A; BISCHOFBERGER, A. Peritonitis in the horse: A treatment dilemma. *Equine Vet Educ* 398 2011; 23:294-5.

FONTENOT, R. L. et al. Management of a Traumatic Penetrating Abdominal Wound and Associated Complications in a Horse. *Journal of Equine Veterinary Science*, v. 71, p. 112-119, 2018.

HAGUE, B. A.; HONNAS, C. M.; BERRIDGE, B. R.; EASTER, J. L. Evaluation of postoperative peritoneal lavage in standing horses for prevention of experimentally induced abdominal adhesions. *Vet Surg* 1998; 27:122-6.

SHOEMAKER, R.; BAILEY, J.; JANZEN, E.; WILSON, D. G. (2004). Routine castration in 568 draught colts: incidence of evisceration and omental herniation. *Equine Veterinary Journal*, 36, 336-340.

SUSPEITA DE ESPOROTRICOSE EM ÉGUA GESTANTE E COM POTRO AO PÉ: RELATO DE CASO

Sporotrichosis suspicion in pregnant foaling mare: Case Report

Jean C. B. Filho[1]; Ana Luisa S. Miranda[1]; Alex A. Silva[1]; Fabiano B. Romão[1]; Gertrud E. C. Edler[1]; Layane Q. Magalhaes[1]

[1] Medicina Veterinária – Centro Universitário de Patos de Minas. Patos de Minas, MG.
E-mail: jeancarlo-brito@hotmail.com

RESUMO: A equideocultura nacional possui relevância na geração de renda e empregos. A manutenção de equinos saudáveis contribui para a importância desse mercado. Doenças infecciosas, como as afecções fúngicas, podem causar impactos deletérios na produção equina, além de gerarem problemas referentes à saúde pública pelo caráter zoonótico de alguns microorganismos, como no caso da esporotricose. Relata-se o caso clínico de uma égua gestante e com potro ao pé acometida com nodulações cutâneas ao longo de todo o corpo. Dos exames citológicos e histopatológicos realizados, diagnosticou-se a presença de fungos nos tecidos e linfangites ulcerativas, corroborando com a suspeita de esporotricose. O resultado da cultura fúngica, no entanto, ainda não foi disponibilizado. A paciente segue em tratamento a base de cetoconazol, uma vez que a droga de escolha, os iodetos, possuem caráter abortivo. O potro ao pé foi desmamado e o feto está com desenvolvimento normal.

Palavras-Chave: cavalos, fungos, S*porothrix schenckii*

ABSTRACT: *The national business surrounding horses is keen in generating direct jobs and income. Healthy horses ensure that such a market can thrive in our country. Infectious diseases such as those promoted by certain fungi can play a negative role in the horse industry, as well as become a public health issue due to its zoonotic characteristics. This work aims to report the clinical case of a pregnant mare with a nursing foal, who was covered with cutaneous nodules. Cytology and histopathology revealed fungi presence and ulcerative linfangitis, thus corroborating with the first suspicion regarding sporotrichosis. A culture result, however, is still expected in order to confirm that. The patient is being medicated with cetoconazol up until today. The foal was weaned, and the fetus is developing nicely.*

Keywords: *fungi, horses, Sporothrix schenckii*

INTRODUÇÃO

A equideocultura brasileira é um setor crescente da economia e gera 640 mil empregos diretos, 200.000 indiretos e movimenta R$ 7,3 bilhões por ano. Nesse contexto, o estado de Minas Gerais é o maior produtor em números de equídeos do país. Na região do Alto Paranaíba (MG) tem-se a criação de diversas raças equídeas, destacando-se a Mangalarga Marchador, o que fomenta, dessa forma, a expansão dos esportes equestres relacionados à marcha e o mercado da equideocultura da região.

A esporotricose é uma zoonose causada pelo fungo mono-específico dimórfico S*porothrix schenckii*, sendo uma das infecções dermatológicas mais frequentes em humanos e tendo como principal fonte de infecção os felinos domésticos, vegetais e solo. A afecção pode acometer equinos de todas as idades, porém, dentre as dermatomicoses, a esporotricose é a que possui a menor incidência na espécie. A doença é caracterizada por lesões nodulares distribuídas por todo o corpo, classificadas como linfangites ulcerativas crônicas da pele e subcutâneo (Scott e Miller, 2003). Nas exsudações supracitadas há a liberação do *S. schenckii* em sua forma esporulada, sendo uma fonte de infecção para outros animais e consolidando o caráter zoonótico da afecção. Não há registro do diagnóstico de esporotricose em equinos na região do Alto Paranaíba. Dessa forma, o objetivo do presente trabalho é relatar um caso cínico suspeito de esporotricose atendido no Centro Clínico Veterinário UNIPAM.

RELATO DE CASO

Relata-se o caso de um equino, fêmea, da raça Mangalarga Marchador, de 6 anos de idade, gestante e com potro ao pé. No dia 26 de novembro de 2018, o animal passou por atendimento veterinário no Centro Clínico Veterinário UNIPAM (CCV). A paciente apresentava aumentos de volume de consistência firme e aparência nodular, variando entre 0,5 a 12 cm de diâmetro, distribuídas pelo subcutâneo ao longo do corpo. Dois aumentos nodulares se destacavam pelo seu maior tamanho (12 cm de diâmetro), localizados nas articulações do carpo e metacarpofalangeana do membro torácico direito, contribuindo para claudicação grau 3 observada no membro em questão. Realizou-se avaliação radiográfica da região do carpo do membro torácico direito, na qual constatou-se integridade articular e periosteal. Realizou-se exames bioquímicos e hemograma, os quais não foram encontrados nenhuma alteração clínica significativa. Optou-se pela realização de citologia por método de punção aspirativa por agulha fina em um dos nódulos cutâneos, na qual constatou-se presença de infiltrado inflamatório piogranulomatoso leve, bem como de pequenas estruturas condizentes com células leveduriformes, que se apresentam em formato arredondado e ovoide em grande quantidade. Realizou-se remoção de um dos nódulos na região da escápula direita, próximo a musculatura infra-escapular, por meio de biópsia incisional. Outra amostra foi coletada via utilização de *punch* da musculatura da tuberosidade ilíaca direita. No exame histopatológico realizado a partir dos fragmentos coletados das regiões cutâneas da escápula e glúteo direitos obteve-se como descrição microscópica estroma conjuntivo denso acompanhado de infiltrado inflamatório, além de áreas de necrose e hemorragia discreta. Na região do estroma foram observadas estruturas nodulares (granulomas). O resultado morfológico do material, portanto, relatou achados histopatológicos compatíveis com um quadro de dermatite granulomatosa, sugestivo de causa infecciosa. Os achados histopatológicos corroboraram com a infecção fúngica. No exame de cultura fúngica, no entanto, não houve crescimento micológico e o resultado de uma nova coleta ainda é aguardado. Estabeleceu-se um protocolo terapêutico baseado na administração de cetoconazol na dosagem de 5mg/kg, via oral, SID, durante 20 dias. O animal ainda permanece em tratamento.

RESULTADOS E DISCUSSÃO

A infecção por *S. schenckii* causa uma doença de caráter linfocutâneo e o tratamento de eleição é baseado na aplicação de iodetos. Utiliza-se o iodeto de sódio normalmente em uma solução a 20%, administrado por via intravenosa lenta (20 a 40 mg/kg/dia). Utilizando o iodeto de potássio por via oral, administra-se 1 a 2 mg/kg BID ou SID durante uma semana. A dose é então reduzida para 0.5 a 1 mg/kg/dia até a total remissão dos sintomas, que pode levar de 4 a 8 semanas (Rossi et al., 2013**).** No entanto, o iodismo é descrito como um possível efeito colateral comum ao uso prolongado de compostos iodados, causando disfunções tireoidianas por inibir a síntese e secreção e também o metabolismo extratireoidiano dos hormônios tireoidianos (Fonseca e Melek, 2014**)**. Relata-se que o uso contínuo de iodeto possui caráter abortivo (Chaffin et al.,1992). Portanto, o tratamento com iodeto não foi levado adiante devido ao diagnóstico de gestação positivo da paciente, optando-se, dessa forma, pelo uso de cetoconazol. A potra ao pé, de cinco meses de idade, que ainda era lactente, desenvolveu sinais de nodulação cutâneas similares às da mãe e optou-se pelo seu desmame. Houve remissão dos sintomas e ele passa bem. O feto, por sua vez, é constantemente monitorado via ultrassonografia diagnóstica e palpação transretal e se desenvolve bem.

CONCLUSÕES

Conclui-se que o diagnóstico do presente caso clínico é sugestivo de esporotricose, estando o diagnóstico definitivo pendente em relação aos resultados da nova cultura fúngica. A paciente passa bem e segue com o tratamento à base de cetoconazol.

REFERÊNCIAS BIBLIOGRÁFICAS

CHAFFIN, M.K.; SCHUMACHER, J.; HOOPER, N. Multicentric cutaneous pythiosis in a foal. *Journal of the american veterinary medical association*, Texas, USA, v.201, n.2, p.310-312, 1992.

FONSECA C.W.; MELEK F.E. Fármacos de amplo uso na prática clínica que interagem com os hormônios tireoidianos. *Revista sociedade brasileira de clinica médica*. v.12, n.4, p.307-313, 2014.

ROSSI C.N.; ODAGUIRI J.; LARSSON C.E. Caracterização clínica e epidemiológica da esporotricose em cães e gatos (São Paulo, Brasil). *Semina: Ciências Agrárias*. v.34, n.6, p.3889-3896, 2013.

SCOTT, D. W.; MILLER JUNIOR, W. H. Fungal skin diseases – sporotrichosis. In: SCOTT, D. W.; MILLER JUNIOR, W. H. Equine dermatology. S. Louis: Saunders, 2003. p. 296-298.

TRANSITION PERIOD CAUSING METABOLIC AND BODY CONDITION ALTERATIONS IN MARES[1]

Período de transição causa alterações metabólicas e na condição corporal em éguas

Micheline O. Silva[1], Samuel R. Alves[1], Lorena C. Monteiro[1], Paulo V. M. Santos[1], Caio M. Costa[1], Galucia M. M. da Silva[1], Pedro A. N. Ermita[1], Marcel F. B. Avanza[1], José D. Ribeiro Filho[1].

[1]Programa de Pós-Graduação em Medicina Veterinária, Universidade Federal de Viçosa.
E-mail: michelineozana@gmail.com

ABSTRACT: *The objective of the study was to determine the variations in the metabolic and body condition in mares in the transition period. Were used 48 mares distributed in: mares in maintenance (MG) and in the transition period (TG). Were evaluated body weight (BW), fat percentage (FP), triglycerides (TRIG) and non-esterified fatty acids (NEFA). The analyzes were performed in T-60, T-30 and T-15 (days before delivery); T0 (delivery); T15, T30 and T60 (days postpartum). FP was higher in TG. There was a difference in the TRIG concentration between the groups. Higher concentration of NEFA occurred during labor. After delivery, the mares enter into a negative energy balance and mobilize the fat reserve to supply the energy requirement by the period.*
Keywords: *biochemical, horses, lactation, peripartum, pregnancy*

RESUMO: O objetivo do estudo foi determinar as variações na condição corporal e metabólica em éguas no período de transição. Foram utilizadas 48 éguas distribuídas em: éguas em manutenção (GM) e no período de transição (GT). Foram avaliados o peso corporal, percentual de gordura, triglicérideos (TRIG) e ácidos graxos não esterificados (AGNE). As analises foram realizadas em T-60, T-30 e T-15 (dias antes do parto); T0 (parto); T15, T30 e T60 (dias após o parto). A PG foi maior no GT. Houve diferença na concentração de TRIG entre os grupos. Maior concentração de AGNE ocorreu no parto. Após o parto, as éguas entram em balanço energético negativo e mobilizam a reserva de gordura para suprir a necessidade energética imposta pelo período.
Palavras-Chave: bioquímicos, cavalos, gravidez, lactação, periparto

INTRODUCTION

The time interval between the end of gestation, parturition, and the onset of lactation is called the transition period (Manso Filho et al., 2008) when important metabolic modifications occur with purpose at the survival of the newborn's foals and breeding mares. During pregnancy, there are successive adaptations in the maternal organism, typically anabolic, in order to prepare the mare for the late of gestation, delivery, and initiation of lactation, which is characterized by being a catabolic phase. It is known that metabolic events are adaptive

[1]Committee on Ethics in the Use of Animals (CEUA / Federal University of Viçosa) (protocol no. 95/2015).

mechanisms of the organism in the transition from gestation to lactation (Hura et al., 2017). The monitoring of the animals through the clinical parameters is necessary for the care of these animals, the evaluation of the body condition has been used as an indicator of reproductive efficiency in mares (Rodrigues et al., 2011), and when associated with the complementary tests , improves reproductive efficiency and also the survival of fetuses and newborns. The present study aimed to determine the possible body and metabolic variations in Mangalarga Marchador mares during the transition period.

MATERIAL AND METHODS

Were used 48 mares of the Mangalarga Marchador breed with ages between five and fifteen years, all of them healthy. At the farm, the animals were kept under extensive management during all gestation, delivery, and lactation. The mares remained in pastures with Tifton grass (*Cynodon* spp.), water and commercial mineral salt ad libitum. The mares were separated into two groups: a maintenance group (MG), formed by non-pregnant and non-lactating mares (n = 22) and an experimental group (n = 26), called the transition group (TG), composed of pregnant mares and, who after the delivery, became lactating mares. All animals were submitted to BW and FP evaluation, according to Manso Filho et al. (2009). TRIG and NEFA were also measured in the serum of mares using an HumaStar 300 automatic device. All analyses were performed in seven times: T-60, T-30 and T-15 (days before delivery); T0 (first six hours postpartum); T15, T30, and T60 (days postpartum). The data were submitted to statistical treatment using the *Statistical Analysis System*, 2002.

RESULTS AND DISCUSSION

During the experimental phase there were no complications in the health of mares. The results of this study are shown in Table 1.

The present study is unprecedented in Mangalarga Marchador mares during the transitional period, kept under pasture, although several trials were carried out with the same purpose in mares of different breeds, during different reproductive stages. To obtain animals of great value, some breeders make changes in mares management, such as feeding with high nutritional value, predisposing the breeding animal to develop metabolic disorders (Hunka et al., 2015). The weight gain in mares during pregnancy is not only due to the fact of fetal growth and placental development, but also to the need for a nutritional reserve that will achieve the demands at the end of gestation and during lactation. However, in the transitional period, the progressive loss of BW, as well as the FP around delivery, is due to the negative energy balance. In the last trimester of gestation, higher concentrations of triglycerides were observed, due to the greater anabolic activity and increase in fat metabolism, necessary for the fetal growth. Hura et al. (2017) explained that the increase in the concentration of NEFA and reduction of TRIG at delivery might prove that the mares compensate the negative energy balance with the mobilization of fat reserves.

CONCLUSIONS

The mares in the transition period enter into negative energy balance and begin to mobilize fat reserves to meet the needs imposed by fetal growth and lactating period in the current breeding system studied. Therefore, clinical and laboratory evaluations are useful for equine medicine and

reflect the health condition of the animals, allowing possible interventions when necessary.

REFERENCES

HUNKA, M.M.; SILVA, E.R.R.; VAZ, S.G. et al. Avaliação Hematológica de éguas em lactação mantidas a pasto. *Ciênc.Vet. Tróp.*, v.18, n.2, p.323-325, 2015.

HURA, V.; NOVOTNÝ, F.; VALOCKÝ, I. et al. Changes of biochemical environment and body weight in healthy periparturient Lipizzan mares. *Acta Vet. Brno*, v.86, p.67-74, 2017.

MANSO FILHO, H.C.; MCKEEVER, K.H.; GORDON, M.E. et al. Changes in glutamine metabolismo indicate a mild catabolism state in the transition mare. *J. Anim. Sci.*, v.86, p.3424-3431, 2008.

MANSO FILHO, H.C.; MANSO, H.E.C.C.; FERREIRA, L.M.C. et al. Percentagem de gordura de cavalos criados em região tropical. *Acta. Sci. Vet.*, v.37, p.239-43, 2009.

RODRIGUES, P.G.; RAYMUNDO, C.M.; SOUZA, J.C. et al. Gordura corporal e eficiência reprodutiva em éguas doadoras de embrião Mangalarga Marchador. *Ciênc. Agrotec.*, v.35, p.1002-08, 2011.

Table 1: Mean values and standard deviation of the body weight - BW (kg), fat percentage – FP (%), triglycerides – TRIG e non-esterified fatty acids - NEFA, evaluated in mares of the transition group (TG) and in the maintenance group (MG)

Treatments	BW (kg)	FP (%)	TRIG	NEFA
MG	401.18 ± 41.01	10.96 ± 1.51	0.29 ± 0.20	0.20 ± 0.15
TG (T-60)	468.77 ± 40.75^{Aa}	12.74 ± 1.26^{Aa}	0.38 ± 0.14^{b}	0.34 ± 0.16^{bc}
TG (T-30)	457.73 ± 44.96^{abA}	12.32 ± 1.05^{Aa}	0.50 ± 0.23^{Aab}	0.54 ± 0.^{22Aab}
TG (T-15)	448.15 ± 46.50^{Ab}	11.62 ± 1.14^{b}	0.58 ± 0.23^{Aa}	0.39 ± 0.21^{abc}
TG (T0)	-	-	0.44 ± 0.20^{Ab}	0.57 ± 0.22^{Aa}
TG (T15)	419.00 ± 39.00^{c}	11.34 ± 1.00^{b}	0.17 ± 0.08^{c}	0.48 ± 0.23^{Aab}
TG (T30)	418.77 ± 37.19^{c}	11.26 ± 0.81^{b}	0.15 ± 0.07^{c}	0.44 ± 020^{Aabc}
TG (T60)	397.35 ± 34.92^{d}	11.62 ± 1.66^{b}	0.19 ± 0.09^{c}	0.25 ± 0.15^{c}

Means followed by lower case letters on the same column differ ($P < 0.05$) by the Tukey test. Means followed by capital letters in the same column differ ($P < 0.05$) in the group maintenance by *Dunnet's* test.

TRANSPLACENTAL TRANSMISSION OF *BABESIA CABALLI* AND *THEILERIA EQUI* IN A NEWBORN FOAL: CASE REPORT

Transmissão Transplacentária de *Babesia caballi e Theileria equi* em Potro Neonato: Relato de Caso

José D. Ribeiro Filho[1], Lorena C. Monteiro[1], Samuel R. Alves[1], Paulo V. M. Santos[1], Micheline O. da Silva[1], Caio M. Costa[1], Gabriella M. M. Ferreira[1], Marcel F. B. Avanza[1]

[1] Departamento de Veterinária, Universidade Federal de Viçosa (UFV) – MG, Brasil.
E-mail: gabriella.morais@ufv.br

ABSTRACT: *This paper reports a case of transplacental transmission of Babesia caballi and Theileria equi in a newborn filly. The animal was referred to the Clinic and Surgery of Large Animals of the UFV ten hours after its birth with icterus, hemoglobinuria, apathy, hemoparasitosis by Babesia caballi and Theileria equi and leukopenia. Treatment with imidocarb diproprionate was not effective, requiring the use of diminazene diaceturate. The filly developed SIRS and diarrhea. It was medicated with antibacterial, anti-inflammatory, mucous protectors and hydration. The patient presented clinical and laboratorial improvement, being discharged after 14 days of hospitalization.*
Keywords: *babesiosis, congenital, diminazene diaceturate*

RESUMO: O presente trabalho relata a transmissão transplacentária de *Babesia caballi* e *Theileria equi* em um potro neonato. O animal foi encaminhado à Clínica e Cirurgia de Grandes Animais da UFV dez horas após seu nascimento com icterícia, hemoglobinúria e apatia. O hemograma demonstrou hemoparasitose por *Babesia caballi* e *Theileria equi* e leucopenia. O tratamento com diproprionato de imidocarb não foi eficaz, sendo utilizado diaceturato de diminazeno. O animal desenvolveu SIRS e diarreia. Foi medicado com antibacterianos, anti-inflamatório, protetores de mucosas e hidratação. O paciente apresentou melhora clínica e laboratorial, recebendo alta após 14 dias de hospitalização.
Palavras-Chave: babesiose, congênita, diaceturato de diminazeno

INTRODUCTION

Hemoparasitosis in horses are mainly caused by *Babesia caballi* and *Theileria equi*. The main form of transmission is by vectors, the ticks *Anocentor nitens*, *Boophilus microplus* and *Amblyoma cajennense*. There are reports of transplacental transmission of both protozoa in horses. Intravascular hemolysis generates depression, icterus, and fever, as well as colic and incoordination. In neonates, clinical signs may induce suspicion of neonatal isoerythrolysis and the diagnosis can be made by the presence of parasites in the whole or peripheral blood smear or CRP. This report aims to describe the occurrence of the transplacental transmission of *Theileria equi* and *Babesia caballi* in a newborn filly.

CASE REPORT

A female foal of the Mangalarga Marchador breed was referred by a Veterinarian to the Clinic and

Surgery of Large Animals of the Federal University of Viçosa (CSLA-FUV), with approximately ten hours of life and 44 kg of body weight. According to the Veterinarian a few hours after birth he observed that the animal was apathetic, had dark red urine and icteric mucosa. Physical examination revealed dehydration, tachycardia, tachypnea, intestinal hypomotility, reduced sucking reflex and intense icterus. Laboratory tests revealed severe hemoparasitosis by *Babesia caballi* and *Theileria equi*, leukopenia (1,200/mm^3), 100% lymphocytes, thrombocytopenia, elevated serum alkaline phosphatase (AP), gamma glutamyl transferase (GGT) and hyperbilirubinemia. Urinalysis revealed presence of proteinuria and hemoglobinuria. The treatment was consisted of: intravenous hydration with Lactated Ringer (15 mL kg^{-1} hour^{-1}) for 11 days; (1st day: 2.2 mg^{-1} kg^{-1}, IM, SID, 2nd and 3rd days: 2.2 mg^{-1} kg^{-1}, IM, BID) preceded by administration of sodium dipyrone associated with hyoscine (20 mg^{-1} kg^{-1}, IV). Ceftriaxone sodium (25 mg^{-1} kg^{-1}, IV, BID, for 10 days). On the second day of hospitalization, the anemia increased, and blood transfusion was made (20 mL^{-1} kg^{-1}, IV). On the fourth day of the study, the patient was treated with sucralfate (20 mg^{-1} kg^{-1}, VO, QID for 4 days), ranitidine (6 mg^{-1} kg^{-1}, VO, BID for 4 days) and omeprazole (4 mg^{-1} kg^{-1}, VO, SID for 7 days). Imidocarb dipropionate applications were not efficient in controlling hemoparasitosis (*Theileria equi*). Thus, on the fourth day, treatment with diaceturate diminazene (5 mg^{-1} kg^{-1}, IM, SID, for 2 days) was chosen. On the fifth day the animal presented diarrhea, leukopenia with left shift and cytoplasmic basophilia in the segmented neutrophils. From this moment, gentamicin (6,6 mg^{-1} kg^{-1}, IV, SID, for 5 days) and metronidazole (25 mg^{-1} kg^{-1}, VO, BID, 5 days) were added to ceftriaxone. The administration of flunixin meglumine (0.25 mg^{-1}kg^{-1}, IV, TID, for 6 days) was also started. Activated charcoal (20 g^{-1}, VO, SID, for 2 days) and supplementation with reduced dose of glutamine (0.1 g-1 kg-1, VO, BID) were started on day 9 for two days, followed by the full dose (0.2 g / kg, VO, BID) for three days. There was a progressive improvement in the patient's clinical condition and discharge after 14 days of hospitalization.

DISCUSSION

In newborn foals with few hours of life, the occurrence of icterus, apathy and hemoglobinuria is caused by neonatal isoerythrolysis and hemoparasitosis. The hemogram showed the presence of severe hemoparasitosis by *Babesia caballi* and *Theileria equi*, thus, the neonatal isoerythrolysis was discarded in the patient. Imidocarb dipropionate is one of the substances most commonly used in the treatment of babesiosis in horses. However, in this case, it proved to be ineffective in to quell the infection, even after several applications. The treatment was changed for diaceturate of diminazene, although it is recommended for equines (Rashid et al., 2008), it is less used than the imidocarb in equines. After two applications of diminezine diaceturate, the presence of *Theileria equi* in the patient's whole and peripheral blood was no longer observed. There was stabilization of the number of erythrocytes, hematocrit and hemoglobin, with a progressive increase in their values on subsequent days. The occurrence of leukopenia with neutropenia and left shift was reported in fatal cases of transplacental transmission of *Theileria equi* (Chhabra *et al*., 2012) in horses. In this case, although the first hemogram

showed leukopenia with absence of segmented neutrophils and rods, after 24 hours of treatment there was an increase in the number of leukocytes and the appearance of segmented neutrophils and monocytes. Intense intravascular hemolysis induced hyperbilurribinemia, icterus, and hemoglobinuria. IV hydration corrected hydroelectrolytic imbalances and by generating polyuria it helped in the elimination of hemoglobin. Hemoparasitosis was quelled on the seventh day of treatment, however the diarrhea continued until the first day of hospitalization. Transplacental transmission reports Theileriose and Babesiosis in foals are associated with high death rates in these animals. In this case, early, precise and intensive therapy was the determining factor in the cure of the patient.

CONCLUSION

The evaluation of the Veterinarian in the immediate postnatal period was decisive in identifying the changes in the patient and allowing the quick and accurate clinical procedure. Early diagnosis and accurate therapy were essential for successful treatment. Although imidocarb diproprionate is an effective substance in the treatment of hemoparasitoses in equines, in this case only diminazene diaceturate was effective in causing hemoparasitosis by *Theileria equi*, while diarrhea and SIRS were resolved with the use of antibacterial, anti-inflammatory, mucosal protectors and hydration.

REFERENCE

CHHABRA, S.; RANJAN, R.; UPPAL, S. K. *et al*. Transplacement transmission of *Babesia equi* (*Theileria equi*) from Carrier mares to foals. *J Parasit Dis*. v.36, n 1, p31-33, 2012.

RASHID, H. B.; CHAUDHRY, M.; RASHID, H. et al. Comparative efficacy of diminazene diaceturate and diminazene aceturate for the treatment of babesiosis in horses. *Tropical Animal Health and Production*, v. 40, n. 6, p. 463–467, 2008.

REED, S. M.; BAYLY, W. M.; SELLON, D.C. *Equine Internal Medicine*. 4. Ed. St. Louis. Elsevier, 2018, p 1008-1009.

TRATAMENTO CIRÚRGICO DE DEFORMIDADE FLEXURAL CONGÊNITA UNILATERAL DO APARATO RECÍPROCO DO MEMBRO PÉLVICO EM POTRO MANGALARGA MARCHADOR

Surgical treatment of unilateral congenital flexural deformity of the reciprocal apparatus of the hind limb in a Mangalarga Marchador foal

Leonardo R. de Lima[1], Camilla E. Mendonça[2], Adriana S. de Souza[2], Daniele M. Carneiro[2], Thaiza A. G. Martins[2], Willane B. D'Apparecida[2]

[1] Professor do Departamento de Medicina e Cirurgia Veterinária da Universidade Federal Rural do Rio de Janeiro (UFRRJ).

[2] Graduanda em Medicina Veterinária na UFRRJ.

E-mail: leoveterinariojf@gmail.com

RESUMO: A deformidade flexural congênita (DFC) do aparato recíproco de equinos é uma anormalidade rara que desabilita o animal em se manter em estação logo após o nascimento. O objetivo desse relato foi descrever o tratamento cirúrgico bem-sucedido da contratura congênita da porção flexora do aparato recíproco do membro pélvico em um neonato equino Mangalarga Marchador. O potro foi apresentado ao hospital veterinário com 24 horas do nascimento. Ao exame clínico foi observada incapacidade de extensão do membro pélvico devido a contratura nas unidades musculo-tendíneas *peroneus tertius*, extensor digital longo e tibial cranial. Foi realizado tratamento clínico com oxitetraciclina (2000 mg) durante sete dias, sem melhora significativa da extensão do tarso, optando-se então pelo tratamento cirúrgico. Na cirurgia o músculo *peroneus tertius* foi transectado transversalmente, resultando em relaxamento parcial da flexão e logo em seguida, realizada tenotomia do músculo tibial cranial próximo a sua inserção distal. Essa ação resultou em maior relaxamento, embora ainda insuficiente para a extensão total do tarso. Diante da extensão incompleta alcançada, optou-se pela colocação de gesso sintético mantido durante sete dias para facilitar o uso do membro. Após a remoção do gesso, foi realizada fisioterapia diariamente. A tenotomia do *peroneus tertius* em conjunto com a tenotomia do tibial cranial mostrou ser efetiva para a resolução dessa doença.

Palavras-Chave: cavalo, equino, músculo, oxitetraciclina, *peroneus tertius*, tenotomia

ABSTRACT: *Congenital flexural deformity (CFD) of the hind limb reciprocal apparatus is a rare abnormality that disables the equine newborn to stand soon after birth. The objective of this report was to describe the successful surgical treatment of the congenital contracture of the flexor portion of the reciprocal pelvic limb apparatus in an equine neonate. The animal was presented 24 hours after birth to veterinary hospital. Clinical examination revealed inability to extend the pelvic limb due to contracture in the musculo-tendinous peroneus tertius, long digital extensor and cranial tibial muscles. Clinical treatment using oxytetracycline (2000 mg) was carried out for seven days, without significant improvement of the tarsus extension; then surgical treatment was chosen. In the surgery, the peroneus tertius muscle was transected transversally, resulting in partial relaxation of the flexion and soon thereafter, tenotomy of the*

cranial tibial muscle was performed close to its distal insertion. This action resulted in greater relaxation, although still insufficient for the total extension of the tarsus. In view of the incomplete extension reached, a fiberglass cast was kept for seven days to facilitate the use of the limb. After the removal of the cast, physical therapy was performed daily for seven days. The tenotomy of the peroneus tertius and cranial tibial showed to be effective for the resolution of this disease.

Keywords: *equine, horse, muscle, oxitetracycline, peroneus tertius, tenotomy*

INTRODUÇÃO

A DFC dos membros locomotores nos equinos é caracterizada pela incapacidade desses animais em estender o membro afetado, sendo ocasionado pelo encurtamento das unidades musculares em relação aos ossos da região acometida (Corrêa, 2006). Dependendo da região acometida e da severidade, as DFC podem impedir o animal de se manter em estação logo após o nascimento, ocasionando falha da transferência da imunidade passiva pela ingestão insuficiente de colostro. A DFC do aparato recíproco é uma condição rara que impede a estação quadrupedal e a locomoção do neonato. Após extensa pesquisa bibliográfica, foi possível verificar uma única descrição de caso na década de 1980. Dessa forma, o objetivo desse relato foi descrever um bem sucedido tratamento cirúrgico da DFC do aparato recíproco em um potro mangalarga marchador.

RELATO DE CASO

Um potro Mangalarga Marchador, com 24 horas de vida, foi admitido com incapacidade de extensão do membro pélvico direito. O ângulo de extensão máximo da articulação do trarso foi 35 graus. A deformidade flexural envolveu os músculos *peroneus tertiu*s, extensor digital longo e tibial cranial. Foi realizado tratamento clínico com oxitetraciclina (2000 mg) durante sete dias, sem melhora clínica significativa. Na cirurgia, o músculo *peroneus tertius* foi transeccionado, resultando em relaxamento parcial da flexão e logo em seguida, realizada tenotomia do músculo tibial cranial próximo a sua inserção distal. Diante da extensão incompleta, optou-se pela colocação de gesso sintético mantido durante sete dias para facilitar o uso do membro. Após a remoção do gesso, observou-se melhora no apoio do membro, porém com insuficiência dos músculos flexores. Além disso, observou-se tensão presente no tendão extensor digital longo, sendo então encaminhado para fisioterapia. O paciente teve alta 20 dias depois de sua entrada no hospital.

RESULTADO E DISCUSSÃO

A injeção intravenosa de oxitetraciclina, uso de talas, gesso e bandagens ou intervenções cirúrgicas podem ser requeridas para o tratamento da deformidade flexural grave (Robert et al. 2013). A oxitetraciclina intravenosa é utilizada para induzir o relaxamento no membro afetado em potros de até duas semanas de idade (Madison et al, 1994). Contudo, o tratamento com oxitetraciclina não pareceu ser benéfico na deformidade flexural descrita nesse relato, embora tenha havido uma leve mudança no ângulo tarsal. A grande prevalência de fibras tendíneas no corpo do músculo *peroneus tertius* pode ser responsável pela ausência de resposta a oxitetraciclina, uma vez que parte de sua ação se dá pela inibição da contração muscular

através da quelação do íon cálcio. Dessa forma, o tratamento cirúrgico deve ser instituído prontamente. Em um único relato disponível na literatura, o tratamento cirúrgico foi bem sucedido, embora a extensão normal demorou algumas semanas para ser alcançado REF. No caso aqui descrito, a imobilização do membro foi importante para a deambulação e amamentação independente do neonato. Apesar do tratamento ter sido bem suscedido, devido ao número limitado de casos, não é possível estabelecer a real segurança da técnica cirúrgica para a performance atlética futura.

CONCLUSÃO

A DFC do tarso é uma patologia rara e parece não responder ao tratamento medicamentoso com oxitetraciclina intravenosa. A tenotomia do *peroneus tertius* em conjunto com a tenotomia do tibial cranial parece ser efetiva para a resolução dessa doença.

REFERÊNCIAS BIBLIOGRÁFICAS

CORRÊA, Rodrigo Romero. *Deformidades flexurais em eqüinos: estudo retrospectivo e análise crítica*. Tese de Doutorado. São Paulo, 2006. GAUGHAN, Earl M. Flexural Limb Deformities of the Carpus and Fetlock in Foals. *The Veterinary clinics of North America. Equine practice*, v. 33, n. 2, p. 331-342, 2017.

ROBERT, C.; VALETTE, J.-P.; DENOIX, J.-M. Longitudinal development of equine forelimb conformation from birth to weaning in three different horse breeds. *The Veterinary Journal*, v. 198, p. e75-e80, 2013.

MADISON, J. B. et al. Effect of oxytetracycline on metacarpophalangeal and distal interphalangeal joint angles in newborn foals. *Journal of the American Veterinary Medical Association*, v. 204, n. 2, p. 246-249, 1994.

TRATAMENTO CIRÚRGICO E FISIOTERÁPICO DE SÍNDROME DO LIGAMENTO ANULAR PALMAR EM CAVALO MANGALARGA MARCHADOR

Surgical treatment and physiotherapy of palmar annular ligament syndrome in a Mangalarga Marchador horse

Nathan M. C. Souza[1]; Cyril A. de Marval[2]; Christine A. Simões[1]; Egíno Gonçalves[3]; Hugo F. de Almeida[1], Igor A. Fonseca[3]; Poliana R. F. Botelho[4,5]; Viviane C. L. Gomes[5]

[1] Discente Faculdades Integradas do Norte de Minas (FUNORTE), Montes Claros/MG.

[2] Professor do curso de Medicina Veterinária, Pontifica Universidade Católica (PUC), Betim/MG e Médico Veterinário do Hospital Veterinário Vetcheck, Betim/MG.

[3] Médico Veterinário, Montes Claros/MG.

[4] Professor assistente FUNORTE, Montes Claros/MG.

[5] Médico Veterinário do Hospital Universitário Veterinário Renato de Andrade, FUNORTE, Montes Claros/MG.

E-mail: nathanmsncnn@gmail.com

RESUMO: A síndrome da constrição do ligamento anular palmar (SLAP) é caracterizada pela constrição da bainha dos tendões flexores digitais (TFD) e consequente restrição do deslizamento dos tendões. A tenossinovite dos flexores digitais é uma das possíveis etiologias da síndrome. A desmotomia do ligamento anular palmar (LAP) normalmente é o tratamento de escolha e o prognóstico para retorno à carreira atlética varia de acordo com a severidade do caso e existência de lesões concomitantes. Relata-se o tratamento cirúrgico e fisioterápico de SLAP e desmite do LAP, secundária a tenossinovite crônica em cavalo da raça Mangalarga Marchador. O animal apresentava claudicação severa (grau 5/5) com oito meses de duração. Espessamento e fibrose dos TFDs, bainha tendínea e LAP foram identificados. Após controle da inflamação, o animal foi submetido à desmotomia. As modalidades fisioterápicas usadas foram a crioterapia (CRIO), estimulação elétrica transcutânea (TENS), laser terapêutico (LT) e ultrassom terapêutico (UST). Após 4 meses de tratamento, o grau de claudicação reduziu para 1/5.

Palavras-Chave: constrição do ligamento anular, desmotomia, equino, tendinite

ABSTRACT: *The palmar annular ligament syndrome (PALS) is characterized by the constriction of the sheath of the digital flexor tendons (DFT) and restriction of the free movement of the tendons. Digital flexor tenosynovitis is one of the possible etiologies of this syndrome. The desmotomy of the palmar annular ligament (PAL) is often elected and the prognosis for athletic soundness varies based on the severity and the existence of concomitant lesions. The surgical treatment and physiotherapy of a PALS and LAP desmitis secondary to chronic tenosynovitis in a Mangalarga Marchador horse is reported. The animal presented an eight-month-history of severe lameness (grade 5/5). Enlargement and fibrosis of the DFTs, tendon sheath and PAL were identified. After inflammation management, the desmotomy was performed. The physiotherapy modalities used were the cryotherapy (CRYO), transcutaneous electrical nerve stimulation (TENS), laser*

therapy (LT), and therapeutic ultrasound (TUS). After 4-months of treatment, the lameness reduced to a grade of 1/5.

Keywords: *annular ligament constriction, equine, desmotomy, tendinitis*

INTRODUÇÃO

Dentre as estruturas que compõem a porção distal dos membros dos equídeos, estão o ligamento anular palmar/plantar e os ligamentos anulares digitais proximal e distal. Estes ligamentos atuam na estabilização dos tendões flexores digitais (TFDs). O LAP origina-se na porção abaxial dos ossos sesamóides proximais e envolve a porção palmar da articulação metacarpofalangeana. A individualização do LAP normal em imagem ultrasonográfica é considerada difícil, por se tratar de estrutura estreita (<2mm) (Owen et al., 2008). A SLAP é caracterizada pela constrição da bainha tendínea e restrição do deslizamento dos TFDs no canal do boleto, normalmente não associada a desmite do LAP. O espessamento da bainha tendínea pode ocorrer devido a lesões nos TFDs, manica flexora ou da tenossinovite. Inflamação e fibrose do tecido subcutâneo na porção palmar do boleto também são citadas como possíveis etiologias (Dik, et al., 1995). O tratamento cirúrgico, através da desmotomia, é indicado com frequência devido à usual cronicidade dos casos. O retorno à carreira atlética é reportado em 64% a 87% dos casos (Fortier et al., 1999 e Dik et al., 1995). No entanto, o prognóstico deve ser avaliado de acordo com a severidade e existência de lesões concomitantes.

RELATO DE CASO

Foi encaminhado ao Hospital Veterinário Renato de Andrade da FUNORTE, em Montes Claros, MG, um garanhão da raça Mangalarga Marchador, com 8 anos de idade, pesando 436Kg. O animal apresentava claudicação severa (grau 5/5) do membro torácico esquerdo (MAE), com oito meses de duração. Tratamentos prévios incluíam uso tópico de substância revulsiva (5-Day Blister) por cinco sessões, crioterapia e anti-inflamatórios não esteroidais. Intenso aumento de volume foi notado na porção distal do metacarpo e boleto do MAE, com aumento de temperatura e intensa sensibilidade dolorosa. Em exame ultrassonográfico, observou-se espessamento dos TFDs, bainha tendínea e LAP, assim como moderada efusão na bainha tendínea composta por fluido anecóico. Irregularidades hiperecóicas foram evidenciadas na porção palmar do TFDS e porção dorsal do LAP, sugestivas de fibrose. Radiografias também foram realizadas e não foi observado acometimento das estruturas ósseas. O tratamento cirúrgico via desmotomia do LAP foi postergado devido à severidade do processo inflamatório. Foi instituído tratamento medicamentoso com anti-inflamatórios não esteroidais sistêmicos e massagem com pomadas anti-inflamatórias (DMGEL e GELOPAN). O programa fisioterápico baseou-se em CRIO diariamente e LT, UST e TENS três vezes por semana. Após 3 meses, o animal estava apto à realização do procedimento cirúrgico. A desmotomia do LAP foi realizada pela técnica fechada, por meio de uma incisão de 2 cm na porção palmarolateral distal do boleto do MAE. O programa de fisioterapia combinada e introdução gradual de caminhadas continuou por 30 dias após o procedimento, até o momento da alta. O grau de claudicação reduziu para 1/5, apenas evidente na

marcha, sendo compatível com o propósito do animal para reprodução.

RESULTADOS E DISCUSSÃO

Segundo Owen et al. (2008), a distinção entre a SLAP e a desmopatia primária do LAP é pouco documentada. Na SLAP, a bainha tendínea encontra-se espessada devido a lesões dos TFDs, manica flexora ou tenossinovite, e a constrição gerada pelo LAP é secundária. Espessamento e inflamação do LAP normalmente não é reportado nos casos de SLAP. A desmopatia primária do LAP pode ocorrer devido à contusão do boleto ou à hiperextensão da articulação metacarpofalangeana. Trata-se de uma condição normalmente bilateral, observada com maior frequência nos membros pélvicos e em animais mais velhos. Espessamento do LAP (≥ 2 mm) com ou sem fibrose do tecido subcutâneo é reportado nos casos de desmopatia, e menos de 50% dos animais afetados retornaram à carreira atlética (Owen et al., 2008). O caso aqui reportado apresenta caráter peculiar devido à associação entre a tenossinovite e a desmite do LAP. Segundo Auer e Stick (2012) o tratamento mais eficaz para síndrome da constrição do ligamento anular é a desmotomia. A eficácia do tratamento fisioterápico pré e pós-cirúrgico é corroborada pela severidade da lesão e refratariedade do caso ao repouso e tratamentos anti-inflamatórios convencionais por oito meses prévios à apresentação.

CONCLUSÃO

A SLAP e a desmopatia do LAP são condições distintas. Espessamento do LAP normalmente não é observado em casos de SLAP. No caso exposto, tanto constrição da bainha tendínea como espessamento do LAP foram observados. A desmotomia associada à fisioterapia pré e pós-cirúrgica mostrou-se eficaz ao reduzir a claudicação em quatro graus no período de quatro meses.

REFERÊNCIAS BIBLIOGRÁFICAS

AUER, J.A., STICK, J.A., Equine Surgery, 4th edition. Philadelphia, Elsevier Saunders 2011.

DIK, K.J.; DYSON, S.J.; VAIL, T.B. Aseptic tenosynovitis of the digital flexor tendon sheath, fetlock and pastern annular ligament constriction. *Vet. Clin. North Am. Equine Pract.* 11, 151–62.1995.

FORTIER, L.A.; NIXON, A.J.; DUCHARME, N.G.; MOHAMMED, H.O.; YEAGER, A. Tenoscopic examination and proximal annular ligament desmotomy for treatment of equine "complex" digital sheath tenosynovitis**.** *Vet. Surg.* 28, 429–35. 1999.

OWEN, K.R; DYSON, S.J.; PARKIN, T.D.H., SINGER, E.R.; KRISTOFFERSEN, M.; MAIR, T.S. Retrospective study of palmar/plantar annular ligament injury in 71 horses: 2001–2006. Eq. Vet.J. 40 (3), 237-244. 2008.

TRATAMENTO CLÍNICO DE PITIOSE CUTÂNEA EM POTRA NO NORTE DE MINAS GERAIS – RELATO DE CASO

Clinical treatment of cutaneous pythiosis in foal in the north of Minas Gerais - Case report

João V. Nobre[1]; Alina P. de Macedo[1]; Anna L. M. Cavalcante[1]; Igor A. Fonseca[3]; Isabela M. A. Leal[1]; Déborah M. M. Takaki[2]; Pedro G. Lage[2]; Poliana R. F. Botelho[2]

[1] Graduação Faculdades Integradas do Norte de Minas (FUNORTE), Montes Claros/MG.

[2] Professor assistente Faculdades Integradas do Norte de Minas (FUNORTE), Montes Claros/MG.

[3] Médico Veterinário, Montes Claros/MG.

E-mail: joaonobre17@hotmail.com

RESUMO: A pitiose equina é uma dermatopatia infecciosa, que comumente acomete os equídeos em regiões alagadas. É provocada pelo Oomiceto *Pythium insidiosum*, sendo caracterizada pela formação de grandes lesões granulomatosas com presença de infiltrado eosinofílico e aglomerados necróticos denominados de ‘’kunkers’’. O diagnóstico precoce é realizado através do histórico, exames clínicos e análise histológica. Relata-se o caso de uma potra, fêmea, Mangalarga Marchador, com 1 ano de idade, atendida no Hospital Veterinário Universitário Renato Andrade, que apresentava lesão extensa no membro pélvico esquerdo, sugestivo de pitiose cutânea. O animal recebeu o devido tratamento para a patologia sendo o prognóstico favorável.

Palavras–Chave: dermatopatia, pitiose, potra, região seca

ABSTRACT: *Equine pythiosis is an infectious dermatopathy, which commonly occurs in flooded regions. It is caused by Oomycete Pythium insidiosum, being characterized by the formation of large granulomatous lesions with presence of eosinophilic infiltrate and necrotic agglomerates called "kunkers". Early diagnosis is made through the history, clinical exams and histological analysis. We report the case of a woman, a woman, a one-year-old man, attended at the University Veterinary Hospital Renato de Andrade, who presented extensive lesion in the pelvic limb, suggestive of cutaneous pythiosis. The animal was treated for a pathology and the prognosis was favorable.*

Keywords: *dermatopathy, dry region, foal, pythiosis*

INTRODUÇÃO

A espécie equina é comumente acometida por lesões cutâneas, dentre as diversas lesões, a pitiose é uma das mais recorrentes quanto trata-se de dermatopatias em equinos que vivem em regiões alagadas.

De acordo com Maciel *et al.* (2008), a pitiose cutânea é caracterizada como uma dermatopatia granulomatosa, crônica, que caracteriza-se pela formação de infiltrado eosinofílico, com presença de aglomerados necróticos que são chamados de “kunkers”, atinge principalmente o tecido subcutâneo e é causada pelo oomiceto *pythium*

incidiosum. As lesões causadas pela pitiose são mais frequentemente encontradas nas porções distais dos membros e na parte toraco-abdominal dos equinos, devido ao contato direto com fontes de contaminação onde há presença dos zoósporos (LEAL *et al.* 2001). O diagnóstico diferencial é de extrema importância para excluir dermatopatias semelhantes à pitiose, como a habronemose e tecido de granulação exuberante (BECEGATTO *et al.* 2017).

Tendo em vista os elementos citados acima, o objetivo deste trabalho é apresentar um estudo de caso sobre a ocorrência de pitiose cutânea em uma potra no norte de Minas Gerais atendida no Hospital Veterinário Universitário Renato de Andrade situado na cidade de Montes Caros.

RELATO DE CASO

Foi atendido no Hospital Veterinário Universitário Renato de Andrade, no dia 25/09/2018 um equino, fêmea, Mangalarga Marchador, tordilha, de 1 ano de idade, pesando 200 kg. O animal apresentava ferida no membro posterior esquerdo, edemaciação, com sensibilidade dolorosa exacerbada e fístulas onde havia a presença de secreção sero-sanguinolenta, pus e "kunkers" (Figura 1). À anamnese, o proprietário relatou que o animal ficava em baia, porém também ficava em piquetes que não possuíam áreas úmidas. No dia 25/09/2018, foi instaurado como tratamento, a administração de Ceftiofur, 4,5 ml por via intramuscular, SID, por sete dias e Flunixin Meglumina, 4,5 ml por via oral, SID por cinco dias. Foi recomendado também limpeza da ferida do membro posterior esquerdo com solução fisiológica, logo após, utilização na ferida de pomada cicatrizante Phytosphigosine e pomada à base de ivermectina, uma vez que a suspeita principal seria habronemose e bandagem do membro a cada 48 horas. No dia 26/09/2018 foi realizada coleta de fragmento da ferida para análise histopatológica e para obtenção do diagnóstico, que teve resultado inconclusivo. Desta maneira, com a piora do quadro do animal e a ferida com características de pitiose, no dia 15/10/2018 foi instaurado o tratamento para a mesma, sendo utilizado acetato de triacinolona (20 mg/animal) por via intramuscular, SID, nos dias 16/10, 23/10 e 30/10 e iodeto de potássio (1gr/15Kg), 14 gr por via oral, SID, por 30 dias. Era realizada limpeza da ferida diariamente com permanganato de potássio diluído em soro fisiológico e posteriormente bandagem no membro pélvico esquerdo. Assim, o prognóstico foi favorável com a cicatrização, fechamento das lesões e crescimento de pelo em 60 dias (Figura 2), porém aos 28 dias de tratamento já havia ocorrido a remissão da presença de "kunkers"e secreção sero-sanguinolenta.

RESULTADO E DISCUSSÃO

Dentre os diversos fatores causais de feridas cutâneas nos equinos, a pitiose se enquadra como uma das mais comuns em áreas úmidas. Apesar de Becegatto *et al*. (2017) citar várias formas de diagnóstico da pitiose como: exame histopatológico, PCR, detecção de anticorpos contra o *P. insidiosum*, muitas vezes a pitiose não é corretamente diagnosticada, devido à dificuldade de isolamento e identificação do agente causal (MACIEL, 2008). Isto justifica a dificuldade em diagnosticar a pitiose no animal em questão, principalmente por ser de uma região seca e por este motivo optou-se pelo diagnóstico terapêutico. O tratamento com

ozonioterapia associada à triacinolona foi relatado por Reis *et al.* (2018) que teve sucesso no tratamento de pitiose cutânea em equino, juntamente ao controle do crescimento da ferida com debridante químico (sulfato de cobre), o que diferenciou-se da terapia do animal em questão. O relato atual, corroborou com o tratamento utilizado por Lemos *et al*. (2018), pois em ambos os casos, não houve a remoção cirúrgica do tecido atingido, somente utilizado acetato de triancinolona e iodeto de potássio.

CONCLUSÃO

A pitiose equina em áreas secas é de difícil diagnóstico e apesar de existir várias literaturas que sugerem a remoção cirúrgica como forma de tratamento, a terapia com acetato de triancinolona e iodeto de potássio mostrou-se eficiente neste relato.

REFERÊNCIAS BIBLIOGRÁFICAS

BECEGATTO, D. B.; ZANUTTO, M. de S.; CARDOSO, M. J. L. et al. Pitiose equina: revisão de literatura. Arq. Ciênc. Vet. Zool. UNIPAR, Umuarama, v. 20, n. 2, p. 87-92, abr./jun. 2017.

LEAL, A, T.; LEAL, A. B. M.; FLORES, E. F. et al. Pitiose. Ciência Rural, Santa Maria, v.31, n.4, p.735-743, 2001.

LEMOS, B.; PETRUCCI, L. B. D. V.; VIEIRA, V. et al. Tratamento da pitiose cutânea equina com acetato de triancinolona e iodeto de potássio: relato de casos. Revista Acadêmica: Ciência Animal, 2018.

MACIEL I. C. F.; SILVEIRA J. T.; MAIA C. A. et al. Pitiose fatal em equino tratado inicialmente para habronemose cutânea. Setor de Zootecnia, Núcleo de Ciências Agrárias da Universidade Federal de Minas Gerais (UFMG). Brasil: Minas Gerais, 2008.

REIS, R. W.; PINTO, V.; AREND, T.C. et al. Ozonioterapia no tratamento para pitiose em equinos. XVLLL FÓRUM DE PESQUISA CIENTÍFICA E TECNOLÓGICA. Expoulbra, 2018.

Figura A – Início do tratamento **Figura B –** Com 60 dias de tratamento

USE OF ENTERAL FLUID THERAPY ASSOCIATED WITH INTRAVENOUS AIDING THE TREATMENT OF EQUINE COLITIS: CASE REPORT

Uso da Hidratação Enteral Associada a Intravenosa Auxiliando o Tratamento da Colite Equina: Relato de Caso

José D. Ribeiro Filho[1], Marcel F. B. Avanza[1], Paulo V. M. Santos[1], Samuel R. Alves[1], Micheline O. Silva[1], Lorena C. Monteiro[1], Caio M. Costa[1], Gabriella M. M. Ferreira[1], Natália dos S. Rosse[1], Aline de O. Ferreira[1]

[1] Departamento de Veterinária, Universidade Federal de Viçosa (UFV) – MG, Brasil.

E-mail: gabriella.morais@ufv.br

ABSTRACT: *An equine with signs of colitis was attended at the Veterinary Hospital of the UFV. The animal had a history of administration of phenylbutazone and submission to stress. The patient was treated for 20 days with enteral and intravenous hydration, besides the use of antibacterial, anti-inflammatory, mucosal protectors and nutritional supplementation. This case ratified the importance of enteral electrolyte solutions associated with IV hydration assisting in electrolytic replacement and nutritional supplementation, besides reducing the cost in cases of prolonged treatments.*

Keywords: *antibacterial, chronic diarrhea, infection, rehydration*

RESUMO: Foi atendido no Hospital Veterinário da UFV um equino apresentando sinais de colite. O animal possuía histórico de administração de fenilbutazona e submissão a estresse. O paciente foi tratado por 20 dias com hidratação enteral e intravenosa, além do uso de antibacterianos, anti-inflamatório, protetores de mucosa e suplementação nutricional. Este caso ratificou a importância de soluções eletrolíticas enterais associadas a hidratação IV auxiliando na reposição hidroeletrolítica e suplementação nutricional, além de reduzir o custo em casos de tratamentos prolongados.

Palavras-Chave: antibacteriano, diarreia crônica, infecção, reidratação

INTRODUCTION

The pathophysiology of colitis is by nature inflammatory and the clinical observations in cases such as diarrhea emerge from an inflammatory process involving the gastrointestinal tract affected segments. The early stages begin from inflammation of the intestinal mucosa, but it can quickly become a systemic inflammatory process with the activation of the inflammatory cascade. Many consequences can be derived from the exacerbated inflammatory response such as laminitis and multiple organ failures (White et al., 2009). This work aims to demonstrate the importance of enteral electrolyte solutions associated with IV fluid therapy assisting in the adequate replacement of electrolytes and nutritional supplementation in cases of equine colitis.

CASE REPORT

On August 20, 2018, a six-year-old Mangalarga Marchador horse was referred to the Veterinary Hospital of the UFV with diarrhea, hypercorated mucosa, apathy, anorexia and dehydration. According to animal keeper, on the day before the hospitalization, the horse was trying to urinate and could not. Then he administered 10 mL of Equipalazone® (IV) and 10 mL of Pulmonil® (PO), nevertheless the animal was taken to the marcha competition. After, the animal traveled for about 12 hours to the property with abstaining of water and food. On the property, the diarrhea started, was medicated with 10 mL of Equipalazone® (IV) and 10 mL of CEF 50® (IM). At the UFV Veterinary Hospital, physical examination revealed hypercorred mucosa, apathy, moderate dehydration, diarrhea and intestinal hypermotility. Blood counts showed an increase in hematocrit value (48%), leukopenia (4100/µl), neutropenia (574/µl) with high left shift (1230/µl) and cytoplasmic basophilia. Fibrinogen also had a high value (0.6 g/dL). Biochemical examination showed an increase in the value of urea (130.4 mg/dL) and creatinine (7.17 mg/dL), as well as hyperphosphatemia (8.5 mg/dL) and hyperlactatemia (23 mg/dL). The hydration protocol consisted of the administration of enteral electrolyte solution in the volume of 15 mL kg^{-1} h^{-1} nasogastric continuous flow, being administered a total of 840 liters. Sodium Lactate Ringer was administered in volume 10 mL kg^{-1} $hour^{-1}$, for a total of 125 liters. The total volume of serum in 20 days was of 960 liters. The animal was submited to criotherapy for 48 hours e flunixin meglumine for 7 days (0.25 mg/kg, 6/6h, IV), dimethylsulfoxide (1st-3rd day: 60mL SID, IV). As antibacterial protocol, sodium ceftiofur (2.2 mg/kg, BID, IM) associated with gentamicin (6.6 mg/kg, SID, IV) during 8 days and metronidazole (25 mg/kg, BID) during 5 days. The animal did not show health improvement, being necessary the complementation in the proposed therapy. Thus, florfenicol was used (20 mg/kg, 48/48h, 3 aplications, IM). Omeprazole (4 mg/kg, SID, PO, for ten days) and activated coal (0.5 mg/kg, SID, PO, for five days) were initiated on the second day. Sodium dipyrone (20 mg/kg, IV) was used associated or not with hyoscine at sporadic times of acute pain. Probiotic® (4g, PO, Daily, for five days), supplementation with Whey Protein (100 g, BID, PO, Daily) and Glutamine (48 g, BID, PO, Daily) were administered daily. From the 13th day, the medications were decreased, being completely withdrawn on the 16th day. The fluid therapy was maintained until the 20th day of hospitalization. The animal was discharged on September 12, 2018.

DISCUSSION

The definitive diagnosis of the cause of colitis is a challenge to the professionals. In the case of the horse treated by the Veterinary Hospital of the Federal University of Viçosa, the main suspect is the use of NSAIDs administered without professional support, associated to the long road of transportation without water or food supply.

The treatment of colitis in horses consists in the control of pain and inflammation, antimicrobial therapy, and replacement and maintenance of hydroelectrolytic and acid-base balance, mucosal protectors and prevention of laminitis. In cases of endotoxemia with leukopenia and fever indicates the possibility of the presence of infectious agents and the use of antibiotic is indicated. Antimicrobial associations are used in severe cases and the

association of ceftiofur and gentamicin increases the action against gram negative agents (White *et al.*, 2009). With the chronicity of the disease and no significant improvement of the animal health, after the use of the cephalosporin + gentamicin combination, florfenicol was used at the dose of 20 mg/kg 48 in 48 hours IM, in a total of three doses. There is no indication for the use of florfenicol in horses, but it is used in the routine of the hospital when the other bases do not have desired effect and it presents a good response in the cases of clinical routine. Fluid therapy and maintenance of hydroelectrolyte balance are necessary in the treatment of colitis. The IV route may be used for rapid replacement of blood volume, but due to its unbalanced electrolyte concentration of some commercially available IV solutions, its use as a maintenance solution for long periods should be avoided, besides the high cost of this type of solution. In cases of colitis with hyponatremia, replacement of sodium is necessary, therefore, enteral solutions to restore its deficit can be prepared and provided. In addition, energy sources and proteins can be supplied in these same solutions. With the use of small-caliber probes, the animals can be free in the bay, can eat, reducing the stress caused by the disease and hospitalization (Ribeiro Filho et al., 2011). In addition to the beneficial effects of enteral hydration (ETH), another important aspect of this therapeutic modality is its low cost. Its use associated with IV hydration provided a significant reduction in treatment cost. At least 50% of hospital expenses were reduced by the use of ETH in this patient. It should be noted that ETH was used because the animal had moderate dehydration. When dehydration became more pronounced at some point, intravenous hydration was used.

CONCLUSION

Adequate antimicrobial therapy, mucosal protectors, laminite prevention, and fluid therapy are necessary in the treatment of colitis in horses. The use of enteral solution associated with ringer with sodium lactate promoted adequate replacement of electrolytes, water and nutritional supplementation and was essential for the success of the patient's response in cases of long-term treatments.

REFERENCES

RIBEIRO FILHO, J.D.; FARIAS, S.K.; DONNER, A.C. et al. Efeito de soluções eletrolíticas enterais com diferentes osmolaridades sobre o perfil eletrolítico e bioquímico de equinos. *Pesq. Vet. Bras.*, v.34(2), p.179-184, 2014.

WHITE, N.A.; MOORE, J.N.; MAIR, T.S. (Ed). *Equine acute abdomen*. EUA: TETON NEWMEDIA, p. 730, 2009.

USO DA ULTRASSONOGRAFIA NO DIAGNÓSTICO DE INTUSSUSCEPÇÃO CECO-CÓLICA EM EQUINO: RELATO DE CASO

Use off ultrassonography in the diagnosis of cecocolic intussusception in equine: case report

Caroline M. da Silva[1], Paloma C. Silva[1], Candice M. Bertonha[3], Vitor C. Sartori[4], Marcio de F. Espinoza[4], Nathali L . Agassi[2], Igor H. A. Aoyama[2]

[1] Residente em Clinica Médica e Cirúrgica de grandes animais – UNIUBE.

[2] Aprimorada (o) no Hospital Veterinário de Uberaba – UNIUBE.

[3] Docente Medicina Veterinária – UNIUBE.

[4] Médico Veterinário do Hospital Veterinário de Uberaba – UNIUBE.

E-mail: carol.medvet2017@gmail.com

RESUMO: A intussuscepção cecocólica consiste na invaginação do ápice do ceco para o corpo cecal. Acomete principalmente animais jovens que apresentam quadros de dor leve á moderada. Tem sua correção por meio do procedimento de celiotomia exploratória. O diagnostico pode ser concluído com o uso de ultrassonografia. O objetivo deste relato é apresentar um caso de intussuscepção cecocólica em um equino adulto, obtendo o diagnóstico através de exame ultrassonográfico.

Palavras-Chaves: celiotomia, cólica, intussuscepção, ultrassom

ABSTRACT: *Cecocolic intussusception consists of the invagination of the apex of the cecum to the cecal body, most of which affects young animals presenting mild to moderate pain,and is corrected by means of the exploratory celiotomy procedure. The diagnosis can be concluded with the use of ultrasonography. The objective of this report is to present a case of cecocolic intussusception in an adult horse, obtaining the diagnosis through ultrasonographic examination.*

Keywords: *celiotomy, colic, intussusception, ultrasound*

INTRODUÇÃO

A síndrome cólica nos equinos é responsável por cerca de 50% dos procedimentos cirúrgicos, sendo a principal causadora de óbito nessa espécie (Latson et al., 2005). A intussuscepção cecocólica é um achado incomum em cavalos adultos, representando cerca de 2% dos casos de cólica em animais jovens (Paulussen et al., 2017), sendo pouco relatada na literatura (Albanese et al., 2011). É definida como a invaginação do ápice do ceco para o corpo cecal, sendo que sua progressão através da válvula ceco cólica origina esta enfermidade (Auer e Stick, 2012). Os sinais clínicos incluem febre, dor de leve a moderada, fezes escassas e amolecidas e no exame de palpação retal, em alguns casos é possível encontrar uma massa rígida na base do ceco, porém não é um achado comum (White et al., 2009). O diagnóstico definitivo só é confirmado com a celiotomia exploratória, tendo como auxilio o exame de ultrassonografia (Paulussen et al., 2017). O tratamento é baseado na correção cirúrgica, onde a princípio realiza-se uma redução manual, sendo esta

positiva não há necessidade de realizar o procedimento de tiflectomia parcial ou total. O prognóstico é reservado na maioria dos casos. Diante de tais fatos, objetiva-se relatar o caso de intussuscepção cecocólica em equino, diagnosticada com o auxílio de exame ultrassonográfico.

RELATO DE CASO

Foi atendido no Hospital Veterinário de Uberaba um equino macho, castrado, Quarto de Milha, 15 anos, apresentando sinais de desconforto abdominal com início agudo. Apresentava quadros de dor intermitente e severa, com tentativas de deitar e rolar. O proprietário administrou 15 ml de flunixina meglumina na propriedade, não ocorrendo melhora da dor, o animal foi encaminhado para o hospital veterinário. A alimentação fornecida era à base de feno, ração e de capim Napier triturado, permanecendo solto a pasto com outros equinos. Ao exame físico, a auscultação do sistema digestório demonstrou hipomotilidade, com frequência cardíaca de 48 bpm, frequência respiratória de 28 rpm, temperatura 37,6°C, mucosas normocoradas, tempo de preenchimento capilar de 3 segundos. Iniciou-se então fluidoterapia com Ringer Lactato e Sorbitol, que foi usado na tentativa de estimular a motilidade intestinal e a dose de anti-inflamatório foi repetida devido ao quadro de dor severa. O hemograma não apresentava alterações dignas de nota. Na avaliação do lactato, sangue 3,4 mmol/L e o liquido peritoneal 2,0 mmo/L. O líquido peritoneal apresentava-se com aspecto turvo e presença de sangue oculto. Na palpação retal suspeitou-se de encarceramento nefroesplênico, sendo sugerido então o exame de ultrassonografia, onde a suspeita clínica inicial foi excluída e evidenciou-se uma possível intussuscepção. A frequência utilizada no exame ultrassonográfico foi de 2,5 Hz, feito com a probe macroconvexa. Na celiotomia exploratória, foi identificada a intussuscepção cecocólica, com grande parte do intussuscepto (ceco) dento do cólon ventral direito. Não foi possível exteriorizar a porção da intussuscepção e a tentativa de redução manual foi improdutiva, uma vez que a serosa já se encontrava friável e passível de laceração. Notou-se também a necrose de um segmento cecal visível. Devido ao prognóstico desfavorável, foi realizada eutanásia no animal. Na necropsia identificou-se que grande porção do ceco se encontrava invaginado para o lúmen do colón com necrose em quase toda extensão do ceco.

DISCUSSÃO

As intussuscepções têm sido relatadas na literatura em sua maioria em animais jovens com idade mediana de dois anos (Paulussen et al., 2017), sendo que no presente relato se tratava de um animal adulto. Os sinais clínicos são de caráter variável, podendo o animal apresentar um quadro de dor intermitente a severa (Albanese et al., 2011), em casos de dor incontrolável requer se a intervenção cirúrgica imediata, assim como ocorreu no caso descrito. A avaliação do lactato tem se tornado um parâmetro importante no prognóstico de pacientes com síndrome cólica, influenciando na decisão cirúrgica. Segundo Latson et al. (2005), níveis de lactato sérico devem ser até 2,0 mmol/dl, neste relato o paciente apresentou 3,4 mmol/dl, o que sugere um quadro de isquemia. O diagnóstico muitas vezes requer o auxílio de ultrassonografia, devido à dificuldade de conclusão da enfermidade apenas por meio de sinais clínicos e palpação. Segundo Paulussen et al. (2017), no exame ultrassonográfico é possível observar espessamento da parede

intestinal de caráter edematoso com aparência de anéis em forma de alvo. O espessamento da parede foi evidenciado neste caso, com moderada quantidade de liquido livre na cavidade abdominal, o que segundo o mesmo autor também é característica sugestiva de casos de intussuscepção cecocólica.

CONCLUSÃO

Por se tratar de uma afecção rara em equinos e de difícil diagnóstico, o exame ultrassonográfico auxilia na identificação de intussuscepção em animais adultos. Este exame de imagem pode ser incluído no atendimento do paciente com quadro de desconforto abdominal, auxiliando na conclusão do diagnóstico anterior ao procedimento de celiotomia exploratória.

REFERÊNCIAS BIBLIOGRÁFICAS

ALBANESE, V., CREDILLE, B., ELLIS, A., BALDWIN, et al. A case of a colocolic intussusception in a horse. Equine Veterinary Education, p 281-285, 2011.

AUER, J.A., STICK, J.A. Equine Surgery. 4.ed. Philadelphia Saunders, p.460, 2012.

LATSON, K.M., NIETO, J.E., BELDOMENICO, P.M., AND SNYDER, J.R. Evaluation of peritoneal fluid lactate as a market of intestinal ischaemia in equine colic. Equine Veterinary Journal p.342-346, 2005.

PAULUSSEN, E., BROUX, B., BERGEN VAN.T. et al. Caecal intussusception in the horse: Ultrasonographic findings and survival to hospital discharge of 60 cases (2009-2013). Equine Veterinary Education, p.241-246, 2017.

WHITE, N.A., MOORE, J.N., MAIR T.S. The Equine Acute Abdomen**.** 2.ed. Philadelphia: Lea & Febiger, p.622, 2009.

UTILIZAÇÃO DE BABOSA (*ALOE VERA*) NO TRATAMENTO DE FERIDAS LACERANTES EM EQUINO

Utilization of Babosa (*Aloe vera*) in treatment of lacerating wounds in equine

Regina V. C. Dias[1]; Luã B. Macêdo[2]; Eraldo B. Calado[3]

[1] Profa. Dra. Departamento de Ciências Animais, Universidade Federal Rural do Semi Árido (UFERSA).

[2] Doutorando, Ciência Animal, Universidade Federal Rural do Semi Árido (UFERSA).

[3] Prof. Dr. Departamento de Ciências da Saúde, Universidade Federal Rural do Semi Árido (UFERSA).

E-mail: regina@ufersa.edu.br.

RESUMO: Os ferimentos de pele são ocorrências frequentes na clínica de equídeos, principalmente aqueles localizados nos membros, levando a aumento do tempo de internação e complicações para o retorno às atividades atléticas do paciente. O presente relato tem como objetivo descrever o atendimento de um equino com lesões nos membros torácicos oriundas de traumas lacerantes. Após a cicatrização ocorrida por primeira intenção, foi realizada a aplicação de babosa (*Aloe vera*) na superfície da lesão com posterior colocação de bandagem. A babosa diminuiu o tempo de cicatrização, favorecendo a reepitelização e a regeneração tecidual.

Palavras-Chave: cavalo, fitoterápico, lesão traumática

ABSTRACT: *Skin injuries are frequent occurrences in the equine clinic, especially those located in the limbs, leading to an increase in length of hospital stay and complications to return of the patient's athletic activities. The present report aims to describe the care of an equine with lesions in the thoracic limbs from lacerating trauma, after the first intention healing, was performed the application of aloe (Aloe vera) on the surface of the lesion with posterior placement of bandage. Aloe decreased healing time, favoring re-epithelialization and tissue regeneration.*

Keywords: *herbal treatment, horse, traumatic injury*

INTRODUÇÃO

A ação terapêutica da Babosa (Aloe vera) é conhecida como anti-inflamatória e cicatrizante, devido aos seus componentes, principalmente os mucilaginosos (ricos em antraquinonas como aloenina, barbaloína e isobarbaloína); possui também atividade antiprostaglandinas e antitromboxanos, favorecendo o aumento da permeabilidade vascular e prevenindo a isquemia. Além disso, estimula o processo de cicatrização de feridas, tem efeitos antibacterianos, antifúngicos e antivirais, atuando como estimulador do sistema imunológico e na produção de colágeno (Faleiro et al., 2009; Orsini; Divers, 2014).

Os equinos desenvolvem atividades atléticas que podem favorecer ao aparecimento de lesões nesta espécie. Além disso, pastagens sujas e instalações inadequadas também favorecem a ocorrência de feridas, principalmente em regiões de membros e peitoral (Caston, 2012). Piquetes com cercas de

arame liso ou este sem manejo adequado, também colaboram para a ocorrência de ferimentos em equinos, podendo resultar em lacerações de pele, tendões, músculos e até mesmo ao óbito dependendo da extensão do trauma (Martins et al., 2003).

Os ferimentos dos membros dos equinos apresentam dificuldades no processo de cicatrização devido a menor presença de tecido de revestimento, menor aporte sanguíneo, movimentação intensa e riscos de contaminação predispondo a infecções e proliferação de tecido de granulação exuberante (Theoret, 2004). Assim, buscamos descrever o tratamento de um animal com feridas lacerantes nos membros torácicos utilizando Babosa em aplicação tópica nas lesões.

RELATO DE CASO

O presente relato tem como objetivo descrever o atendimento de um equino, com 2 anos de idade, apresentando lesões nos membros torácicos oriundas de traumas lacerantes. No histórico, o animal foi solto no piquete à noite e no dia seguinte apareceu com múltiplas lesões, resultantes de acidente com arame liso, distribuídas aleatoriamente nos membros torácicos e região peitoral. Algumas eram tão profundas que apresentavam exposição óssea e de ligamentos. Após avaliação clínica geral, não foram constatadas nenhuma outra alteração física concomitante. Como terapêutica foi proposta a dermorrafia dos ferimentos. Para tanto, o animal foi previamente imunizado com soro antitetânico (por via intramuscular) e depois sedado com uma associação de detomidina (0,02 $mg.kg^{-1}$), diazepam (0,2 $mg.kg^{-1}$) e cetamina (2,0 $mg.kg^{-1}$), todos administrados por via intravenosa. Após 15 minutos, o animal foi colocado em decúbito lateral e realizou-se tricotomia nos bordos das lesões, com 5 cm de margem. Procedeu-se o procedimento reparador com fio de sutura absorvível 2-0 (Poliglactina 910-vicryl) no padrão de sutura simples contínuo para aproximar a musculatura e assim recobrir o osso exposto, e para o fechamento da pele foi utilizando fio de nylon 2-0 (Procare). O tratamento pós-operatório instituído foi antibioticoterapia com benzilpenicilina procaína e potássica (Agrovet® plus 20.000.000 UI), 40.000 UI, IM, por 8 dias, SID e terapia antiinflamatória com fenilbutazona (Fenilbutazona OF® 20g) 4,4 $mg.kg^{-1}$, IV, por 4 dias, SID. Além disso, foram aplicadas sobre as lesões mucilagens de folhas de Babosa recém cortadas, recobertas com ataduras e posterior bandagem, trocadas duas vezes ao dia. Apesar da extensão e profundidade das lesões, o animal apresentou recuperação total após 15 dias de tratamento, com crescimento mínimo de tecido de granulação e sem sequelas posteriores.

DISCUSSÃO

No relato do caso acompanhado foi avaliado um animal apresentando lesões decorrentes de acidente com arame liso solto no piquete, Martins et al. (2003) e Paganela et al. (2009) descrevem que instalações mal manejadas constituem risco para a integridade de animais de comportamento ágil como os equinos, por isso recomenda-se um manejo cuidadoso e vistoria das pastagens dos animais.

As feridas apresentadas pelo animal foram do tipo laceração, que segundo Theoret (2004) e Paganela et al. (2009) são o tipo mais comum de lesão em equinos, os bordos deste tipo de lesão são geralmente irregulares e o dano se estende aos tecidos subjacentes. Um dos fatores agravantes desse tipo de lesão é a profundidade e a possibilidade de

envolvimento de estruturas internas importantes, como ossos, tendões e ligamentos.

A aplicação de Babosa mostrou-se como medida terapêutica eficaz no caso descrito, segundo Faleiro et al. (2009) possuindo grande capacidade de regenerar tecidos lesados, o gel contido na planta, onde estão presentes alguns tipos de glicoproteínas e polissacarídeos, pode ser usado seguramente sobre a pele na forma de emplastro, essa forma de aplicação semelhante à realizada no paciente e possibilitou a rápida cicatrização e recuperação das lesões.

CONCLUSÃO

Feridas lacerantes são muitos comuns na prática clínica cirúrgica veterinária e na maioria das vezes equinos estão envolvidos nesse tipo de atendimento. A rápida instituição da terapia auxiliou na melhora do prognóstico do animal, possibilitando uma recuperação plena e sem complicações. As propriedades cicatrizantes da Babosa são amplamente utilizadas na medicina popular humana e mesmo em lesões extensas como a do animal acompanhado, podem auxiliar na cicatrização e na regeneração tecidual dos equinos.

REFERÊNCIAS BIBLIOGRÁFICAS

CASTON, S. S. Wound care in horses. *Vet Clin of North Am: Equi. Pract*, v.28, p.83-100, 2012.

FALEIRO, C.C.; ELIAS, S.T.H.; CAVALCANTI, L. C. et al. O extrato das folhas de babosa, *Aloe vera* na cicatrização de feridas experimentais em pele de ratos, num ensaio controlado por placebo. *Nat. on line.* n.2, p. 56- 60.

MARTINS, P. S.; ALVES, A. L. G.; HUSSNI, C. A. et al. Comparação entre fitoterápicos de uso tópico na cicatrização de pele em equinos. *Arch. Vet. Sci.*, n. 2, p.1-7, 2003.

ORSINI, J. A.; DIVERS, T. J. *Equine emergencies-treatment and procedures*. 4ª. ed. Saint Louis: Elsevier, p.238-267, 2014.

PAGANELA, J. C.; RIBAS, L. M.; SANTOS, C. A. et al. Abordagem clínica de feridas cutâneas em equinos. *Rev. Port. Ciênc. Vet.*, v.104, p.13-18, 2009.

THEORET, C. L. Update on wound repair. *Clin. Tech. equi. Pract.*, n. 2, p.110-122, 2004.

AVALIAÇÃO DAS CONCENTRAÇÕES SANGUÍNEAS DE GLICOSE E LACTATO EM EQUINOS ANTES E IMEDIATAMENTE APÓS AS ATIVIDADES EQUESTRES DE VAQUEJADA

Evaluation of blood concentrations of glycemia and lactate in horses before and immediately after the equestrian activities of vaquejada

Ruan P. Soares[1], Erivan L. P. De-Andrade[1], Sandra M. B. Pimentel[1], Bárbara E. M. Nascimento[1], Luiz Eduardo C. D. S. Correia[2], Muriel M. L. Pimentel[2], Gilsan A. De-Oliveira[1], Mariah T. D. C. Souza[1], Isabelle V. M. Bastos[1], Raíssa K. Salgueiro-Cruz[1]

[1]Faculdade de Medicina Veterinária, Centro Universitário Cesmac, Maceió, Alagoas.

[2]Faculdade de Medicina Veterinária e Zootecnia, Universidade Estadual Paulista, UNESP, Jaboticabal, São Paulo.

E-mail: raissasalgueiro@gmail.com

RESUMO: O objetivo dessa pesquisa foi avaliar as concentrações sanguíneas de glicose e lactato em equinos antes e após as corridas de vaquejada em treinos oficiais no Estado de Alagoas. Foram analisados 20 equinos da raça Quarto de Milha, com idade superior a 3 anos, pesando em média 400 kg. Para a determinação da concentração de lactato e glicose, foram utilizados kits bioquímicos, seguindo metodologia enzimática, em analisador bioquímico semi-automático Bioplus® E200. Os dados foram analisados estatisticamente pelo método de correlação de Pearson. As variáveis clínicas e bioquímicas avaliadas demonstraram elevações significativas de valores, com variações de p-total para FC: 0.0027; FR: 0.0084; TPC: 0.0149; TR: 0.0039; glicose: 0.0005; lactato<0.0001. As respostas observadas em equinos da raça Quarto de Milha, participantes de vaquejada, mostram a necessidade de um rápido fornecimento de substratos energéticos, para o esforço físico.

Palavras-Chave: equinos, exercício, glicose, lactatemia

ABSTRACT: *The objective was to evaluate blood glucose and lactate glucose in horses and after the vaquejada races promoted in official training in the State of Alagoas. There were 20 quarter horses of the breed, aged over 3 years, weighing an average of 400 kg. For the determination of lactate and glucose concentration, biochemical kits were applied, following the enzymatic methodology, in a semi-automatic biochemical analyzer Bioplus® E200. Data were analyzed statistically by the Pearson correlation method. The clinical and biochemical variables evaluated increased to values of magnitude, with variations of p-total for HR: 0.0027; FR: 0.0084; TPC: 0.0149; TR: 0.0039; glucose: 0.0005; lactate <0.0001. The responses observed in horses of the breed, the cowherd participants, are responsible for an energetic substrate, for the physical exercise.*

Keywords: *exercise, glucose, horses, lactatemia*

INTRODUÇÃO

As exigências básicas para a realização de testes que avaliam o desempenho de atletas da espécie humana ou equina são a padronização e a repetitividade (FERRAZ et al., 2009). Para que tais quesitos sejam obtidos, amostras de sangue são frequentemente obtidas durante testes para avaliação do desempenho atlético, como o metabolismo anaeróbio de glicose, que representa um imprescindível e rápido mecanismo de geração de energia (EATON, 1994). Muitas pesquisas foram realizadas na medicina equina esportiva, entretanto, são raros os estudos sobre os efeitos ocorridos no metabolismo de glicose e lactato dos equinos nas provas de vaquejada. Sendo assim, o objetivo do presente estudo foi avaliar as concentrações sanguíneas de glicose e lactato em equinos antes e após as corridas promovidas em treinos oficiais de vaquejada, visando a melhoria no desempenho desses atletas.

MATERIAL E MÉTODOS

Foram analisados 20 equinos da raça Quarto de Milha, entre machos e fêmeas, com idade superior a 3 anos, pesando em média 400 kg, hígidos, nos momentos antes e imediatamente após as atividades equestres de vaquejada, no Estado de Alagoas (CEUA-CESMAC, Nº: 01A/2018). As amostras sanguíneas foram coletadas por venopunção jugular, em tubo de pressão negativa (Vacuette®) com fluoreto de sódio, armazenadas em caixas isotérmicas contendo gelo reciclável, centrifugadas a 1.500 rpm por 5 minutos e o plasma obtido foi armazenado em tubos de 1,5 mL (Ependorff®) e estes congelados a -20ºC. Para a determinação da concentração de lactato e glicose sanguíneos, foram utilizados kits bioquímicos da marca Labtest®, em analisador bioquímico semi-automático Bioplus® E200. E a análise estatística foi realizada através da análise de variância a 5% de probabilidade de erro pelo teste de Tukey para as variáveis bioquímicas e obtido o desvio padrão da média para cada momento, através do software SEAG (2000). Posteriormente os dados foram analisados por meio de análise estatística utilizando o método de Correlação Linear de Pearson.

RESULTADOS E DISCUSSÃO

As variáveis bioquímicas encontram-se descriminadas nas figuras 1 e 2, onde foram encontradas elevações significativas dentre os momentos de análise. Em relação à glicose, Lopes et al. (2009) em estudo realizado com equinos submetidos a competições de vaquejadas, e a condições ambientais inerentes aos locais das competições, relataram aumento significativo da glicose sérica em cavalos de vaquejada, com variações de 56,3±3,32 em repouso e 85,5±3,69 após as atividades, o que se assemelham aos valores do presente estudo, no qual houve uma variação entre os participantes da amostra. Segundo Gill et al. (1987) a concentração de glicose tende a diminuir durante o exercício prolongado, no entanto, nos exercícios de curta duração, acontecem ambos, o que explica a variação encontrada no presente estudo. As elevações observadas nos níveis de lactato, ocorreram na totalidade da amostra, o mesmo fato ocorreu em um estudo realizado por Souza et al. (2008), no qual observou que o pico de lactato sérico ocorrem imediatamente após o exercício de animais que treinam curtas distâncias. E segundo Gomide et al. (2006) a mensuração do lactato plasmático após o exercício permite inferir o nível de esforço físico ao qual os animais foram submetidos, bem como determinar o preparo dos referidos animais para

realizar o exercício imposto, ao associar tais resultados com a avaliação clínica dos animais.

CONCLUSÕES

A análise conjunta da glicemia e do lactato, permite o conhecimento das habilidades dos cavalos da raça Quarto de Milha, visando a melhoria no desempenho desses atletas. As respostas observadas nestes animais, mostram a necessidade de um rápido fornecimento de substratos energéticos, para o esforço físico e a prevenção da fadiga do sistema nervoso central, é facilitada, possivelmente, pela ação neural autonômica simpática, resultando em elevação da glicemia e do lactato.

REFERÊNCIAS BIBLIOGRÁFICAS

EATON, M.D. *Energetics and performance*. In: HODGSON, D.R.; ROSE, R.J. The athletic horse: principles and practice of equine sports medicine**.** Philadelphia: Saunders. p.49-62. 1994.

FERRAZ, B.C et al. Respostas ao exercício de intensidade crescente em equinos: Alterações na glicose, insulina e lactato. *Ciência Animal Brasileira*, v. 10, n.4. 2009.

GILL, J. et al. Influence of differential training on some haematological and metabolic índices in sport horse before and after exercise trials. *Journal Veterinary Medicine e Educacion*. 34: 609-606. 1987.

GOMIDE, L. M. W et al. Concentrações sanguíneas de lactato em equinos durante a prova de fundo do concurso completo de equitação. *Ciencia Rural*, v. 36, n. 2, p. 509-513, 2006.

LOPES, K. R. F et al. Influencia das competições de vaquejada sobre os parâmetros indicadores de estresse em equinos. *Ciência Animal Brasileira*, v. 10, n. 2, p. 538-543, abr./jun., 2009.

SOUZA, L.B.F et al. Perfil sérico do lactato em equinos da raça puro sangue inglês submetidos a diferentes distancias. *Conferencia Anual Abraveq.* Anais do IX Congresso Intrnacional de Medicina Veterinária. São Paulo: FEL/CBH.2008.

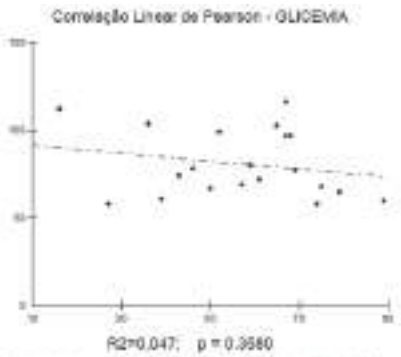

Figura 1 - Correlação linear de Pearson da glicemia (mg/dL) de 20 cavalos da raça Quarto de Milha, nos momentos M0 e M1, participantes das atividades de vaquejada. Fonte: Dados da pesquisa.

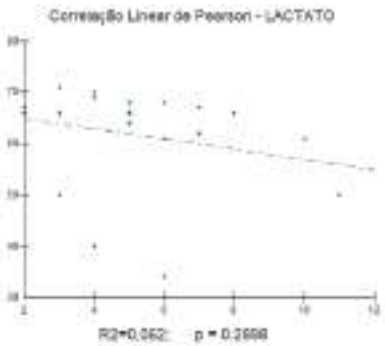

Figura 2 - Correlação linear de Pearson do lactato (mmol/L) de 20 cavalos da raça Quarto de Milha, nos momentos M0 e M1, participantes das atividades de vaquejada. Fonte: Dados da pesquisa.

AVALIAÇÃO DO COMPRIMENTO DE SELAS AUSTRALIANAS RELACIONADO AO COMPRIMENTO DE DORSO DOS CAVALOS DA RAÇA MANGALARGA MARCHADOR[1]

Assessment of the length of australian saddle related to the length of Mangalarga Marchador horses

Bárbara de O. N. Klein[1], Adalgiza S. C. Rezende[1], Mayara G. Fonseca[1], Luciana Kratschmer[2], Ângela M. Q. Lana[1], Rafael H. P. Silva[1], Débora R. F. Andrade[1], Andreza A. Rabelo[1], Júlia L. Peixoto[1], Igor M. Abreu[1], Jamile H. Cristeli[1], Amanda Moreira[1]

[1] Universidade Federal de Minas Gerais.

[2] Médica Veterinária Autônoma.

E-mail: barbaranklein@yahoo.com

RESUMO: O estudo dos tópicos de ajuste de selas contribui para avaliações específicas, facilitando a compreensão dos pontos importantes que constituem o "Saddle fitting" de um modo geral. Objetivou- se identificar possíveis características da fabricação que comprometem a saúde física e bem-estar dos cavalos de competição por meio de um levantamento de dados sobre as selas utilizadas durante a 37ª Exposição Nacional da Raça Mangalarga Marchador, e da mensuração da região torácica dos animais participantes do 32º Campeonato Brasileiro de Marcha. O comprimento da sela deve ocupar a região entre o final caudal da espadua até a 18ª vértebra torácica (T18). Com o uso de uma fita métrica e um hipômetro, foram mensuradas 117 selas australianas para obter o comprimento do suadouro e por meio da palpação da região torácica, foram mensurados 116 cavalos para obter a medida de comprimento de dorso. Utilizou-se estatística descritiva para análise dos dados.

Palavras–Chave: ajuste de selas, desempenho, dorso, selas australianas, torácicas

ABSTRACT: *The study of saddle fitting topics contributes to specific assessments, facilitating the understanding of important features that make up Saddle fitting in general. The objective of this study was to identify possible characteristics that compromise the physical health and well being of competition horses by means of a survey of information about the saddles used during the 37th National Exhibition of the Mangalarga Marchador Horse and the measurement of the thoracic region of the participating animals at the 32nd Brazilian Championship of March. The length of the saddle should sit between the end of the scapula and the 18th thoracic vertebra (T18). Using a measuring tape and a hypometer, 117 Australian saddles were measured to obtain the length of the pannel, and by palpation of the thoracic region 116 were measured to obtain the measurement of the horse´s back length.*

Keywords: *australian saddles, back, performance, saddle adjustment, thoracolumbar*

[1] Projeto registrado na Comissão de Ética no Uso e Animais (CEUA) da UFMG – Protocolo nº 11/2019.

Estudo financiado pela Associação Brasileira dos Criadores do Cavalo Mangalarga Marchador (ABCCMM).

INTRODUÇÃO

A preocupação com o ajuste de selas para cavalos atletas tem relação com conforto físico necessário para que os animais atinjam bons níveis competitivos. O comprimento da sela é uma observação fundamental e deve ser ajustado de acordo com o comprimento de dorso do cavalo, o ideal é que ela se acomode atrás das espáduas indo até a T18. As consequências de uma sela que ultrapassa este limite são graves pois, as possíveis lesões na região lombar vêm de uma série de atitudes compensatórias que interferem diretamente na integridade física, alterando o funcionamento de demais sistemas do corpo. Observa-se nos animais que utilizam selas de tamanho inadequado, uma grande tendência ao desgaste físico relacionado à alteração da biomecânica, expressada muitas vezes em hiperextensão da coluna, rigidez muscular, dificuldades de engajamento e uso correto das articulações.

MATERIAL E MÉTODOS

As selas mensuradas foram apoiadas em um cavalete de alumínio e posicionadas para a realização da mensuração do suadouro. Com a utilização de um hipômetro, foi aferido o comprimento horizontal do suadouro, incluindo a mensuração total do material (costuras e parte "viva") da região cranial à caudal (cepilho a patilha). Os animais foram mensurados com método adaptado de Schleese (2014) para encontrar o ponto de início do apoio da sela, localizado após a espádua e o ponto final localizado na 18ª costela (T18). Por meio da palpação da região torácica, os animais tiveram suas medidas de dorso aferidas por uma fita métrica após a marcação no pelo, representando o limite cranial e caudal do comprimento. Os dados foram submetidos à estatística descritiva para encontrar a moda das selas (modelos mais utilizados) e os valores de comprimento de suadouro à média, mínimo e máximo dentro dos principais modelos. Os valores de comprimento de dorso foram utilizados para encontrar a moda, mínimo e máximo.

RESULTADOS E DISCUSSÃO

Resultados da estatística descritiva dos dados da moda com os valores do comprimento do suadouro apresentados em média, mínimo e máximo na Tabela 1. Resultados da estatística descritiva dos dados da moda com os valores do comprimento do suadouro apresentados em média, mínimo e máximo na Tabela 2.

Os menores valores do comprimento do suadouro dos 4 modelos de sela, são maiores do que o menor valor encontrado no comprimento de dorso dos animais, sendo assim, pressupõe-se que em todos modelos a estrutura total do suadouro ultrapassa comprimento de dorso de no mínimo 1 animal. Os valores máximos de comprimento do suadouro encontrado nas selas Modelo 1 e Modelo 4, são superiores ao valor máximo encontrado nos animais, o que pode significar que no mínimo 1 sela de cada um destes dois modelos (1 e 4) a estrutura total do suadouro ultrapassa o comprimento de dorso de todos os animais. Os valores médios dos 4 modelos de sela são superiores ao valor médio encontrado nos animais e os valores da moda, todos são superiores ao valor dos animais, pressupondo que a maior repetição dos valores do comprimento das selas é superior à maior repetição dos valores do comprimento de dorso dos animais. As razões pelas quais a maioria dos valores das selas ultrapassam os valores dos animais, podem estar relacionadas ao

tipo de material do acabamento dos suadouros e formato.

O comprimento horizontal do suadouro das selas australianas mensuradas (costuras e parte "viva") inclui, além da estrutura interna responsável pelo maior apoio (armação), acabamentos constituídos de materiais que podem ou não fazer pressão na região torácica e lombar, o que vai variar também com o formato do dorso dos animais. Já o comprimento da armação, parte interna do suadouro, não ocupa todo o comprimento horizontal da sela e o seu formato côncavo (em relação à sela) pode evitar que as extremidades façam apoio na região torácica e lombar, o que vai depender da morfologia do dorso dos animais.

CONCLUSÃO

A maior parte das selas australianas mensuradas possui comprimento de suadouro que ultrapassa o limite anatômico em relação ao comprimento de dorso dos animais. Sendo assim, mais estudos precisam ser realizados para avaliar o apoio destas estruturas que ultrapassam o limite de dorso e podem fazer pressão na região lombar.

REFERÊNCIAS BIBLIOGRÁFICAS

SCHLEESE, J. *Suffering in Silence:* The Saddle-Fit Link to Physical and Psychological Trauma, 1 ed, London: J.A. Allen, London, 2014.

GREVE, L.; DYSON, S. The horse-saddle-rider interaction. *Veterinary Journal***,** v. 195, p. 275-281, 2013.

HARMAN, J. C. *The horses' pain-free back and saddle-fit book:* ensure soundness and comfort with back analysis and correct use of saddles and pads. Vermont: Trafalgar Square Publishing, 2004.

Tabela 1: Modelo de selas valores mínimos, máximos, médios e moda.

MODELO DE SELA	MÍNIMO	MÁXIMO	MÉDIA	MODA	ERRO PADRÃO
MODELO 1	46	55	49,8	50	0,377511
MODELO 2	47	51	49,1	49	0,243376
MODELO 3	48	52	50,3	50	0,30356
MODELO 4	52	57	52,3	52	0,680136

Tabela 2: Comprimento de dorso dos animais valor mínimo, máximo, média e moda.

ANIMAIS	MÍNIMO	MÁXIMO	MÉDIA	MODA
COMPRIMENTO DE DORSO	42	52	46,4	46

CINEMÁTICA DAS VARIAÇÕES REUNIDA, MÉDIA E ALONGADA DA MARCHA PICADA DE EQUINOS DA RAÇA MANGALARGA MARCHADOR

Kinematics of collected, medium and extended variations of marcha picada gait of Mangalarga Marchador horses

Mayara G. Fonseca[1]; Consuelo Marelli[2]; Thayne O. Silva[3]; Jéssica Lage[4]; Amanda P. Silvatti[3]; Samuel P. Simonato[3]; Brunna P. A. da Fonseca[3]; Júlia R. G. Carvalho[1]; Guilherme C. Ferraz[1]

[1] Faculdade de Ciências Agrárias e Veterinárias (FCAV), UNESP – Univ. Estadual Paulista.

[2] Veterinária Autônoma.

[3] Universidade Federal de Viçosa.

[4] Universidade Federal de Minas Gerais.

E-mail: mayaragoncalvesf@hotmail.com

RESUMO: Objetivou-se avaliar o efeito de três variações de andamento nas variáveis cinemáticas temporoespaciais da marcha picada de equinos premiados da raça Mangalarga Marchador. Dezoito câmeras optoeletrônicas (240 Hz) foram posicionadas para a aquisição dos dados tridimensionais dos marcadores fixados em pontos anatômicos. Dezessete equinos adultos foram avaliados nas marchas "reunida", "média" e "alongada". Médias das variáveis cinemáticas temporoespaciais foram comparadas por ANAVA (amostras repetidas) e Tukey ($P \leq 0,05$). As três variações de andamento são distintas quanto às características temporoespaciais. O aumento da velocidade reduziu a proporção de apoios tríplices torácicos e diagonais e aumentou a proporção de apoios monopedais, mas não ocasionou suspensão.

Palavras-Chave: andamento, biomecânica, locomoção

ABSTRACT: *The objective of this study was to evaluate the effect of three variations of gait on the spatiotemporal kinematic variables of the marcha picada of Mangalarga Marchador horses. Eighteen optoelectronic cameras (240 Hz) were positioned to acquire the three-dimensional data of the markers fixed at anatomical points. Seventeen adult horses were evaluated in the collected, medium and extended gaits. Mean of the spatiotemporal kinematic variables were compared by ANOVA RM and Tukey ($P \leq 0.05$). The variations of the gaits are distinct as regards the temporospatial characteristics. Increased speed reduced the proportion of diagonal and triple thoracic supports and increased the proportion of single supports, but did not cause suspension.*

Keywords: *biomechanics, gait, locomotion*

INTRODUÇÃO

A velocidade é um dos fatores críticos que influencia significativamente as variáveis lineares, temporais e até alguns parâmetros angulares dos andamentos dos equinos. Diante do exposto, objetivou-se avaliar o efeito de três variações de andamento (marchas reunida, média e alongada) nas variáveis cinemáticas temporoespaciais da marcha picada de equinos premiados da raça Mangalarga Marchador.

MATERIAL E MÉTODOS

Avaliaram-se 17 equinos adultos de marcha picada inscritos na 34ª Exposição Nacional do Cavalo Mangalarga Marchador. Afixaram-se marcadores reflexivos esféricos de 1,6 cm de diâmetro em 22 pontos anatômicos bilaterais. Os equinos foram montados pelos seus apresentadores e percorreram 26 m em três variações distintas: marchas "reunida", "média" e "alongada". Dezoito câmeras optoeletrônicas (PRIME 17w, Optitrack®) focalizaram os 16 m centrais do percurso e adquiriram os dados dos marcadores em 240 Hz. As coordenadas (X, Y e Z) foram exportadas do Motive MTV-BDY para Visual 3D® e os quadros dos eventos de apoio e decolagem foram identificados por meio de limiar de velocidade do marcador do casco (Starke e Clayton, 2015). Duração, comprimento, frequência e velocidade das passadas, dissociação diagonal relativa (DDR) de apoio e de decolagem, e porcentagem de distribuição do tempo dos apoios (bipedais, tripedais e monopedais) foram calculadas (Nicodemus e Clayton, 2003). Dados individuais foram representados pela média em quatro passadas. Foi realizado teste de normalidade de Shapiro-Wilk ($P \leq 0,05$) e as médias foram comparadas por ANAVA (amostras repedidas) e Tukey ($P \leq 0,05$).

RESULTADOS E DISCUSSÃO

Na tabela 1 são apresentados os resultados das variáveis cinemáticas temporoespaciais. Da marcha reunida, para média e alongada, houve aumento da velocidade e do comprimento da passada, com redução da duração da passada e da duração relativa da fase de apoio dos membros. Não houve diferença na dissociação de decolagem e apoio. Com relação à velocidade, a marcha reunida apresentou mínimo de 8,77 km/h e máximo de 12,53 km/h, já a marcha média variou de 11,64 a 14,19 km/h e a alongada de 12,38 a 17,07 km/h. Nota-se que houve divergência com relação aos limites de velocidade de cada variação entre os apresentadores. A padronização das faixas de velocidade pode ser realizada mediante o desenvolvimento da percepção adequada do apresentador durante treinos monitorados com auxílio de aparelhos de mensuração da velocidade em tempo real (Sistema de Posicionamento Global - GPS). Na tabela 2, são apresentados os dados de distribuição dos tempos de apoio.

O aumento da velocidade reduziu a proporção de apoios tríplices torácicos e bipedais diagonais, e aumentou a proporção dos apoios monopedais, tanto torácicos quanto pélvicos. A ocorrência de apoios monopedais é indesejável, pois não está descrita nos padrões da raça MM.

CONCLUSÃO

As variações "reunida", "média" e "alongada" são distintas quanto às características cinemáticas temporoespaciais. O aumento da velocidade reduziu a proporção de apoios tríplices torácicos e bipedais diagonais e aumentou a proporção de apoios monopedais, mas não ocasionou suspensão. O controle da velocidade na marcha picada é essencial para manutenção das características desejáveis e, portanto, para execução de andamento de qualidade zootécnica superior.

REFERÊNCIAS BIBLIOGRÁFICAS

NICODEMUS, M. C.; CLAYTON, H. M. Temporal variables of four-beat, stepping gaits of gaited horses. *Appl Anim Behav Sci*, v. 80, p. 133-42, 2003.

STARKE, S. D.; CLAYTON, H. M. A universal approach to determine footfall timings from kinematics of a single foot marker in hoofed animals. *Peer J* , v. 3, p. 783, 2015.

Tabela 1: Variáveis cinemáticas temporoespaciais da marcha picada reunida, média e alongada de equinos da raça Mangalarga Marchador (n=17).

Variável		Marcha reunida		Marcha Média		Marcha alongada	
		Média	DP	Média	DP	Média	DP
Duração (s)		0,5350^{B}	0,05	0,4975^{A}	0,02	0,4760^{A}	0,03
Velocidade (km/h)		11,27^{C}	0,92	13,08^{B}	0,69	14,64^{A}	1,12
Comprimento (m)		1,67^{C}	0,09	1,80^{B}	0,07	1,93^{A}	0,09
Dissociação diagonal relativa	Decolagem (%)	-32,11	3,93	-31,43	3,20	-32,38	3,66
	Apoio (%)	-26,23	3,46	-26,23	3,21	-27,48	4,64
Duração relativa da fase de apoio	Torácico (%)	46,97^{A}	2,74	44,54^{B}	2,44	42,83^{C}	2,75
	Pélvico (%)	52,25^{A}	1,17	49,91^{B}	1,44	48,15^{C}	1,93

$^{A-C}$ Letras distintas na linha, diferem pelo teste de Tukey (P≤0,05)

Tabela 2: Distribuição do tempo em cada tipo de apoio em relação ao tempo total da passada (%) na marcha picada reunida, média e alongada de equinos da raça Mangalarga Marchador (n=17).

	Tipo de apoio	Marcha reunida		Marcha Média		Marcha alongada	
		Média	DP	Média	DP	Média	DP
Tríplice apoio	Torácico	7,15^{A}	2,77	2,69^{A}	1,60	1,63^{B}	1,52
	Pélvico	0,73	1,32	0,09	0,22	0,04	0,19
Apoio bipedal	Diagonal	33,68^{AB}	8,27	35,38^{A}	6,65	31,24^{B}	9,47
	Lateral	53,19	1,86	51,60	6,02	51,21	8,52
Apoio monopedal	Torácico	0,07^{B}	0,21	1,38^{B}	2,09	3,36^{A}	3,25
	Pélvico	5,19^{C}	4,55	8,86^{B}	4,29	12,53^{A}	5,78

$^{A-C}$ Letras distintas na linha, diferem pelo teste de Tukey (P≤0,05)

CONCENTRAÇÕES DE CREATINOQUINASE, ASPARTATO AMINOTRANSFERASE E LACTATO DESIDROGENASE EM EQUINOS EM EXERCÍCIO RECEBENDO DIFERENTES FONTES MINERAIS COM OU SEM VITAMINAS[1]

Creatine Kinase, Aspartate Aminotransferase and Lactate Dehydrogenase concentrations of equines in exercise receiving different mineral sources with or without vitamins

Julia R. M. Ferreira[1], Filipe L. Bastos[1], Renata P. de Souza[1], Camila Bianconi[1], Julia de A. Arantes[2], Lara O. Zeppone[3], Tainá Q. de Freitas[4], Cristina S. Cortinhas[4], Tiago S. Acedo[4], Alexandre A. O. Gobesso[1]

[1] Departamento de Nutrição e Produção Animal, Faculdade de Medicina Veterinária e Zootecnia da Universidade de São Paulo.

[2] Departamento de Biociência Animal, Faculdade de Zootecnia e Engenharia de Alimentos da Universidade de São Paulo.

[3] Faculdade de Zootecnia e Engenharia de Alimentos da Universidade de São Paulo.

[4] Departamento de Inovação e Ciência Aplicada, DSM Produtos Nutricionais Brasil S.A.

E-mail: julia.ferreira@usp.br

RESUMO: As enzimas creatinoquinase (CK), a aspartato aminotransferase (AST) e a lactato desidrogenase (LDH) estão associadas à resistência muscular de atletas. Foi avaliado o efeito da adição de diferentes fontes minerais com e sem suplementação vitamínica na atividade dessas enzimas em equinos após exercício aeróbio de intensidade moderada. Oito equinos machos, castrados, Puro Sangue Árabe, ±9 anos, 465,18±33,48 kg, foram divididos em 4 grupos aleatoriamente. O delineamento experimental foi em change-over com arranjo fatorial 2x2, com medidas repetidas no tempo. Os tratamentos foram: 1) Minerais Carbo-amino-fosfoquelatos com Vitaminas (CAF+); 2) Minerais Carbo-amino-fosfoquelatos sem Vitaminas (CAF-); 3) Mineral Inorgânico com Vitaminas (I+); 4) Mineral Inorgânico sem Vitaminas (I-). Os dados foram analisados pelo programa Statistical Analysis System com auxílio do PROC MIXED. O nível de significância foi 5%. As concentrações séricas das enzimas CK, AST e LDH não sofreram influência ($p>0,05$) dos tratamentos e se mantiveram em níveis normais para os mesmos. Todas as enzimas apresentaram queda numérica até 6 ou 24 horas pós-exercício. A adição de diferentes fontes minerais com ou sem vitaminas à dieta de equinos não afeta as enzimas CK, AST e LDH após o exercício.

Palavras-Chave: cavalo, exercício, mineral, nutrição, vitamina

ABSTRACT: *Creatine Kinase (CK), Aspartate Aminotransferase (AST) and Lactate Dehydrogenase (LDH) are related to muscle resistance in athletes. This study evaluated the effect of different mineral sources addition with or without vitamin supplementation in these enzymes activity of horses after medium intensity aerobic activity. Eight geldings, Arabian, ±9 years old, 465,18±33,48 kg, were randomly divided into 4 groups. Experimental design was change-over with factorial arrange 2x2 and repeated measures in time. Treatments were: 1) Carboaminophosphochelate minerals with vitamins (CAF+), 2)*

[1] CEUA nº 4208120917.
Patrocinadores: DSM e CAPES

Carboaminophosphochelate minerals without vitamins (CAF-), 3) Inorganic minerals with vitamins (I+), 4) Inorganic minerals without vitamins (I-). Data was analyzed by Statistical Analysis System program with PROC MIXED. Significant level was 5%. Serum concentrations of CK, AST and LDH were not affected (p>0,05) by treatments and were in normal levels. All enzymes declined numerically until 6 or 24 hours post-exercise. Different mineral sources addition with or without vitamin supplementation in diet of horses on medium intensity aerobic activity does not affect CK, AST and LDH after exercise.

Keywords: *exercise, horse, mineral, nutrition, vitamins*

INTRODUÇÃO

As enzimas mais conhecidamente utilizadas na avaliação de parâmetros fisiológicos de atletas são a creatinoquinase (CK), a aspartato aminotransferase (AST) e a lactato desidrogenase (LDH), associadas à resistência muscular do indivíduo (PINTO, 2010). Assim, objetivou-se avaliar a concentração das enzimas CK, AST e LDH em diferentes intervalos de equinos recebendo minerais carbo-amino-fosfoquelatos (Minerais Tortuga, DSM produtos Nutricionais Brasil S.A.) com ou sem vitaminas em atividade aeróbia.

MATERIAL E MÉTODOS

O experimento foi conduzido nas dependências do Laboratório de Pesquisa em Saúde Digestiva e Desempenho de Equinos (LabEqui) da Faculdade de Medicina Veterinária e Zootecnia da Universidade de São Paulo (FMVZ-USP), em Pirassununga/SP. Foram utilizados 8 equinos machos, castrados, Puro Sangue Árabe, com aproximadamente 9 anos e peso corporal de 465,18±33,48 kg. Adotou-se consumo diário individual de 2,0 % do peso corporal (PC) em matéria seca (MS), sendo 1,25% do PC de volumoso (feno Tifton-85) e 0,75% do PC de concentrado, divididos em 2 tratos. Água era ad libitum.

Foi utilizado exercitador circular mecânico para cavalos (Equiboard®) com solo de areia. Os cavalos passaram por um período de 60 dias de condicionamento físico. O protocolo de exercícios no período experimental foi atividade física cinco vezes por semana, durante 60 minutos (min), sendo este: 10 min a 8 km/h; 15 min a 12 km/h; 5 min a 15 km/h; inversão automática de sentido; 5 min a 15 km/h; 15 min a 12 km/h; 10 min a 8 km/h. A cada 30 dias (D0, D30, D60, D90, D120 e D150), realizaram-se as coletas de amostras sanguíneas, em tubos sem a presença de anticoagulante, para as concentrações das enzimas CK (ao término do exercício (H0) e 24 horas (H24) após o exercício), AST e LDH (ambas em H0, 3 (H3) e 6 (H6) horas após o exercício).

O estudo ocorreu em dois períodos de 60 dias cada, com 30 dias de intervalo entre eles, totalizando 150 dias. O delineamento experimental foi change-over com arranjo fatorial 2x2 e medidas repetidas no tempo. Os equinos foram distribuídos aleatoriamente em 4 grupos de acordo com os tratamentos: 1) Mineral carbo-amino-fosfoquelato (CAF) com Vitaminas (CAF+); 2) Mineral carbo-amino-fosfoquelato sem vitaminas (CAF-); 3) Mineral Inorgânico com vitaminas (I+); 4) Mineral Inorgânico sem vitaminas (I-). O programa Statistical Analysis System com procedimento IXED foi utilizado, com nível de significância de 5%.

RESULTADO E DISCUSSÃO

As concentrações séricas das enzimas CK, AST e LDH dos animais estudados não sofreram influência ($p>0,05$) dos tratamentos e se mantiveram em níveis normais para os mesmos (Robinson, 2003; Thomassian et al., 2007). Os valores durante o experimento estão representados na Tabela 1.

Todas as enzimas estavam em concentrações séricas maiores logo após o exercício e apresentaram queda numérica até 6 (no caso das enzimas AST e LDH) ou 24 horas (no caso da enzima CK) pós-exercício. Apenas para LDH houve queda significativa ($p<0,05$). Estes resultados reforçam a justificativa de que nem sempre o aumento nas concentrações séricas destas enzimas imediatamente após o exercício é um indicativo de dano celular no músculo esquelético, podendo estar associada à permeabilidade alterada das membranas celulares devido à atividade física, sendo estes danos reversíveis em alguns minutos ou horas.

CONCLUSÃO

A adição de minerais CAF ou inorgânicos com ou sem vitaminas à dieta de equinos em exercício aeróbio de média intensidade não melhora o desempenho de equinos quando analisamos as enzimas CK, AST e LDH após o exercício.

REFERÊNCIAS BIBLIOGRÁFICAS

PINTO, L. G. Avaliação do Exercitador Circular no Condicionamento Físico de Equinos de Iniciação Esportiva na Escola de Equitação do Exército. 2010. 79f. Dissertação (Mestrado em Ciências) - Universidade Federal Rural do Rio de Janeiro, Seropédica, RJ, 31 de agosto de 2010.

ROBINSON, E. N. Current Therapy in equine medicine. 5 ed. Philadelphia: Saunders, p. 960, 2003.

THOMASSIAN, A.; CARVALHO, F.; WATANABE, M.J.; SILVEIRA, V.F.; ALVES, A.L.G.; HUSSNI, C.A.; NICOLETTI, J.L.M. Atividades séricas da aspartato aminotransferase, creatina quinase e lactato desidrogenase de equinos submetidos ao teste padrão de exercício progressivo em esteira. Brazilian Journal of Veterinary Research and Animal Science, v. 44, n. 3, p. 183-190, 2007.

Tabela 1: Concentração sérica média e desvio padrão (UI/L) das enzimas CK, AST e LDH

Enzima	Concentração sérica média (UI/L)
CK	247,55 ± 85,03
AST	226,10 ± 38,37
LDH	506,23 ± 90,76

EFEITO DA UTILIZAÇÃO DE DIFERENTES FONTES MINEIRAIS COM OU SEM VITAMINAS SOBRE GLICEMIA E LACTATEMIA EM EQUINOS SUBMETIDOS À ATIVIDADE AERÓBIA DE MÉDIA INTENSIDADE[1]

Effect of different mineral sources with or without vitamins on glycaemia and lactatemia of horses in medium intensity aerobic activity

Júlia R. de M. Ferreira[1], Renata P. de Souza[1], Camila Bianconi[1], Flávia V. de Freitas[1], Ronaldo A. Lavado[1], Cristina S. Cortinhas[2], Tiago S. Acedo[2], Alexandre A. de O. Gobesso[1]

[1] Departamento de Nutrição e Produção Animal, Faculdade de Medicina Veterinária e Zootecnia da Universidade de São Paulo (FMVZ-USP).

[2] Departamento de Inovação e Ciência Aplicada, DSM Produtos Nutricionais Brasil S.A.

E-mail: julia.ferreira@usp.br

RESUMO: Lactatemia e glicemia são influenciadas pela dieta e indicam o grau de preparo físico do animal. Considerando a importância de minerais e vitaminas, este estudo avaliou o efeito da adição de diferentes fontes de minerais com e sem vitaminas na glicemia e na lactatemia de equinos submetidos a exercício aeróbio de intensidade moderada. Oito cavalos castrados, Puro Sangue Árabe, ±9 anos, 465,18±33,48 kg, foram divididos em 4 grupos aleatoriamente. O delineamento experimental foi em change-over com arranjo fatorial 2x2, com medidas repetidas no tempo. Os tratamentos foram: 1) Minerais Carbo-amino-fosfoquelatos com Vitaminas (CAF+); 2) Minerais Carbo-amino-fosfoquelatos sem Vitaminas (CAF-); 3) Mineral Inorgânico com Vitaminas (I+); 4) Mineral Inorgânico sem Vitaminas (I-). Os dados foram analisados pelo Statistical Analysis System com auxílio do PROC MIXED. O nível de significância foi 5%. O tipo de mineral não influenciou a glicemia, porém a presença de vitaminas levou a uma diminuição da glicose em D30. O lactato apresentou curva ascendente após o término do exercício e foi menor nos grupos CAF+ e CAF-. As vitaminas diminuíram o lactato no grupo I+ em relação ao I-. Portanto, adição de minerais orgânicos e vitaminas à dieta pode melhorar a eficiência aeróbia em equinos.

Palavras-Chave: cavalo, glicose, lactato, mineral, vitamina

ABSTRACT: *Lactatemia and glycaemia are influenced by diet and are good physical conditioning indicators. Considering mineral and vitamin importance, this study evaluated the effect of different mineral sources addition with or without vitamins on glycaemia and lactatemia of horses in medium intensity aerobic activity. Eight geldings, Arabian, ±9 years old, 465,18±33,48 kg, were randomly divided into 4 groups. Experimental design was change-over with factorial arrange 2x2 and repeated measures in time. Treatments were: 1) Carboaminophosphochelate minerals with vitamins (CAF+), 2) Carboaminophosphochelate minerals without vitamins (CAF-), 3) Inorganic minerals with vitamins (I+), 4) Inorganic minerals without*

[1] CEUA n 4208120917.
Patrocinadores: DSM e CAPES.

vitamins (I-). Data was analyzed by Statistical Analysis System program with PROC MIXED. Significant level was 5%. Type of mineral did not influence glycaemia, however vitamins lead to a glycose reduction on day 30. Lactate had an ascendant curve after exercise and was lower in groups CAF+ and CAF-. Vitamins reduced lactate in group I+ compared to I-. Therefore, organic minerals and vitamins addition to diet can improve aerobic efficiency in horses.

Keywords: *glycose, horse, lactate, mineral, vitamin*

INTRODUÇÃO

Minerais e vitaminas são fundamentais para a regulação de processos fisiológicos e metabólicos. O lactato e a glicemia são diretamente influenciados pela dieta, sendo bons indicadores do preparo físico (Frape, 2004). Objetivou-se avaliar o efeito da adição de minerais carbo-amino-fosfoquelatos (Minerais Tortuga, DSM produtos Nutricionais Brasil S.A.) com e sem vitaminas em equinos em atividade física aeróbia de intensidade moderada sobre a glicemia e a lactatemia.

MATERIAL E MÉTODOS

O experimento foi conduzido nas dependências do Laboratório de Pesquisa em Saúde Digestiva e Desempenho de Equinos (LabEqui) da Faculdade de Medicina Veterinária e Zootecnia da Universidade de São Paulo (FMVZ-USP). Foram utilizados 8 equinos machos, castrados, Puro Sangue Árabe, com aproximadamente 9 anos e peso corporal de 465,18±33,48 kg. Adotou-se consumo diário individual de 2,0 % do peso corporal (PC) em matéria seca (MS), sendo 1,25% do PC de volumoso (feno Tifton-85) e 0,75% do PC de concentrado, divididos em 2 tratos. Água era ad libitum. Foi utilizado exercitador circular mecânico para equinos (Equiboard®). Os cavalos foram condicionados por um período de 60 dias. No período experimental, realizaram atividade física 5 vezes por semana, durante 60 minutos (min), sendo este: 10 min a 8 km/h; 15 min a 12 km/h; 5 min a 15 km/h; inversão automática de sentido e velocidades. As coletas para mensuração de glicemia e lactatemia foram realizadas nos dias 0, 30, 60, 90, 120 e 150. Os tempos (T) de colheitas se iniciaram imediatamente após o término do exercício (T0) e a 2, 4, 6, 9, 12 e 15 min após o exercício. O estudo ocorreu em dois períodos de 60 dias cada, com 30 de intervalo entre eles, totalizando 150 dias. O delineamento experimental foi change-over com arranjo fatorial 2x2 e medidas repetidas no tempo. Os equinos foram distribuídos aleatoriamente em 4 grupos conforme tratamentos: 1) Mineral carbo-amino-fosfoquelato (CAF) com Vitaminas (CAF+); 2) Mineral carbo-amino-fosfoquelato sem vitaminas (CAF-); 3) Mineral Inorgânico com vitaminas (I+); 4) Mineral Inorgânico sem vitaminas (I-). O programa Statistical Analysis System com procedimento MIXED foi utilizado à significância de 5%.

RESULTADOS E DISCUSSÃO

O tipo de mineral não influenciou a glicemia. Porém, o desafio entre os tratamentos com versus sem vitaminas mostrou que as concentrações de glicose foram diferentes ($p<0,05$) nos dias 0 e 30 (Tabela 1). A elevação da glicose após o exercício é normal, por conta do aumento da demanda tecidual e da continuidade do consumo de energia para relaxamento muscular. A diferença em D0 pode ser por fatores individuais. O aumento em D30 para

ambos os grupos, provavelmente, teve origem no maior esforço físico. Os animais estavam em treinamento mais intenso e o índice pluviométrico nessa fase foi alto, levando a condições de solo desfavoráveis. A menor glicemia no grupo com vitaminas pode ser pela maior eficiência na geração e no uso de energia (Bates, 2001).

As concentrações de lactato em T0 e T15 diferiram ($p<0,05$) entre si. Ocorreu aumento progressivo na concentração de lactato, pois o consumo de oxigênio pelos músculos conserva-se alto (Langsetmo e Poole, 1999). Ocorreu interação ($p<0,05$) entre a fonte mineral e vitaminas, além do dia de coleta (Tabela 2). Em D30, a adição de vitaminas melhorou a eficiência aeróbia dos animais quando em conjunto com minerais inorgânicos. Também houve diferença ($p<0,05$) entre as concentrações médias de lactato para CAF- (7,46 ± 0.35) versus o CAF- (8,75 ± 0.35), logo os minerais CAF foram superiores ao apresentarem menor produção de lactato do que quando o mineral era inorgânico.

CONCLUSÕES

A utilização de minerais CAF e vitaminas na dieta de equinos exercitados pode melhorar a eficiência aeróbica avaliada através da glicemia e lactatemia pós exercício.

REFERÊNCIAS BIBLIOGRÁFICAS

BATES, C. J. Thiamin. In: BOWMAN, B. A.; RUSSEL, R. M. *Present Knowledge in Nutrition.* 8 ed. Washington, DC: ISLI Press, 2001. p. 184.

FRAPE, D. Feeding for Performance and the Metabolism of Nutrients During Exercise. In: FRAPE, D. (Ed.). *Equine Nutrition and Feeding.* 3. ed. Oxford, UK: Blackwell Publishing, 2004. p. 300–365.

LANGSETMO, I.; POOLE, D. C. VO2 recovery kinetics in the horse following moderate, heavy, and severe exercise. *Journal of Applied Physiology*, v. 86, n. 4, p. 1170–1177, 1999.

Tabela 1. Concentração média de glicose e desvio padrão (mg/dL) no plasma de equinos que recebiam ou não vitaminas na dieta nos dias 0, 30 e 60 do experimento.

Dia da Coleta	Glicemia (mg/dl) - Sem vitamina	Glicemia (mg/dl) - Com vitamina	p-valor
0	$82,679^{a}$ ± 0,37	$76,926^{b}$ ± 0,39	0,001
30	$85,946^{a}$ ± 0,37	$81,736^{b}$ ± 0,39	0,018
60	$77,875^{a}$ ± 0,37	$77,482^{a}$ ± 0,37	0,82

a, b, c = diferença entre os dias de coleta.

Tabela 2. Concentração média de lactato e desvio padrão (mmol/L) no plasma dos equinos conforme tratamentos com minerais orgânicos e inorgânicos nos dias 0, 30 e 60 do experimento.

Grupo	D0	D30	D60	p-valor
CAF+	$6,75^{b}$ ± 0,37	$7,79^{a}$ ± 0,37	$5,43^{c}$ ± 0,37	<0,0001
CAF-	$6,75^{b}$ ±0,35	$7,46^{a}$ ± 0,35	$5,46^{c}$ ± 0,37	
I+	$6,32^{bA}$ ±0,35	$7,39^{aB}$ ±0,35	$5,21^{cA}$ ±0,35	<0,0001
I-	$6,57^{bA}$ ±0,35	$8,75^{aA}$ ±0,35	$5,21^{cA}$ ±0,35	

a, b, c = diferença entre os dias de coleta. A, B = diferença entre os tratamentos.

FREQUÊNCIA CARDÍACA E LACTATO SANGUÍNEO DE COMPETIDORES DA CORRIDA DE ENDURO DE CAVALOS MARAJOARA: ESTUDO PRELIMINAR

Heart rate and blood lactate of competitors of endurance race of Marajoara horses: a preliminary study

Mayara G. Fonseca[1]; Alison M. Santos[2]; André G. M. Silva[2]; Juliana G. Lima[2]; Gilberto P. Gonçalves[2]; Júlia R. G. Carvalho[3]; Guilherme C. Ferraz[3]

[1] Universidade Federal de Minas Gerais.

[2] Universidade Federal do Pará.

[3] Faculdade de Ciências Agrárias e Veterinárias (FCAV), UNESP.

E-mail: mayaragoncalvesf@hotmail.com

RESUMO: Corridas de enduro equestre da Ilha do Marajó contribuem para manutenção da cultura Marajoara, além da relevância social e econômica para vaqueiros locais. Objetivou-se determinar frequência cardíaca (FC) e o lactato (Lac) sanguíneo de cavalos competidores do enduro Marajoara. Seis primeiros colocados das categorias masculina (CM) e feminina (CF) tiveram FC e Lac mensurados logo após a chegada (M1) e 30 min após o fim da corrida (M2). M1 e M2 foram comparados por t de Student pareado ($p \leq 0,05$). A CM teve 60 km de distância (dia 2) e velocidade média de 37,9 km/h. A FC e o Lac de M1 diferiram ($p < 0,05$) dos valores de M2. Na CF, 57 km foram percorridos em velocidade média de 34,2 km/h, e somente FC diferiu entre os momentos. Lac ao fim das duas competições foi 2 a 10 vezes superior à literatura para enduro equestre de 80 e 160 km. Concluiu-se que a competição Marajoara é peculiar em relação às outras provas de enduro equestre por combinar longa distância e alta velocidade, o que implica em alta demanda metabólica e cardiovascular sugerida por Lac e FC elevados ao fim da prova.

Palavras-Chave: equino, fisiologia do exercício, Ilha do Marajó

ABSTRACT: *Equestrian endurance runs on the Marajó Island contribute to the maintenance of the Marajoara culture, in addition to having social and economic relevance for the region's cowboys. The objective was to determine the heart rate (HR) and blood lactate (Lac) of horses competing in the Marajoara endurance race. The first six places of the men (CM) and female (FC) categories had FC and Lac measured shortly after arrival (M1) and 30 min after (M2). The moments were compared by the paired Student t test ($p \leq 0.05$). The CM had 60 km of distance (day 2) and average speed of 37.9 km/h. HR and Lac of M1 differed ($p < 0.05$) from M2 values. In the CF, 57 km were traveled in 34.2 km/h average, and only the HR differed between the moments. In both tests, mean values of Lac at the end of competition were 2 to 10 times higher than those found for equestrian endurance of 80 and 160 km. It was concluded that the Marajoara competition is peculiar to other equestrian endurance competitions because it combines long distance and high speed, which implies a high metabolic and cardiovascular demands.*

Keywords: *equine, exercise physiology, Marajó Island*

INTRODUÇÃO

O cavalo Marajoara é fundamental para a pecuária, no manejo quase sempre extensivo de bubalinos e bovinos na Ilha do Marajó. As corridas de enduro equestre da Ilha do Marajó contribuem para a manutenção da cultura Marajoara, além de ter relevância social e econômica para os vaqueiros da região. Também aumentam o turismo local da Ilha, que durante esses eventos recebe turistas do Brasil e do mundo. Nesse contexto, objetivou-se determinar a frequência cardíaca (FC) e o lactato (Lac) sanguíneo de cavalos competidores do enduro Marajoara.

MATERIAL E MÉTODOS

O estudo foi realizado durante o Enduro de Cavalos 2018 do II Festival do Cavalo Marajora, em Soure, Pará. A competição de vaqueiros (categoria masculina - CM) consistiu em prova de 160 km dividida em duas etapas: no primeiro dia foram percorridos 100 km em no máximo 12 horas, com parada obrigatória aos 45 km. No segundo dia foram percorridos de 60 km no menor tempo possível. As amazonas (categoria feminina - CF) realizaram prova de somente um dia em percurso de 57 km em menor tempo. Os cavalos foram inspecionados por equipe veterinária no dia anterior para constatar condições físicas para participação na prova e também se eram animais puros ou mestiços da raça Marajoara. Os seis primeiros cavalos finalistas de cada categoria foram avaliados no momento de chegada (M1) (final da corrida) e 30 minutos após (M2). Frequência cardíaca (FC) foi aferida por auscultação da área cardíaca com uso de estetoscópio (Littmann® Classic II) por 15 segundos, e os dados foram multiplicados por 4 para obtenção dos valores em batimentos por minuto (bpm). Amostras sanguíneas foram obtidas por venopunção jugular e imediatamente processadas em lactímetro portátil Accutrend Plus® para obtenção da concentração de lactato (Lac). Os dados foram testados quanto à normalidade (Shapiro-Wilk), e os momentos de avaliação (M1 e M2) foram comparados pelo teste t de Student pareado ($p \leq 0,05$).

RESULTADOS E DISCUSSÃO

O primeiro competidor da CM finalizou a prova em aproximadamente 1h35 após a largada do dia 2, perfazendo velocidade média de 37,9 km/h. A CF teve duração mínima de 1h40, com velocidade média de 34,2 km/h. Resultados de Lac e FC estão apresentados na Tabela 1.

Na CM, Lac variou entre 7,8 e 16,3 mmol/L no M1 e teve redução de no mínimo 27% no M2, diferindo entre os momentos. A FC no fim da prova foi de 92 a 132 bpm e também reduziu de 4 a 33% aos 30 min. Na CF, Lac variou entre 6,2 e 21,4 mmol/L em M1 e a FC ficou entre 84 e 140 bpm. Apesar da velocidade e da distância da CM terem sido superiores à CF, menores Lac e FC encontrados são justificados pelo maior condicionamento físico dos animais da CM, pois os vaqueiros se dedicam ao treinamento meses anteriores à corrida, enquanto alguns animais da CF são escolhidos às vésperas da competição. Nesse estudo, as velocidades atingidas durante a corrida Marajoara foram maiores que o dobro daquelas registradas em enduro equestre de 80 km (12,5 km/h; Bernardi et al., 2018) e de 160 km (17 km/h, Brito, 2014) de cavalos da raça árabe. Essa particularidade da corrida do Marajó justifica os valores de FC muito superiores aos relatados no final de provas de 30 km (44,5±7,72 bpm); 90 km (51,4±4,98 bpm) e 120 km (54,8±7,4 bpm) de

enduro equestre (Bello et al., 2011). Além de maior exigência cardiovascular, o enduro Marajoara também apresenta maior demanda metabólica, apresentada por concentrações de lactato de 2 a 10 vezes superiores aos valores máximos encontrados em enduro de 80 km (1,87±0,84 mmol/L, Bernardi et al., 2018) e 160 km (1,59 ± 0,34 mmol/L, Brito, 2014). Dessa forma, a combinação de exercício de longa distância e alta velocidade torna a competição Marajoara com características fisiológicas distintas das outras corridas de enduro equestre do país.

CONCLUSÃO

A prova de cavalos Marajoara é peculiar em relação às outras provas de enduro equestre por combinar longa distância e alta velocidade, o que implica em alta demanda metabólica e cardiovascular, sugeridas pelos valores elevados de lactato e frequência cardíaca ao fim da prova. Estudos são necessários para desenvolvimento de programas de condicionamento físico e manejo nutricional que garantam o desempenho competitivo, com manutenção da saúde e bem-estar.

REFERÊNCIAS BIBLIOGRÁFICAS

BERNARDI, N. S.; GOMIDE, L. M. W.; ANTUNES, A.D. et al. Equilíbrio ácido-base e hidroeletrolítico em equinos submetidos à simulação de enduro FEI *. *Arq. Bras. Med. Vet. Zootec*, v.70, n.2, p.359-367, 2018.

BELLO, C. A. O.; VASCONCELOS, C. E. S.; GODOY, R. F. et al. Ecocardiografia de equinos PSA após exercício de enduro de diferentes intensidades. *Ciênc. Rural*, v.41, n.1, 1-5, 2011.

BRITO, H. C. D. *Alterações no equilíbrio ácido-base em equinos submetidos à prova de três tambores ou à competição de enduro de 160 km*. 2014. 124f. Dissertação (mestrado) - Universidade Estadual Paulista, Faculdade de Ciências Agrárias e Veterinárias, São Paulo.

Tabela 1. Lactato sanguíneo e frequência cardíaca de equinos competidores da Corrida Marajoara nas categorias masculina ou feminina, mensurados ao fim da competição e 30 minutos após.

Corrida	Variável	Momento de avalição	
		Final	30 min após
Masculina	Lactato (mmol/L)	11,8 ± 3,8^{A}	8,1 ± 2,6^{B}
(n=6)	Frequência Cardíaca (bpm)	111 ± 18^{A}	85 ± 17^{B}
Feminina	Lactato (mmol/L)	10,8 ± 5,8^{A}	7,7 ± 2,2^{A}
(n=6)	Frequência Cardíaca (bpm)	114 ± 20^{A}	81 ± 13^{B}

$^{A-B}$Letras distintas na linha diferem pelo teste t de Student pareado ($p \leq 0,05$). bpm: batimentos por minuto.

MARCHAS REUNIDA, MÉDIA E ALONGADA: EFEITO NA CINEMÁTICA DA MARCHA BATIDA DE EQUINOS DA RAÇA MANGALARGA MARCHADOR

Collected, medium and extended variations: effect on kinematic of marcha batida gait of Mangalarga Marchador horses

Mayara G. Fonseca[1]; Consuelo Marelli[2]; Thayne O. Silva[3]; Jéssica Lage[4]; Amanda P. Silvatti[3]; Gustavo R. D. Bernardina[3]; Isabella M. Rodrigues[3]; Júlia R. G. Carvalho[1]; Guilherme C. Ferraz[1]

[1] Faculdade de Ciências Agrárias e Veterinárias (FCAV), UNESP – Univ. Estadual Paulista.

[2] Veterinária Autônoma.

[3] Universidade Federal de Viçosa.

[4] Universidade Federal de Minas Gerais.

E-mail: mayaragoncalvesf@hotmail.com

RESUMO: Objetivou-se avaliar o efeito das variações "reunida", "média" e "alongada" nas variáveis cinemáticas temporoespaciais da marcha batida de equinos da raça Mangalarga Marchador. Dezoito câmeras optoeletrônicas (240 Hz) foram posicionadas para a aquisição dos dados tridimensionais dos marcadores dispostos em pontos anatômicos de dezoito equinos adultos. Médias das variáveis cinemáticas temporoespaciais foram comparadas por ANAVA (amostras repedidas) e Tukey ($P \leq 0,05$). As variações "reunida", "média" e "alongada" são distintas quanto às características temporoespaciais. O aumento da velocidade provoca alterações importantes no diagrama de marcha ao reduzir a porcentagem de apoios tríplices torácicos, diagonais e laterais e aumentar a proporção de apoios monopedais e suspensão.

Palavras-Chave: andamento, biomecânica, locomoção

ABSTRACT: *The objective of this study was to evaluate the effect of three variations of gait on the spatiotemporal kinematic variables of the marcha batida of Mangalarga Marchador horses. Eighteen optoelectronic cameras (240 Hz) were positioned to acquire the three-dimensional data of the markers. Eighteen adult horses were evaluated in the collected, medium and extended gaits. Mean of the spatiotemporal kinematic variables were compared by ANOVA RM and Tukey ($P \leq 0.05$). The variations of the gaits are distinct as regards the temporospatial characteristics. Increased speed causes major changes in gait pattern by reducing the percentage of diagonal, lateral and triple supports, and increasing the proportion of single supports and suspension.*

Keywords: *biomechanics, gait, locomotion*

INTRODUÇÃO

Equinos da raça Mangalarga Marchador (MM) são valorizados quanto à qualidade de seus andamentos naturais. Estudos que avaliam de forma objetiva fatores que interferem na qualidade das marchas são importantes para auxiliar na seleção genética. Assim, objetivou-se avaliar o efeito de três variações de andamento (marchas reunida, média e alongada) nas variáveis cinemáticas temporoespaciais da marcha batida.

MATERIAL E MÉTODOS

Avaliaram-se 18 equinos adultos de marcha picada inscritos na 34ª Exposição Nacional do Cavalo Mangalarga Marchador. Afixaram-se marcadores reflexivos esféricos de 1,6 cm de diâmetro em 22 pontos anatômicos, bilateralmente. Os equinos foram montados pelos seus apresentadores e percorreram 26 m em três variações distintas: marchas "reunida", "média" e "alongada". Dezoito câmeras optoeletrônicas (PRIME 17w, Optitrack®) adquiriram os dados dos marcadores em 240 Hz. As coordenadas (X, Y e Z) foram exportadas do Motive MTV-BDY para Visual 3D®. Duração, comprimento, frequência e velocidade das passadas, dissociação diagonal relativa (DDR) de apoio e de decolagem, e porcentagem de distribuição do tempo dos apoios foram calculadas. Dados individuais foram representados pela média em quatro passadas. Foi realizado teste de normalidade de Shapiro-Wilk ($P \leq 0,05$) e as médias foram comparadas por ANAVA (amostras repedidas) e Tukey ($P \leq 0,05$).

RESULTADOS E DISCUSSÃO

As variações reunidas, média e alongada diferiram entre velocidade e comprimento de passadas de forma crescente, enquanto a duração das passadas diminuiu (Tabela 1). Para aumentar a velocidade, amplitude da passada torna-se maior e duração do ciclo é diminuída de forma a repetir os movimentos com maior frequência (Clayton e Van Weeren, 2001).

No presente estudo, não houve diferença na dissociação de decolagem e de apoio entre as variações estudadas. No entendo, pela avaliação subjetiva a olho nu, sugere-se que ocorre aumento da dissociação dos pares diagonais decorrente do incremento da velocidade. Essa percepção pode estar relacionada à maior frequência de movimentos realizados com velocidades superiores, o que confunde o observador como aumento da dissociação. O incremento da velocidade reduz a proporção de apoios tríplices torácicos, diagonais e laterais, e aumenta a proporção de monopedais torácicos e pélvicos e a ocorrência de suspensão (Tabela 2). Segundo o padrão da raça Mangalarga Marchador, o diagrama de marcha ideal deve conter apenas os apoios bípedes laterais e diagonais, e o tríplice apoio (ABCCMM, 2000). Dessa forma, a velocidade deve ser um fator controlado durante a avaliação dos equinos de marcha batida, uma vez que o aumento desta implica na ocorrência de apoios monopedais e momentos de suspensão, os quais descaracterizam o andamento de qualidade desejável.

CONCLUSÃO

As variações de marcha batida "reunida", "média" e "alongada" são distintas quanto às características temporoespaciais. O aumento da velocidade provoca alterações importantes no diagrama de marcha que o distanciam do padrão preconizado pela raça, ao reduzir a porcentagem de apoios tríplices torácicos, diagonais e laterais e aumentar a proporção de apoios monopedais e suspensão.

REFERÊNCIAS BIBLIOGRÁFICAS

ABCCMM - Associação Brasileira Dos Criadores Do Cavalo Mangalarga Marchador, Padrão da raça. Belo Horizonte: ABCCMM, 2000, 8p.

CLAYTON, H. M.; VAN WEEREN, P. R. Performance in equestrian sports. In: Back W, Clayton HM, editors. Equine Locomotion, London: W. B. Saunders, p. 305-40, 2001.

Tabela 1: Variáveis temporoespaciais da marcha batida reunida, média e alongada de equinos da raça Mangalarga Marchador (n=18).

Variável		Marcha reunida		Marcha Média		Marcha alongada	
		Média	DP	Média	DP	Média	DP
Duração (s)		0,56[A]	0,05	0,52[B]	0,04	0,48[C]	0,02
Velocidade (km/h)		11,12[C]	1,36	13,25[B]	1,17	15,47[A]	1,12
Comprimento (m)		1,72[C]	0,16	1,90[B]	0,12	2,07[A]	0,11
Dissociação diagonal relativa	Decolagem (%)	-6,94	3,26	-6,00	2,99	-6,36	2,84
	Apoio (%)	-3,34	2,52	-2,37	2,56	-3,13	2,20
Duração relativa da fase de apoio	Torácico (%)	47,61[A]	3,30	44,57[B]	2,13	42,22[C]	2,20
	Pélvico (%)	51,15[A]	2,64	48,42[B]	1,90	45,37[C]	2,14

[A-C] Letras distintas na linha, diferem pelo teste de Tukey (P≤0,05)

Tabela 2: Distribuição do tempo em cada tipo de apoio em relação ao tempo total da passada (%) na marcha batida reunida, média e alongada de equinos da raça Mangalarga Marchador (n=18).

Tipo de apoio		Marcha reunida		Marcha Média		Marcha alongada	
		Média	DP	Média	DP	Média	DP
Quadrupedal		0,53	1,78	0,00	0,00	0,00	0,00
Tríplice apoio	Torácico	4,50[A]	3,80	1,15[B]	1,85	0,33[B]	0,80
	Pélvico	1,12	2,07	0,11	0,47	0,00	0,00
Apoio bipedal	Diagonal	83,59[A]	6,15	84,91[A]	6,21	79,64[B]	5,87
	Lateral	5,34[A]	4,01	3,33[AB]	3,42	1,91[B]	3,26
	Pélvico	0,16	0,54	0,06	0,20	0,02	0,11
Apoio monopedal	Torácico	0,52[C]	0,86	1,86[B]	2,50	4,15[A]	3,20
	Pélvico	3,96[C]	4,43	7,82[B]	4,45	10,58[A]	4,31
Suspensão		0,23[B]	1,00	0,77[AB]	1,50	3,36[A]	3,25

[A-C] Letras distintas na linha, diferem pelo teste de Tukey (P≤0,05)

PROTOCOLOS DE PROVA DE MARCHA COM EXERCÍCIOS DE AQUECIMENTO E/OU DESAQUECIMENTO E/OU ALONGAMENTOS NO DESEMPENHO DE EQUINOS MANGALARGA MARCHADOR[1]

Marcha test protocols with warm up, cool down and/or stretching exercises on the performance of the Mangalarga Marchador horse

Júlia L. Peixoto[1]; Adalgiza C. S. Rezende[1]; Fabíola Farinelli[1]; Mayara G. Fonseca[1]; Ângela M. Q. Lana[1]; Marília M. Melo[1]; Bárbara O. N. Klein[1]; Rafael H. R. Prado[1]; Débora R. F. Andrade[1]; Anderson P. Abreu[1]; Amanda M. Souza[1]; Isabelle M. C. Fonseca[1]

[1] Universidade Federal de Minas Gerais (UFMG) – Escola de Veterinária.
E-mail: julialopespeixoto@gmail.com

RESUMO: Objetivou-se avaliar os efeitos fisiológicos do alongamento (AL), e/ou aquecimento (AQ) e/ou desaquecimento (DES) em animais submetidos a Prova de Marcha simulada. Em delineamento quadrado latino 6x6, utilizaram-se seis equinos machos da raça Mangalarga Marchador (MM) com bom condicionamento físico, submetidos a seis tratamentos com AL e/ou AQ e/ou DES. Foram mensuradas frequência cardíaca (FC) e concentração sanguínea de lactato [LA] em momentos antes e após o exercício. Realizou-se ANAVA e Tukey ($P \leq 0,05$) para comparação das médias. Os resultados mostraram que as práticas de aquecimento, resfriamento e alongamento não afetaram o desempenho dos animais para a prova de marcha, além de revelar que esta atividade representa esforço físico moderado para o nível de condicionamento que os equinos apresentavam. Recomenda-se que mais pesquisas sejam feitas avaliando os efeitos das práticas de AL, AQ e DES em provas de maior intensidade e/ou em animais menos condicionados.

Palavras-Chave: bem-estar, condicionamento físico, desempenho, recuperação

ABSTRACT: *The aim of this study is to evaluate physiologic effects of stretching (ST), warm up (WP), and cool down (CD) on animals submitted to a gate test named "Prova de Marcha". This experiment was made in 6x6 latin square design, with well-conditioned male Mangalarga Marchador (MM) horses. Those animals were submitted to six treatments with WP, and/or CD, and/or ST, while their heart rate (HR) and lactate [LA] were measured on specific moments during and after exercise. ANAVA and Tukey ($P \leq 0,05$) were used as a comparison of averages. Results has shown that WP, CD and ST don't affect the performance of the animals submitted to a "Prova de Marcha", it also revealed that this gate test represents a moderate exercise for the level of conditioning that those equines presented. Further studies are indicated to evaluate the effects of WP, CD and/or ST in tests with a higher intensity or with less conditioned horses.*

Keywords: *performance, physical conditioning, recovery, welfare*

[1]Trabalho aprovado pelo Comitê de Ética no Uso de Animais (CEUA) sob o protocolo 26/2018.
Instituições patrocinadoras: Guabi, ABCCMM, Feno Visual, CTE Mello Vianna e CNPQ.

INTRODUÇÃO

Devido à importante movimentação financeira e empregatícia da equideocultura no Brasil, as competições equestres estão em crescente expansão, o que torna imprescindíveis métodos benéficos ao bem-estar e ao desempenho do cavalo atleta. Nesse contexto, o Mangalarga Marchador, raça mais numerosa do Brasil, vem sendo utilizado nos concursos de Marcha , uma atividade esportiva muito pouco estudada. Segundo Clayton (1991) e Natasha et al. (2009), animais que realizam alongamento passivo (AL) prévio às atividades físicas têm adaptações fisiológicas e estruturais benéficas à prática do exercício. Quanto ao aquecimento (AQ), Weineck (2003) e Mcardle et al. (2003) relataram eficiência fisiológica, psicológica e estrutural quando realiza-se atividade menos intensa precedendo exercício mais exigente. Gisolfi et al. (1966) e Kang et al. (2011) relataram benefícios do desaquecimento (DES) para a recuperação adequada da temperatura corporal e concentrações sanguíneas de lactato [LA]. Dessa forma, objetivou-se avaliar os efeitos do AL e/ou AQ e/ou DES sobre frequência cardíaca (FC) e [LA] de equinos submetidos à Prova de Marcha simulada conforme regulamento da ABCCMM, visando avaliar os efeitos dessas práticas no desempenho de equinos da raça Mangalarga Marchador.

MATERIAL E MÉTODOS

Utilizaram-se seis equinos machos da raça Mangalarga Marchador de bom condicionamento físico, peso médio de 400 kg, idades entre 5 e 9 anos, os quais foram dispostos em um piquete no Centro de Treinamento Equestre (CTE) Mello Vianna, em Confins – MG. Forneceu-se diariamente duas porções de 2 kg de concentrado (manhã e tarde), três fardos de feno da grama vaqueiro (de modo que o volumoso ficasse sempre à vontade), além de sal e água à vontade. Todos os animais foram previamente examinados clinicamente. O delineamento foi quadrado latino 6x6, e os animais foram submetidos aos tratamentos: **TA:** MAR (Prova de Marcha por 50 min, velocidade média de 13 km/h); **TB:** AQ (Aquecimento por 10 min, velocidade média de 7 km/h) + MAR; **TC**: MAR + DES (Desaquecimento de 10 min, velocidade média de 7 km/h); **TD**: AQ + MAR + DES; **TE**: AL (Alongamento por 10 min) + MAR; **TF**: AL + AQ + MAR + DES. A FC foi mensurada com frequencímetro (Garmin 310XT) nos momentos: basal, durante a prova de marcha (DM), imediatamente depois da prova de marcha (ID) e aos 10 e 30 min de recuperação (REC). A [La] foi avaliada com lactímetro (Accutrend Plus) nos tempos basal, imediatamente antes da prova de marcha (IMA), ID e aos 10 e 20 min de REC, sendo calculada a diferença entre os valores dos tempos de retorno. Realizou-se ANAVA de dois fatores (tratamentos e momentos de avaliação) e teste de Tukey ($P \leq 0,05$) para comparação das médias de FC e [LA].

RESULTADOS E DISCUSSÃO

Com relação à FC, houve interação ($P=0,003$) entre os fatores, diferindo ($P<0,05$) entre tratamentos somente aos 10 min de REC, onde os grupos com DES (TC, TD e TF) tiveram maiores valores. Em todos os grupos, ID não diferiu de DM. Em TA, TB e TE, a FC retornou ao valor basal aos 10 min de REC, enquanto em TC, TD e TF o retorno foi apenas aos 30 min, justificado pela permanência da movimentação dos animais após o final da marcha. A [La] não diferiu entre os tratamentos ($P>0,05$),

mas houve efeito dos momentos, sendo que a média no tempo basal (1,03±0,47 mmol/L) foi menor (P<0,05) que a do momento ID (1,32±0,59 mmol/L) e aos 20 min de REC (1,35±0,60 mmol/L). No entanto, esses valores são baixos e sugerem predominância do metabolismo aeróbio na produção de energia durante o exercício. Para a [La] os tratamentos não diferiram no período de recuperação. Os resultados sugerem que a prova de marcha simulada representou esforço físico moderado para o nível de condicionamento que os equinos apresentavam, e, por isso, os tratamentos podem não ter surtido efeito significativo nessas condições. Mais pesquisas devem ser realizadas para avaliar os efeitos das práticas de AL, AQ e DES em provas de maior intensidade e/ou em animais menos condicionados, além do efeito a longo prazo (crônico) da adoção dessas práticas de forma regular no treinamento diário.

CONCLUSÃO

As práticas de aquecimento, resfriamento e alongamento acrescidas às provas de marcha, simuladas de acordo com o regulamento oficial da ABCCMM, não melhoram o desempenho de equinos Mangalarga Marchador com bom condicionamento físico.

REFERÊNCIAS BIBLIOGRÁFICAS

CLAYTON, H. M. Conditioning sport horses. Saskatchewan: Sport Horse Publications, 1991.

GISOLFI, C., ROBINSON, S., TURREL, E.S., 1966. Effects of aerobic work performed during recovery from exhausting work. J. Appl. Physiol. 21, 1767–1772.

KANG, O.D.; RYU, Y.C.; YUN, Y.M.; KANG, M.S. Effects of cooldown methods and durations on equine physiological traits following high-intensity exercise. Livest Sci. 2011

MCARDLE, W.D.; KATCH, F. I.; KATCH, V. L. Fisiologia do Exercício, Energia, Nutrição e Desempenho Humano. 5ª Ed. Rio de Janeiro: Guanabara Koogan, 2003.

NATASHA, S.R.; NORTHROP, A.J.; BRIGDEN, C.V.; MARTIN, J.H. Effects of a stretching regime on stride length and range of motion in equine trot. Vet J 2009; 181:53–55.

WEINECK, J. Treinamento Ideal. 9ª Ed. São Paulo: Manole, 2003.

RESPOSTA CARDÍACA DE UM CAVALO CRIOULO COLOMBIANO AO EXERCÍCIO EM PISCINA: RELATO DE CASO[1]

Heart response of a colombian creole horse in the pool exercise: Case report

Angélica M. Z. Cabrera[1, 2], Maria P.A. Gutierrez[3], José R. Martínez A.[1]

[1] Linha de pesquisa em Medicina e Cirurgia Equina (LIMCE), Grupo de Pesquisa Centauro, Escola de Medicina Veterinária, Faculdade de Ciências Agrarias, Universidade de Antioquia, Colômbia.

[2] Normandía Centro Equino, Rhemo Horse Care.

[3] Universidades CES, Medellín-Colômbia.

E-mail:angelica.zuluaga@udea.edu.co

RESUMO: O treinamento dos cavalos crioulos colombianos (CCC) de alta performance, é composto exclusivamente pela repetição de exercício de adestramento e trabalho com cavaleiro em superfície dura. Um CCC clinicamente sadio foi submetido a treinamento monitorado em piscina durante nove meses. A rotina de treinamento foi desenvolvida a partir da frequência cardíaca (FC) obtida após o cavalo nadar 94m, utilizando um equipamento de aferição remota. Posteriormente, o efeito do treinamento foi avaliado em duas provas de esforço com o animal montado. Após nadar 94m, o cavalo apresentou FC máxima e média de 223bpm e 205bpm, respectivamente. Após nove meses, o cavalo percorreu 420m com FC máxima e FC média de 183bpm e 129bpm, respectivamente. Encontrou-se melhora na porcentagem de depuração do lactato produzido durante a fase de alta intensidade das provas de esforço (prova 1: 35%, prova 2: 63%) O protocolo de treinamento em piscina implementado permitiu desenvolver resistência física expressada em adaptação metabólica e optimização na depuração do lactato sanguíneo.

Palavras-Chave: exercício, lactato, natação, pulsímetro

ABSTRACT: *The training of high performance Colombian Creole horses is composed by repetition of exercises executed on hard surface, it is common to find alterations in the metabolism with this type of training. A proposed alternative is the use of swimming cross-training. A clinically healthy Colombian Creole horse was subjected to monitored swimming training for nine months. The initial training routine was designed based on the heart rate (HR) obtained from the horse when was performed 94 m of swimming, using a remote measurement equipment. The effect of the training was evaluated by applying 2 effort tests. The horse made 94 m of swimming whose maximum-HR and average-HR was 223bpm and 205bpm respectively. Nine months later, the horse reached 420 m whose maximum-HR and average-HR was 183bpm and 129bpm respectively. Improvement was found in the percentage of lactate clearance achieved during the high-intensity phase of the effort tests (test 1: 35%, test 2: 63%). The implemented swimming pool training protocol allowed to develop physical resistance expressed in metabolic adaptation and optimization in blood lactate clearance.*

Keywords: *exercise, heart rate monitor, lactate, swimming*

[1] Comitê de ética para a experimentação animal da Universidade de Antioquia, Protocolo Nº. 1222019.

INTRODUÇÃO

O treinamento de cavalos de passo crioulos colombianos de alto performance está composto por métodos na maioria de origem empírico. Ditos métodos compreendem a repetição de exercícios de adestramento e trabalho com cavaleiro em superfície dura. Em ocasiões o treinamento do cavalo de passo não objetiva desenvolver habilidades esportivas como a resistência cardiovascular e *stamina*. Consequentemente é comum evidenciar alterações metabólicas como o acumulo de lactato sanguíneo. A natação permite aos cavalos desenvolver a capacidade aeróbia de trabalho mediante rotinas de treinamento desenvolvidas a partir do monitoramento da frequência cardíaca (FC) e lactato sanguíneo (Misumi et al., 1994b), permitindo programas de treinamento diferentes e seguros em comparação com as rotinas tradicionais.

MATERIAIS E MÉTODOS

Um garanhão de seis anos da raça Crioulo Colombiano com 390 kg, clinicamente sadio, foi submetido há treinamento monitorado em piscina. O cavalo iniciou sua rotina de treinamento em maio de 2018 até fevereiro de 2019. O treinamento realizou-se em uma piscina cujas medidas eram: três metros de raio interno, 2,40 m de profundidade, 23.3 m de perímetro em sua porção mais ampla, e rampa de entrada/saída com cinco metros; localizada na Colômbia. A rotina inicial de treinamento se realizou em base na frequência cardíaca obtida do cavalo ao realizar 94 m de natação, utilizando um equipamento de aferição remota SUUNTO AMBIT3 VERTICAL®. Baseado nos achados deste exercício a rotina de treinamento foi ajustada mensalmente. Após um mês à adaptação à piscina se realizou uma prova de esforço em campo, com cavaleiro. Quatro (4) meses mais tarde foi aplicada a segunda prova.

RESULTADOS

Durante o primeiro mês de treinamento, o cavalo realizou 94 m de recorrido em natação cuja FC máxima e FC media foi 223bpm e 205bpm respectivamente. Logo de um esforço incremental durante dois (2) meses o cavalo alcanzou 348 m de recorrido de natação distribuído em cinco (5) imersões e descansos de um (1) minuto; a FC máxima atingida foi 168bpm e FC media 104bpm. A intensidade se manteve até o sexto (6) mês de treinamento. Durante os últimos três (3) meses foi ajustada a rotina, alcançando 420 m de natação na zona de intensidade moderada, cuja FC máxima registrou 183bpm e FC media 129bpm respectivamente. Durante as provas de esforço, se encontrou melhoria na percentagem de aclaramento de lactato produzido durante a fase de elevada intensidade (prova 1: 35%, prova 2: 63%) (figura 1).

DISCUSSÃO

O treinamento de equinos em piscina tem múltiplos benefícios reconhecidos mundialmente, entre eles o incremento da capacidade respiratória, diminuição do peso corporal, desenvolvimento muscular e incremento do metabolismo aeróbico (Thomas et al., 1980; Misumi et al., 1994; Knudsen e Jørgensen, 2000). Este tipo de rotina permite continuar com o treinamento de pacientes com condições de obesidade ou laminites, favorecendo a perda de peso, evitando o impacto contra a superfície dura do solo. Porém, quando a intensidade da natação não é monitorada mediante a frequência cardíaca, expões o animal ao risco inerente ao treinamento, e por tanto

a efeitos não desejados sobre a performance do cavalo, como a acumulação de lactato e defeitos nos mecanismos de homeostases hídrica, que por sua vez desencadeiam fadiga e baixa performance. O exercício em piscina distribuído adequadamente e ajustado nos ciclos corretos permite incrementar, com baixo esforço, uma zona de intensidade desejada (FC entre 160 e 180bpm), além, de otimizar os mecanismos de depuração do lactato.

CONCLUSÃO

O protocolo de treinamento em piscina implementado permitiu desenvolver resistência física expressada em adaptação metabólica e optimização na depuração do lactato sanguíneo.

AGRADECIMENTOS

Normandía Centro Equino, por facilitar sua piscina de treinamento para equinos. Rhemo Horse Care por seu apoio no monitoramento da frequência cardíaca. Estratégia de sostenibilidade do grupo CENTAURO 2019-2020.

REFERÊNCIAS BIBLIOGRÁFICAS

KNUDSEN, D. M.; JØRGENSEN, P. F. Swimming training in horses compared with racing or riding training. *Dansk Veterinærtidsskrift.*, n. 23, p. 6-10, 2000.

MISUMI, K.; HIRAKAWA, A.; SAKAMOTO, H.; SHIMIZU, R. Principal Component Analysis, Using the Measurements during Running and Swimming Test, in Thoroughbred Horses. *J Vet Med Sci*., n. 6, p. 1075–80, 1994.MISUMI ,K.; SAKAMOTO, H.; SHIMIZU, R. The Validity of Swimming Training for Two-Year-Old Thoroughbreds. *J Vet Med*., n. 2, p. 217–22, 1994b.

THOMAS, D.P.; FREGIN, F.; GERBER, N.H.; AILES, N.B. Cardiorespiratory adjustments to tethered-swimming in the horse. *Pflügers Arch Eur J Physiol*., n. 1, p. 65–70, 1980.

TREINAMENTO DE CAVALOS DE SALTO EM ESTEIRA EM PLANO INCLINADO[1]

Training of jumping horses at inclined treadmil

Ananda P. Buzzetti[1], Carlos V. V. Conceição[2], Isabella T. Nothaft[1], Amanda M. Pereira[1], Brennda P. G. Araujo[1], Camille M. Engler[3], Felipe G. F. Padilha[4], Fernando Q. Almeida[1]

[1] Universidade Federal Rural do Rio de Janeiro.

[2] Escola de Equitação do Exército.

[3] AgroSup-Dijon, France.

[4] Universidade Federal Fluminense.

E-mail: ananda_buzzetti@hotmail.com

RESUMO: Este estudo teve como objetivo avaliar a utilização da esteira ergométrica em plano inclinado para os cavalos de salto, visando reforçar o condicionamento físico dos equinos. Foram utilizados três equinos da raça Brasileiro de Hipismo, da modalidade salto. O treinamento dos equinos na esteira em plano inclinado ocorreu duas vezes na semana, no primeiro dia, os animais foram exercitados ao passo, trote e galope de baixa intensidade, focado no flexionamento e alongamento; no segundo dia, os animais foram exercitados nos mesmos andamentos, contudo com maior inclinação, visando o condicionamento. Foram coletadas amostras sanguíneas para avaliação das enzinas AST e CK e, de lactato durante o treinamento. A frequência cardíaca foi avaliada com frequencímetro Polar Equine®. Os resultados das enzimas sanguíneas e do lactato se mantiveram dentro do padrão de normalidade. A média dos valores de AST foi de 329,4 U/l, enquanto o valor médio de CK foi de 250,5 U/l. O valor médio de lactato foi de 1,02mmol/L. As frequências cardíacas se mantiveram estáveis, em torno de 106 batimentos por minuto (bpm), sendo elevadas à medida da exigência estabelecida, em média de 139 bpm. De acordo com os cavaleiros, notou-se superioridade em pista dos cavalos com o treinamento complementar na esteira com plano inclinado.

Palavras-Chave: equinos, treinamento, salto

ABSTRACT: *This study aimed at the use a treadmill in inclined plane by jumping horses to improve the physical fitness. Three jumping horses of the Brazilian Sport Horses were used. The training at treadmill happens twice a week. Horse's training on the treadmill occurred twice a week. On the first day, the animals were exercised at walk and trot, focused on flexion and stretching. On the second day, the animals were exercised in the same movements, but with a greater inclination of the treadmill. Blood samples were colected to evaluate the AST, CK and lactate. The heart rate was performed with Polar Equine®. The results were kept within the expected standard, considering that the horses were participants of a jump test before the last evaluation. The average value of the AST for the three horses was 329.4 U / l, as the mean CK was 250.5 U / l. The mean value of lactate was 1.02 mmol / L. The heart rate is around 106 bpm, and with the intensity of the exercise the average was 139 bpm. According to the riders, there was superiority of the horses with complementary training in the inclined treadmill.*

Keywords*: equine, jumping, training*

[1] O trabalho foi conduzido segundo as normas do Comitê de Ética na Pesquisa - UFRRJ/COMEP: nº 297.

INTRODUÇÃO

O treinamento dos cavalos de salto tem por objetivo desenvolver a musculatura, a flexibilidade e a técnica para transpor obstáculos, com coragem, confiança, agilidade e velocidade em perfeita harmonia e total submissão ao cavaleiro (CBH, 2018). Nas últimas três décadas, a esteira ergométrica para equinos tem sido utilizada no treinamento de cavalos atletas e desenvolvimento da fisiologia do exercício (HODSON-TOLE, 2005). A esteira inclinada proporciona ao cavalo uma sobrecarga nos membros posteriores, caracterizando um treinamento de força nos membros. Este estudo tem por objetivo avaliar a utilização da esteira ergométrica em plano inclinado como trabalho complementar ao treinamento dos cavalos de salto, em reforço ao condicionamento físico dos equinos.

MATERIAL E MÉTODOS

O estudo foi realizado no Laboratório de Avaliação do Desempenho de Equinos, Escola de Equitação do Exército, em Deodoro, Rio de Janeiro. Foram utilizados três equinos machos castrados da raça Brasileiro de Hipismo, com peso entre 460 e 540 kg, e idade média de 10 ± 3 anos. Os animais estavam na segunda fase da temporada hípica, em agosto/setembro, com treinamento rotineiro de exterior, ginástica, flexionamento, ginástica/percurso e percurso/flexionamento. Os animais foram avaliados quanto à higidez clínica, através de exame físico e hematológico e passaram por treinamento inicial de adaptação da esteira ergométrica (Galloper 5500- Sahinco®). O treinamento complementar constou de exercícios ao passo em 1,8m/s e, ao trote em 4m/s, duas vezes por semana, durante 6 semanas. Nas primeiras 3 semanas, o primeiro dia o treinamento consistia: aquecimento sem inclinação, com 4 minutos ao passo e 6 minutos a trote, sendo os últimos 3 minutos com a esteira em 3% de inclinação. Em sequência, os cavalos seguiam por 2 minutos de passo, sem inclinação da esteira, 2 minutos ao passo a 7% de inclinação, finalizando com 5 minutos a passo na esteira sem inclinação. No segundo dia da semana, o treinamento consistia: o mesmo padrão de aquecimento, porém, realizando-se 3 sessões de 2 minutos a passo, com a esteira sem inclinação e, 2 minutos ao passo com 7% de inclinação, finalizando com 5 minutos a passo na esteira sem inclinação. Nas 3 semanas seguintes, o primeiro dia do treinamento consistia: aquecimento sem inclinação, com 4 minutos ao passo e 6 minutos a trote, sendo os últimos 3 minutos com a esteira com 3% de inclinação. Em sequência, os cavalos seguiam por 2 minutos de passo, sem inclinação da esteira e 2 minutos ao passo a 7% de inclinação, finalizando com 5 minutos a passo na esteira sem inclinação. No segundo dia, seguia-se o mesmo padrão de aquecimento, porém, realizando-se 3 sessões de 2 minutos a passo, com a esteira sem inclinação e, 2 minutos ao passo, com a esteira em inclinação, sendo a primeira com inclinação de 7% e as duas últimas com a esteira com inclinação de 13%, finalizando com 5 minutos a passo, na esteira sem inclinação. Em cada dia de treinamento, foram percorridos 3.708 metros em 27 minutos de treinamento. Os animais foram avaliados na esteira com o frequencímetro cardíaco (Polar Equine®). As coletas sanguíneas para análise da AST e CK foram realizadas nos tempos: T0 (antes do estudo), T1 (término do estudo), T2 (1 hora após o término do estudo), T3 (2 horas após o término do estudo) e T4 (24 horas após o término do estudo). As coletas para análise do lactato foram realizadas nos tempos: T0 (antes do estudo), T1 (ao término do estudo), T2 (15

minutos após o término do estudo) e T3 (30 minutos após o término do estudo). As enzimas AST e CK foram analisadas no BTS-310 e as análises de lactato foram realizadas no aparelho A15. Foi aplicado um questionário aos cavaleiros durante competição de salto, indicando avaliações relacionadas à força, segurança, engajamento, equilíbrio e energia demonstrados pelos animais em uma competição. Os resultados foram submetidos a análise estatística descritiva no Programa Excell.

RESULTADOS E DISCUSSÃO

Os valores médios da AST foram de 310,4, 386,6 e 291,2 U/l, enquanto os valores médios de CK foram de 210,6; 401,0; e 140,6 U/l, para os equinos 1, 2 e 3, respectivamente. As concentrações de AST e CK foram semelhantes entre os equinos nos tempos de coleta, ou seja, sugerem que não houve lesões musculares indicando também que a resposta muscular ao teste de esforço físico foi adequada, sem esforço muscular excessivo. Outro fator importante a ser considerado nos resultados é que os animais foram submetidos à prova de salto antes das coletas de sangue no último dia de treinamento, evidenciando um desenvolvimento muscular adquirido em seu treinamento padronizado. Os equinos 1, 2 e 3 apresentaram valores médios de lactato de 1,2; 0,89; e 0,98mmol/L, respectivamente, indicando o metabolismo exclusivamente aeróbico durante o treinamento em plano inclinado. O esforço físico durante a elevação da esteira no plano inclinado exige mudanças na ativação muscular e maior circulação do sangue nos órgãos vitais e do tecido muscular, o que condiz em resposta do aumento da frequência cardíaca na maior inclinação, de 13%, com valores médios das frequências cardíacas nos dois estágios, de 129, 136 e 132 bpm, respectivamente.

CONCLUSÕES

É possível executar o treinamento complementar dos cavalos de salto em plano inclinado na esteira ergométrica, sugerindo melhoria no condicionamento físico dos equinos de salto. As concentrações sanguíneas da AST, CK e lactato e, a frequência cardíaca, mantiveram-se dentro dos valores citados na literatura. Os efeitos do treinamento complementar foram relatados pelos cavaleiros, demostrando superioridade em pista dos equinos em estudo.

REFERÊNCIAS BIBLIOGRÁFICAS

Confederação Brasileira de Hipismo. O Hipismo no Brasil e a CBH. Disponível em: <http://www.cbh.org.br/index.php/cbh/historico.html>. Acesso 18 de out. 2018.

HODSON-TOLE, E. Effects of treadmill inclination and speed on forelimb muscle activity and kinematics in the horse. *Equine and Comparative Exercise Physiology*, v.3, n.2, p.61-72, 2005.

ACEITABILIDADE DE SUPLEMENTO CONTENDO AMINOÁCIDOS, *CITRUS SINENSIS* E MINERAIS PARA POTROS QUARTO DE MILHA[1]

Acceptability of supplement containing amino acids, *Citrus sinensis* and minerals for Quarter Horse colts

Neide J. F. Oliveira[1], Raíssa A. Martins[2], Diogo G. Jayme[3], Luis E. T. F. Freitas[4], Luana F. Silva[4], Walter L. G. Pinto[5], Diego S. G. Cruz[5], Daniel Ottoni[6]

[1]Professor Associado ICA/UFMG.

[2] Mestrando em Produção Animal ICA/UFMG.

[3] Professor Adjunto EV/UFMG.

[4] Graduando em Zootecnia ICA/UFMG.

[5] Médico Veterinário EV/UFMG.

[6] Centro Universitário Newton Paiva.

E-mail: neideufmg@gmail.com

RESUMO: Para avaliar aceitabilidade de suplemento contendo aminoácidos, extrato de laranja e minerais foram utilizados 10 potros Quarto de Milha em sistema semi-intensivo e suplementados duas vezes ao dia. Em quadrado latino foram testados em três intervalos de sete dias: controle, suplemento a 1% e a 2%. Pesaram-se as sobras, sendo o consumo diário obtido por diferença. Utilizou-se teste Scott-Knott a 5% de significância. O consumo médio diário foi inferior (P<0,05) quando incluído o suplemento e no primeiro dia. A redução do consumo com os tratamentos a 1% e a 2% foi, respectivamente de 0,276 e 0,28% no período, sendo desprezível na prática. O suplemento foi bem aceito por potros Quarto de Milha após o segundo dia de fornecimento.

Palavras-Chave: *Equus caballus*, ingestão, palatabilidade

ABSTRACT: *To evaluate the acceptability of supplement containing amino acids, extract of orange and minerals was used 10 Quarter Horse colt in semi-intensive system and feed twice a day. In Latin square were tested in three intervals of seven days: control, supplement to 1% and 2%. The leftovers were weight and consumption was obtained by difference. Scott-knott test at 5% significance were used. The average daily consumption per treatment was lower (P<0.05) when added supplements and on the first day. The reduction of consumption with treatments at 1% and 2% was, respectively, 0.276 and 0.28% in the period, being very small in practice. The supplement was well accepted by Quarter horse colts after the second day of feeding.*

Keywords: *Equus caballus, ingestion, palatability*

INTRODUÇÃO

Usar suplementos na nutrição pode melhorar comportamento, manejo alimentar e desempenho equino. Esses ingredientes ou aditivos contidos em veículos ou excipientes são fornecidos aos animais ou indicados para diluição nas dietas. Os aditivos

[1] Comitê de Ética da UFMG, sob o número 70/2018. Patrocínio Haras Samuara®, Connect Horse®, Tectron®.

podem ser tecnológicos, sensoriais, nutricionais, zootécnicos e anticoccidianos (Ministério da Agricultura, Pecuária e Abastecimento - MAPA, 2009).

Teste de preferência demonstrou que polpa cítrica pode ser utilizada na alimentação de equinos (Tribucci et al., 2013). Porém, como herbívoros eselecionadores, esses animais podem recusar alimentos com os quais não estejam familiarizados (Redgate et al., 2014), sendo fundamental avaliar a aceitabilidade de novos ingredientes adicionados aos alimentos.

No Brasil existem poucos estudos sobre a inclusão de aditivos zootécnicos e sensoriais em equinos. Assim, objetivou-se avaliar aceitabilidade de ração suplementada com aminoácidos, extrato de *Citrus sinensis* e minerais em potros Quarto de Milha.

MATERIAL E MÉTODOS

O experimento foi realizado no município de Jaboticatubas, MG entre 09 a 29 de Junho de 2018. Foram utilizados 10 animais da raça Quarto de Milha, entre 19 e 21 meses, mantidos em sistema semi-intensivo, com pastagem predominante de *Panicum maximum* cultivar BRS Quênia. e acesso à unidade de serviço individual para suplementação com concentrado. A alimentação foi fornecida às 7h e 30 min. e às 15h e 30 min.

O experimento foi delineado em quadrado latino, sendo três tratamentos: grupo controle, suplemento a 1% e a 2%, em três intervalos de alimentação de sete dias. No primeiro período, os animais receberam em cada refeição ração Equitage 15 Guabi® na quantidade de 1,2kg e 50g do suplemento a 2%. No segundo período, os potros receberam 1,25kg da mesma ração usada anteriormente em ambos os fornecimentos. No terceiro intervalo, os animais foram suplementados com 1,2 kg da ração controle e 50g de suplemento a 1%.

O suplemento foi composto por 84,1g por kg de aminoácidos; 2,0g por kg de suplemento nutracêutico e sensorial de extrato de *C. sinensis* e 3,6g por kg minerais. Após 45 min. da alimentação, verificaram-se os cochos para recolhimento e pesagem de sobras. Todas as refeições e sobras foram pesadas individualmente em balança de precisão e o consumo diário foi obtido por diferença. A análise estatística foi realizada no Sistema para Análises Estatísticas e Genéticas (SAEG, 2007), utilizando-se análise normal de variância e teste Scott-Knott a 5% de significância.

RESULTADOS E DISCUSSÃO

Conforme demonstrado na Tabela 1, o consumo médio diário por tratamento foi inferior ($P<0,05$) quando incluídos os suplementos contendo aminoácidos, extrato de *C. sinensis* e minerais. O consumo total médio no primeiro dia foi menor ($p<0,05$) se comparado aos dias seguintes. Entretanto, a partir da segunda refeição do dia dois, a totalidade ofertada dos tratamentos juntamente com o concentrado foi ingerida. Conforme Redgate et al. (2014) os equinos tendem a rejeitar alimentos desconhecidos, justificando as sobras nos primeiros dias.

Com suplemento a 2% a diminuição no consumo foi de 1,84; 1,36 e 0,64%, respectivamente nas três primeiras refeições. No tratamento a 1% o consumo foi 2,16; 1,12 e 0,64% menor nas mesmas condições anteriores. A redução do consumo com os tratamentos a 1% e a 2% de inclusão foi respectivamente de 0,276 e 0,28% na média diária,

indicando diminuição irrisória na prática. Os valores ainda demonstram que, a partir do terceiro dia (Tabela 1) os animais consumiram a totalidade da ração fornecida, independentemente da suplementação. Esses resultados corroboram os achados de Tribucci et al. (2013), que forneceram polpa cítrica em até 7% da dieta de equinos.

CONCLUSÃO

Suplemento com aminoácidos, extrato de *Citrus sinensis* e minerais foi bem aceito por potros Quarto de Milha após o segundo dia de fornecimento.

REFERÊNCIAS BIBLIOGRÁFICAS

MAPA – Ministério da Agricultura, Pecuária e Abastecimento. *Instrução Normativa 15/2009*. Disponível em: <http://sistemasweb.agricultura.gov.br/sislegis/action/detalhaAto.do?method=visualizarAtoPortalMapa&chave=2113570100>. Acesso em: 07 fev. 2019. SAEG – *Sistema para Análises Estatísticas*, versão 9.1. Viçosa– UFV, 2007.

TRIBUCCI, A. M. O.; BRANDI, R. A.; BALIEIRO, J. C. C. et al. Palatability of horse diets containing Citrus Pulp (*Citrus Sinensis*) through the preference test. *Italian Journal of Animal Science*, v. 12, n. 2, p. 203-207, 2013. Disponível em: <https://www.tandfonline.com/doi/pdf/10.4081/ijas.2013.e33>. Acesso em: 07 fev. 2019.

REDGATE, S. E.; COOPER, J. J..; HALL, S. et al. Dietary experience modifies horses' feeding behavior and selection patterns of three macronutrient rich diets. *Journal of Animal Science*, v. 92, n. 4, p. 1524-1530, 2014. Disponível em: <https://academic.oup.com/jas/article/92/4/1524/4703302>. Acesso em: 07 fev. 2019.

Tabela 1: Médias da quantidade consumida (Kg) de concentrado acrescido ou não de suplemento de aminoácidos, extrato de *Citrus sinensis* e minerais em diferentes concentrações por refeição e por dia de tratamento.

		Dias							
Tratamentos	Refeição	Um	Dois	Três	Quatro	Cinco	Seis	Sete	Média por tratamento
Suplemento a 2%	Manhã	1,227	1,242	1,250	1,250	1,250	1,250	1,250	2,4930B
	Tarde	1,233	1,250	1,250	1,250	1,250	1,250	1,250	
Suplemento a 1%	Manhã	1,223	1,242	1,250	1,250	1,250	1,250	1,250	2,4931B
	Tarde	1,236	1,250	1,250	1,250	1,250	1,250	1,250	
Suplemento a 0%	Manhã	1,250	1,250	1,250	1,250	1,250	1,250	1,250	2,500ª
	Tarde	1,250	1,250	1,250	1,250	1,250	1,250	1,250	
	Média diária	2,4730B	2,4947A	2,500A	2,500A	2,500A	2,500A	2,500A	

[A] Médias seguidas de mesma letra na linha ou na coluna são similares pelo teste Scott-Knott a 5% de probabilidade.

ACEITABILIDADE E COMPORTAMENTO ALIMENTAR DE EQUINOS COM INCLUSÃO DE GLICERINA BRUTA NA DIETA[1]

Acceptability and behavior of adding crude glycerin dietary in horses

Hortencia C. Mazzo[1], Camila Bianconi[2], Saulo B. Vilela[3], Murillo Ormieres[4], Nicolas V. Duarte[5], Lara O. Zeppone[5], Gabriela V. Pombo[6], Júlio C. C. Balieiro[7], Alexandre A. O. Gobesso[7]

[1]Programa de pós-graduação em Veterinária, Universidade Federal de Pelotas – UFPEL, Pelotas – RS.

[2]Programa de pós-graduação em Nutrição e Produção Animal, Universidade de São Paulo – USP, Pirassununga – SP.

[3]Médico Veterinário autônomo, Porto Feliz – SP.

[4]Centro Educacional Anhanguera, Leme – SP.

[5]Faculdade de Zootecnia e Engenharia de Alimentos, Universidade de São Paulo – USP, Pirassununga – SP.

[6]Centro Universitário Fundação de Educacional de Barretos- UNIFEB, Barretos – SP.

E-mail: hcmazzo@usp.br

RESUMO: O objetivo foi avaliar os efeitos da suplementação de glicerina na aceitabilidade e comportamento de equinos. Utilizou-se oito pôneis, ± 9 anos, 149,80 ± 17,20 kg e escore corporal de 5,4 ± 0,7. O delineamento experimental utilizado foi o quadrado latino duplo 4 x 4. As dietas diferiram quanto a inclusão de glicerina bruta (0, 4, 8 e 12%). Foram avaliados a presença de sobra como parâmetro de aceitabilidade e o comportamento por meio de etograma. Não houve computação de sobras do concentrado em nenhum dos períodos. Também não se encontrou diferenças comportamentais significativas ($P > 0,05$). Conclui-se que a suplementação de glicerina bruta na dieta de equinos possui aceitabilidade e não afeta o comportamento alimentar.

Palavras-Chave: etograma, glicerol, palatabilidade, pôneis

ABSTRACT: *The objective of this study was to determine the effect of glycerin on the acceptability and behavior of horses. Eight castrated ponies were used, aged 9 years, weighing 149.80 ± 17.20 kg and 5.4 ± 0.7 BCS. The experimental design used was the 4 x 4 double Latin square. Diets differed in the glycerin inclusion level (0, 4, 8 and 12%). The presence of leftovers as an acceptability parameter and the behavior by means of an etogram were evaluated. There was no computation of leftover concentrate in any of the periods. No significant behavioral differences were found (P > 0,05). It is concluded that the supplementation of crude glycerin in the equine diet has an acceptability and does not affect its dietary behavior.*

Keywords: *etogram, glycerol, palatability, ponies*

INTRODUÇÃO

Com um apelo da crescente preocupação com o meio ambiente e fontes renováveis de energia, o uso da glicerina que é um subproduto da produção de

[1] O protocolo foi analisado e aprovado pela Comissão de Ética no Uso de Animais da Faculdade de Medicina Veterinária e Zootecnia da Universidade de São Paulo, CEUA Nº 8156080517.

biodiesel, é considerado promissor como material para ração animal. Cavalos com restrição de espaço, com fornecimento de alimentos energéticos, mesmo que dentro das exigências, tendem a apresentar comportamentos estereotipados. Aceitabilidade e a palatabilidade de dietas sofrem grande influência pela sua composição. Altos valores energéticos podem mudar a referência para avaliação comportamental.

O uso da glicerina na alimentação animal tem sido positiva em várias espécies, mas com escassos relatos do uso na dieta equina. Assim, o objetivo desta pesquisa foi avaliar os efeitos da suplementação de glicerina bruta na aceitabilidade e comportamento de equinos.

MATERIAL E MÉTODOS

Utilizou-se oito pôneis machos, castrados, da raça Mini-Horse, com idade aproximada de 9 anos ± 6 meses, peso corporal médio de 149,80 ± 17,20 kg e escore corporal médio de 5,4 ± 0,7. Que foram alojados em baias individuais. O delineamento experimental utilizado foi o quadrado latino duplo 4 x 4 contemporâneos com duração de 15 dias para adaptação a dieta e cinco dias de coleta total de fezes. As quatro dietas experimentais fornecidas diferiram quanto ao nível de inclusão de glicerina (0, 4, 8 e 12%), onde os valores foram calculados com relação à porcentagem de concentrado fornecido por animal. A glicerina bruta foi fornecida pelo método "*top dressing*" ao concentrado diretamente no cocho.

Para amenizar o estresse, as baias foram adaptadas com barras de ferro e madeira nas portas, que permitiram a visualização do meio exterior. Os animais foram soltos em piquete de terra sem acesso a pastagem, por 1 hora pela manhã com acesso a água e sal mineral ad libitum, com a finalidade de socialização com os demais animais e diminuição do stress.

A aceitabilidade foi mensurada a partir dos valores de sobra de concentrado no cocho após fornecimento comparando os tratamentos. O monitoramento para avaliação do comportamento alimentar dos animais foi realizado com uma avaliação por meio de sistema de monitoramento por câmera de vigilância, onde foram gravados os três últimos dias de adaptação a dieta, nos horários de 06:30 à 18:30. Posteriormente, ocorreu a inspeção dos vídeos e avaliação comportamental dos mesmos. Os comportamentos foram tabulados a cada minuto, por 12 horas, seguindo o preenchimento de etograma segundo metodologia adaptada de Greening et al. (2013).

Os dados foram tabelados quanto à quantidade de ações referendadas no etograma e cometidas durante cada um dos períodos analisados e analisadas como fator tratamento. Os dados referentes aos eventos comportamentais observados foram avaliados sob forma de frequência relativa (número de eventos/número total de eventos). Para essas análises utilizou-se o PROC GLIMMIX programa Statistical Analysis System (SAS Institute Inc., 2010). As médias foram comparadas pelo teste de Tukey, utilizando $P < 0,05$ como referência para os valores significativos.

RESULTADOS E DISCUSSÃO

No presente trabalho, não houve computação de sobras do concentrado em nenhum dos períodos. Acreditamos que tenha ocorrido pelo sabor adocicado da glicerina. A inclusão de alimentos com sabor adocicado torna o concentrado mais palatável

(FRAPE, 2008; MARTIN-ROSSET; MARTIN, 2015).

Não houveram diferenças comportamentais relacionadas ao tratamento ($P > 0,05$). O que indica o potencial de suplementação com glicerina bruta sem quaisquer prejuízos em relação a aceitabilidade e indicativos de desconforto aos animais.

CONCLUSÃO

A glicerina bruta, em níveis de até 12% de inclusão, não afeta o comportamento alimentar dos equinos e possui aceitabilidade.

AGRADECIMENTOS

A CAPES e FAPESP pela concessão de bolsas aos autores.

REFERÊNCIAS BIBLIOGRÁFICAS

GREENING, L.; SHENTON, V.; WILCOCKSON, K.; SWANSON, J. Investigating duration of nocturnal ingestive and sleep behaviors of horses bedded on straw versus shavings. Journal of Veterinary Behavior: Clinical Applications and Research, v. 8, n. 2, p. 82–86, 2013. Disponível em: <http://dx.doi.org/10.1016/j.jveb.2012.05.003>.

FRAPE, D. Equine nutrition and feeding. 3. ed. [s.l.] John Wiley & Sons, 2008.

MARTIN-ROSSET, W.; MARTIN, L. Nutritional principles for horses. In: Equine nutrition : INRA nutrient requirements, recommended allowances and feed tables. [s.l.] Wageningen Academic Publishers, 2015. p. 23–96.

ALTERAÇÕES NO PERFIL LIPÍDICO DE PÔNEIS ALIMENTADOS COM DIETAS PROCESSADAS E COMPOSTAS POR DIFERENTES FONTES DE FIBRA[1]

Lipid profile changes of ponies fed with diets processed and composed by different fiber sources

Ronaldo A. Lavado[1]; Kátia Feltre[1]; Alexandre A. de O. Gobesso[1]

[1]Faculdade de Medicina Veterinária e Zootecnia (VNP/FMVZ/USP).
E-mail: ronaldo.avella@usp.br

RESUMO: Foram investigadas alterações no perfil lipídico de pôneis alimentados com dietas completas compostas por três fontes de fibra e submetidas a dois processamentos térmicos. Foram utilizados oito pôneis, machos castrados da raça Mini-Horse. A ingestão de matéria seca (1,75%) foi dividida em 50% volumoso e 50% concentrado. Foram realizados quatro períodos de 20 dias (15 para adaptação à dieta e 5 para coletas), com 21 dias de intervalo. Foram testadas a dieta controle (DC; feno de Tifton 85 e concentrado peletizado, fornecidos separadamente) e a dieta completa (DT), peletizada ou extrusada, composta por feno de Tifton 85, capim elefante desidratado ou rolão de milho, mais a fração concentrada (produto único). Para análise de colesterol total (CT), frações de colesterol (HDL, LDL, VLDL) e de triglicérides (TG) no soro, foram colhidas amostras de sangue 30 minutos antes da primeira refeição. Foram adotados dois Quadrados Latinos, balanceados em esquema fatorial 2x4. As médias foram comparadas por contrastes (peletizada/extrusada *vs* controle). Para comparar o efeito das fontes de fibra dentro de cada processamento, o grupo controle foi excluído da análise estatística, aplicando-se um fatorial 2x3. O grupo que recebeu a DT peletizada apresentou menor concentração de CT em relação ao grupo DC. Foi observado efeito interativo para a concentração de TG e VLDL, sendo a dieta composta por feno de Tifton 85 a que apresentou maiores concentrações em relação à dieta contendo rolão de milho.

Palavras-Chave: dieta completa, lipídeos, mini-horse, processamento térmico

ABSTRACT: *We investigated changes in the lipid profile of ponies fed complete diets composed of three fiber sources and submitted to two thermal processes. Eight geldings of the Mini-Horse breed were used. The dry matter intake (1.75%) was divided into 50% roughage and 50% concentrated. Four periods of 20 days (15 for adaptation to diet and 5 for collections) were performed, with 21 days of interval. The control diet (CD, Tifton 85 hay and pelleted concentrate, provided separately) and the complete diet (TD), pelleted or extruded, composed of Tifton 85 hay, dehydrated elephantgrass or dehydrated whole corn plant, plus the concentrated fraction (single product). For total cholesterol (TC), cholesterol fractions (HDL, LDL, VLDL) and serum triglycerides (TG) analysis, blood samples were taken 30 minutes before the first meal. Two balanced Latin Squares in a 2x4 factorial scheme were adopted. The means were compared by contrasts (pelleted/extruded vs control). To compare the effect of the fiber sources within each processing, the control*

[1] CEUA/FMVZ nº 610004. São Paulo, 19 de abril de 2016.
Projeto realizado através de financiamento pela empresa Nutriltex.

group was excluded from the statistical analysis, applying a factorial 2x3. The group that received the pelleted TD presented lower TC concentration in relation to the CD group. It was observed an interactive effect for the concentration of TG and VLDL, and the diet composed of Tifton 85 hay presented the highest concentration in relation to the dehydrated whole corn plant.

Keywords: *complete diet, lipids, mini-horse, thermal processing*

INTRODUÇÃO

A introdução de dietas completas na alimentação de equinos é uma ferramenta que visa facilitar o manejo dos cavalos, bem como dar suporte de nutrientes em épocas de escassez de alimento (época seca) e em estabelecimentos urbanos com áreas de pastejo restritas (batalhões de polícia, centros equestres, hospitais veterinários, etc.). Porém, estudos com esse tipo de dieta ainda são escassos e alguns produtos vem sendo comercializados sem a devida comprovação científica.

Assim, como forma de avaliar os efeitos do uso de dietas completas na saúde de equinos, o presente trabalho teve como objetivo verificar possíveis alterações no perfil lipídico (colesterol, triglicérides e frações (HDL-C, LDL-C, VLDL-C)) de pôneis alimentados com produtos processados termicamente (peletizado ou extrusado) compostos por diferentes tipos de fibra (rolão de milho, capim-elefante desidratado ou feno de Tifton 85).

MATERIAL E MÉTODOS

O experimento foi conduzido no Laboratório de Saúde Digestiva e Desempenho de Equinos (FMVZ/USP). Foram utilizados 8 pôneis, machos castrados da raça Mini-Horse (idade média: 5 anos; peso corporal médio: 139,5±17,0 kg). Foram realizados quatro períodos com 20 dias cada (15 dias de adaptação à dieta e 5 para coletas), com 21 dias de intervalo. O consumo diário de matéria seca foi de 1,75% do peso corporal (50% volumoso e 50% concentrado) fornecido três vezes ao dia (7h, 13h e 19h). As dietas isoproteicas foram divididas em Dieta Controle (DC; feno Tifton 85 e concentrado formulado peletizado, fornecidos separadamente) e Dieta Completa (DT; volumoso composto por rolão de milho, capim-elefante desidratado ou feno de Tifton 85 adicionado ao concentrado e submetido à peletização ou extrusão). Para análise de colesterol total (CT), frações de colesterol ligadas a lipoproteínas (HDL, LDL, VLDL) e de Triglicérides (TG) no soro, foram colhidas amostras de sangue 30 minutos antes da primeira refeição, centrifugadas por 10 minutos a 4.000 rpm. O delineamento experimental foi Quadrado Latino duplo, balanceado em esquema fatorial 2x4, comparando as médias por contrastes (peletizada/extrusada *vs* controle). Em seguida, o grupo controle foi excluído da análise estatística, aplicando-se um fatorial 2x3, para comparar as fontes de fibra dentro de cada processamento. Os dados foram analisados pelo *Statistical Analysis System* com auxílio do procedimento MIXED ($P<0,05$).

RESULTADOS E DISCUSSÃO

A análise dos contrastes foi significativa ($p<0,05$) para as concentrações de CT (Tabela 1). Os pôneis que receberam a DC apresentaram maior concentração quando comparados aos que receberam a DT peletizada. Tal resultado pode ser associado ao

comportamento alimentar, cujo tempo para ingestão de feno é maior em relação às dietas processadas. Assim, a liberação de bile para a digestão é constante, com maiores concentrações de CT observadas para o grupo controle (Marchello et al., 2000).

Foi observado efeito interativo ($p<0,05$) para as concentrações de TG e VLDL (Tabela 2). A dieta extrusada contendo feno de Tifton 85 apresentou maior concentração quando comparada à dieta contendo rolão de milho. Esse resultado foi atribuído ao momento de coleta (jejum), já que há estímulo para secreção de VLDL pelo fígado e consequente mobilização de gordura do tecido adiposo na forma de TG para produção de energia.

CONCLUSÕES

Pôneis alimentados com dieta completa peletizada apresentaram menor concentração de CT em relação ao grupo controle. Dietas compostas por feno de Tifton 85 fornecem maiores concentrações de VLDL e triglicérides.

AGRADECIMENTO

À Coordenação de Aperfeiçoamento de Pessoal de Nível Superior - Brasil (CAPES) e à empresa Nutriltex pelo auxílio financeiro para a realização deste trabalho.

REFERÊNCIAS BIBLIOGRÁFICAS

MARCHELLO, E. V. et al. Changes in lipoprotein composition in horses fed a fat-supplemented diet. Journal of Equine Veterinary Science, v. 20, n. 7, p. 453-458, 2000.

Tabela 1. Análise dos contrastes para concentração de colesterol total (CT; mg/dL^{-1}) de pôneis alimentados com dieta completa peletizada e dieta controle.

		Peletizado	Controle	P valor
CT	mg/dL	99,53	113,5	0,035
	σ	5,04	5,44	

Tabela 2. Desdobramento da interação entre as fontes de fibra e o processamento sobre as concentrações de TG e VLDL de pôneis.

			Rolão de milho	Capim-elefante	Feno de Tifton 85	P valor		
						Trat.	Proc.	Trat*Proc
Extrusado	TG	mg/dL	30,63b	25,25ab	23,37b	0,596	0,941	0,040
		σ	4,06	4,06	4,61			
	VLDL	mg/dL	6,13b	5,05ab	4,67b			
		σ	0,81	0,81	0,92			

AVALIAÇÃO DA SUPLEMENTAÇÃO COM LEVEDURA VIVA SOBRE A CONCENTRAÇÃO DE IgG COLOSTRAL E SÉRICO DE ÉGUAS GESTANTES E POTROS[1]

Evaluation of live yeast supplementation on colostrum and sérum IgG concentrations of pregnant mares and their foals

Camila Bianconi[1], Fernanda Rudolf[2], Júlia R. M. Ferreira[1], Murillo Ormieires[3], Saulo B.Villela[4], Alexandre A. O. Gobesso[1]

[1]Programa de pós-graduação em Nutrição e Produção Animal, Universidade de São Paulo – USP, Pirassununga – SP.

[2]Médica Veterinária autônoma, Americana – SP.

[3]Centro Educacional Anhanguera, Leme – SP.

[4]Médico Veterinário autônomo, Porto Feliz – SP.

E-mail: cabianconi@usp.br

RESUMO: Pensando nas falhas de transferência de imunidade passiva, este projeto avaliou a suplementação com levedura viva, *Saccharomyces cerevisiae* na dieta de éguas no terço final da gestação sobre a transferência de imunidade, através da avaliação da concentração de IgG colostral e sérico de éguas e potros. Foram utilizadas dezesseis éguas prenhes, divididas em dois grupos: 1) sem suplementação, 2) suplementação de Actisaf 10g/animal. O delineamento foi inteiramente casualizado, com medidas repetidas no tempo. A suplementação com levedura viva *Saccharomyces cerevisae* na dieta de éguas no terço final da gestação, não melhora os níveis de IgG colostrais e séricos de éguas e potros.

Palavras-Chave: equino, imunidade passiva, neonato, probiótico

ABSTRACT: *Considering the passive immunity transfer failures, this project evaluated the live yeast supplementation Saccharomyces cerevisiae in the mares diet in the final third of gestation on immunity transfer, by evaluating the colostral and serum IgG concentration of mares and foals. Sixteen pregnant mares were used, divided into two groups: 1) without supplementation, 2) supplementation of Actisaf 10g/animal. The design was completely randomized, with measures repeated over time. Supplementation with live yeast Saccharomyces cerevisae in the diet of mares in the final third of gestation does not improve the colostral and serum levels of mares and foals.*

Keywords: *equine, neonate, passive immunity, probiotic*

INTRODUÇÃO

Os neonatos equinos nascem agamaglobulinêmicos, portanto a transferência de imunidade passiva está diretamente relacionada à absorção de imunoglobulinas colostrais. Falhas nesse processo podem levar a maior susceptibilidade a infecções neonatais e a morte de potros neonatais (Elsohaby et al., 2018).

O sistema imunológico geral e intestinal local, é influenciado pelos probióticos. A interação de

[1] Comissão de Ética no Uso dos Animais da faculdade de Medicina Veterinária e Zootecnia – FMVZ/USP. CEUA – n°3576230217.

probióticos com células epiteliais por adesão já pode desencadear uma cascata de sinalização levando à modulação imune. A suplementação com culturas de levedura tem sido usada em equinos para estimular a microbiota do intestino (Oelschlaeger, 2010). Com objetivo de provar a hipótese de que a suplementação com levedura viva á dieta de éguas gestantes melhora imunidade do colostro e transferência de imunidade passiva, foram avaliados nesse estudo, a concentração de IgG colostral e sérico de éguas e potros.

MATERIAL E MÉTODOS

O experimento foi conduzido no Laboratório de Pesquisa em Saúde Digestiva e Desempenho de Equinos (LabEqui), FMVZ/USP. Foram utilizadas dezesseis éguas prenhes, sem raça definida, com idade média de 90±7 meses e peso médio inicial de 521 ± 56 kg. A dieta foi formulada com base NRC 2007 para atender as exigências nutricionais da categoria, dividida em concentrado farelado e feno de gramínea. Água e sal mineral foram fornecidos *ad libitum.* Foram divididas em dois grupos de oito animais cada, 1) controle: sem suplementação, 2) suplementado: suplementação de Actisaf HR Plus Sc 47® - 10 g/animal/dia, e teve início 3 meses antes da data prevista do parto. Para avaliação da resposta imune especifica, as éguas foram imunizadas com 60 e 30 dias antes da data prevista do parto com 1mg intramuscular da proteína de alto peso molecular (Keyhole limpet hemocyanin – KLH). As amostras de colostro foram coletadas antes da primeira mamada e 24 horas pós-parto. Foram diluídas com o mesmo volume de PBS e centrifugadas a 1000xg por 15 minutos a 4°C, conforme descrito por Koess; Hamann, (2008). Após a centrifugação, o sobrenadante foi armazenado para as análises. As coletas de sangue dos potros ocorreram antes da primeira mamada, 12 horas, 24 horas, 7 dias, 15 dias, 30 dias e 45 dias pós-parto. Nas éguas as coletas ocorreram com 30 e 75 dias de suplementação e logo após o parto. O ensaio de ELISA foi realizado para verificar no colostro e no soro, a presença de anticorpos IgG capazes de reconhecer a proteína KLH. O experimento foi realizado em delineamento inteiramente casualizado, com dois tratamentos e oito repetições por tratamento, com medidas repetidas no tempo. Todas as análises foram realizadas no programa *Statistical Analysis System*, versão 9.4 (SAS,2002).

RESULTADO E DISCUSSÃO

Não houve efeito para a concentração de IgG colostral (P=0,59), o que de difere do encontrado por Jang et al.(2013) que avaliando o efeito da suplementação na dieta de porcas em lactação observaram uma tendência para aumento de IgG colostral. Também não houve efeito para os níveis séricos de IgG das éguas (P=0,70).

Não houve efeito para níveis séricos de IgG dos potros (P=0.97), podendo ser explicado pela não diferença nos níveis de IgG colostrais. O nível de IgG do potro é totalmente correlacionado com o nível de IgG presente no colostro (Finger et al., 2010). É possível que não tenhamos encontrado efeito, porque a ação dos probióticos em equinos é limitada, pela dificuldade de modificar uma comunidade microbioma estável. O mesmo não ocorre em animais com disbiose (Schoster, 2018) e os animais utilizados no presente estudo estavam em condições normais de higidez e seu manejo nutricional adequado para a categoria, o que, possivelmente tenha evitado uma disbiose.

CONCLUSÃO

A suplementação com levedura viva *Saccharomyces cerevisae* na dieta de éguas no terço final da gestação, não aumenta os níveis de IgG colostrais e séricos de éguas e potros.

AGRADECIMENTOS

Á CAPES pela concessão de bolsas aos autores e à empresa Phileo Lesafre – Animal Care, pelo financiamento do projeto.

REFERÊNCIAS BIBLIOGRÁFICAS

ELSOHABY, I.; RILEY, C. B.; MCCLURE, J. T. Usefulness of digital and optical refractometers for the diagnosis of failure of transfer of passive immunity in neonatal foals. Equine Veterinary Journal, p.1–7,2018.Disponível em: <http://www.ncbi.nlm.nih.gov/pubmed/30417417%0Ahttp://doi.wiley. com/10.1111/evj.13040>.

FINGER, I. S.; LINS, L. A.; NOGUEIRA, C. E. W. O sistema imune do potro neonato. In: Neonatologia e pediatria equina. Pelostas: Editora e Gráfica Universitária da UFPel, 2010. p. 123.

JANG, Y. D.; KANG, K. W.; PIAO, L. G.; JEONG, T. S.; AUCLAIR, E.; JONVEL, S.; D'INCA, R.; KIM, Y. Y. Effects of live yeast supplementation to gestation and lactation diets on reproductive performance, immunological parameters and milk composition in sows. Livestock Science, v. 152, n. 2–3, p. 167–173, 2013. Disponível em: <http://dx.doi.org/10.1016/j.livsci.2012.12.022>.

KOESS, C.; HAMANN, J. Detection of mastitis in the bovine mammary gland by flow cytometry at early stages. Journal of Dairy Research, n. 2008, 2008.

OELSCHLAEGER, T. A. Mechanisms of probiotic actions - A review. International Journal of *Medical Microbiology*, 300. 57-62. 2010.

SCHOSTER, A. Probiotic Use in Equine Gastrointestinal Diseasa. Veterinary Clinics of NA: Equine Practice, v. 34, n. 1, p. 13–24, 2018. Disponível em: <https://doi.org/10.1016/j.cveq.2017.11.004>.

COMPORTAMENTO INGESTIVO DE EQUINOS ALIMENTADOS COM CONCENTRADO EXTRUSADO CONTENDO CASCA DE SOJA OU POLPA DE BETERRABA

Horse feeding behavior fed extruded kibbles containing soybean hulls or sugar beet pulp

Marina M. D. M. Santos[1]; Amanda M. Pereira[2]; Ada M. S. Marín[3]; Brennda P. G. Araujo[3]; Emilly M. Ramos[3]; Fabiany S. C. Feitosa[3]; Fernando Q. D. Almeida[4]; Vinicius P. Silva[4]

[1]Bolsista PIBIC/CNPq, Discente do Curso Zootecnia.

[2]Discente de Mestrado em Zootecnia UFRRJ.

[3]Discente do Curso Zootecnia.

[4]Docente - UFRRJ, Programa de Pós Graduação em Zootecnia.

E-mail: pimentelzootec@gmail.com

RESUMO: Objetivou-se conhecer o efeito da inclusão de 40% de casca de soja (CS) ou 40% de polpa de beterraba (PBE) em concentrados extrusados sobre o comportamento ingestivo de equinos. Utilizou-se o delineamento inteiramente casualizado com medidas repetidas no tempo, com dois tratamentos: concentrado extrusado com 40% CS e outro com 40% de PBE. Utilizaram-se 12 equinos avaliados individualmente quanto ao comportamento de cheirar e o de primeira escolha através de observações realizadas nos dias: 5; 10; 15 e 20. Individualmente, foram fornecidos aos animais 200g de cada concentrado, simultâneamente, por 3 min. em cochos separados. O comportamento foi registrado por filmagem. O ato de cheirar o concentrado CS apresentou superior percentual de 52% e, para a primeira escolha a PB foi mais consumida em 63%. Conclui-se que ao longo de 20 dias, somente através dos comportamentos avaliados não é possível determinar a preferência entre os concentrados extrusados.

Palavras-Chave: preferência, seleção, tempo

ABSTRACT: *The objective was to investigate the effect of 40% inclusion of soybean hull (SH) or 40% of beet pulp (BP) in extruded kibbles on the ingestive behavior of horses. A completely randomized design with repeated measures was used, with two treatments: extruded concentrate with 40% of soybean hull (SH) and another with 40% of beet pulp (BP). Twelve horses were evaluated individually for smelling and the first-choice behavior through observations performed on days: 5; 10; 15; 20th. Individually, the animals were fed, simultaneously, with 200g of each concentrate, for 3 minutes in separate feeders. The behavior was recorded by cameras. The action of smelling the SH concentrate was higher with values of 52% and, the first choice the PB concentrate had been more consumed in 63%. It is concluded that along 20 days, only through the evaluated behaviors it is not possible to determine the preference between the extruded kibbles.*

Keywords: *preference, selection, time*

INTRODUÇÃO

As práticas atuais de alimentação de equinos de alto desempenho podem representar um problema de bem estar animal e, consequentemente, é necessário explorar alimentos alternativos. Além disso, processamentos industriais podem elevar a

disponibilidade dos nutrientes. A inclusão de fontes de fibra de elevado potencial fermentativo em concentrados extrusados, pode ser uma alternativa para: a redução do consumo de amido, manutenção do teor energético da dieta, inclusão de fibra, aumento do consumo de água (RICHARDSON & MURRAY, 2016). Hill (2007) referiu-se à palatabilidade como uma percepção sensorial que o animal apresenta pelo alimento, seja pelo ato de ingerir, pelo cheiro, textura, tamanho, mastigação e deglutição. Tal resposta reflete a preferencia alimentar, que é determinado pelo aspecto agradável do alimento escolhido pelo animal. Contudo, essas fontes de fibra podem apresentar percepções sensoriais distintas quando processadas por meio de extrusão. Avaliou-se, portanto, o efeito da inclusão de 40% de casca de soja ou 40% de polpa de beterraba em concentrados extrusados sobre o comportamento ingestivo de equinos.

MATERIAL E MÉTODOS

O ensaio foi realizado na UFRRJ, no setor de equinocultura utilizando-se 12 equinos adultos. Os tratamentos foram: concentrado extrusado contendo 40% de casca de soja (CS) e outro contendo 40% de polpa de beterraba (PB). Em local adequado, dois cochos foram dispostos lado a lado, cada cocho recebeu 200g de um dos concentrados. Em seguida, os animais foram colocados frente ao cocho e soltos. O comportamento ingestivo foi registrado por câmeras posicionadas em ângulos distintos: Nikon® D7500 e GoPro® Hero4 Silver. Foram avaliados os comportamentos: primeira ação, consistiu no primeiro ato que o animal realizou assim que entrou em contato com o alimento, seja cheirar ou comer. Em seguida, a primeira escolha que consistiu no primeiro alimento consumido efetivamente. Tais registros foram avaliados por 3 minutos e as observações efetuadas nos dias: 1º, 5º, 10º, 15º, 20º. Após o primeiro dia de ensaio, os animais receberam diariamente 1 kg de concentrado peletizado comercial e uma porção fixa de 150g de cada concentrado experimental. Os valores médios foram analisados por estatística não paramétrica pelo teste de *Qui*-quadrado e comparadas pelo teste de Student Newman-Keuls a 5%.

RESULTADOS E DISCUSSÃO

Entre o período do primeiro contato até 20 dias, ocorreu efeito significativo em relação ao comportamento de cheirar a dieta e a primeira escolha ($p<0,000$). Observou-se que para o total de cheirar a CS foi o comportamento que apresentou superior percentual de 52% e, para a primeira escolha a PB apresentou valor de 63%. Kabe et al. (2016) concluíram que dietas contendo 28% de casca de soja são seguras em subtituição aos grãos na dieta para equinos, e não alteram a características fisico químicas das fezes dos equinos. E está sendo utilizada como fontes de energia digestível por sua alta degradação cecal. Contudo inclusões de fonte fibra de alta energia podem alterar o cheiro e o sabor quando passam por um processo termoplástico de extrusão. No presente estudo, não foi possivel identificar a prefêrencia entre as matérias primas utilizadas no extrusado, logo é mais econômico utilizar a CS que é a fonte mais presente nas condições nacionais. Desta forma, são necessários estudos complementares para associar o comportamento animal as medidas quantitativas de consumo.

CONCLUSÕES

Ao longo do tempo estudado, somente através das avaliações do comportamento de cheirar e primeira escolha, não é possível concluir a preferência alimentar entre os concentrados extrusados.

AGRADECIMENTO

Á CAPES pela Bolsa demanda social. A empresa INTEGRAL AGROINDUSTRIAL LTDA pelo financiamento do projeto de pesquisa e a empresa Sementes Selecta, pela doação da casca de soja.

REFERÊNCIAS BIBLIOGRÁFICAS

HILL, J. Impacts of nutritional technology on feeds offered to horses: A review of effects of processing on voluntary intake, digesta characteristics and feed utilization. *Anim. Feed Scien. Tech.* v. 138, n. 2, p. 92-117, 2007.

KABE, A. M. G.; DE SOUZA, A. D.; DE MORO SOUSA, R. L. M. et al. Soybean hulls in equine feed concentrates: Apparent nutrient digestibility, physicochemical and microbial characteristics of equine feces. *Jour. Eq. Vet. Scien.*, v. 36, p. 77–82, 2016.

RICHARDSON, K.; MURRAY, J.A.M.D. Fiber for Performance Horses: A Review. *Jour. Eq Vet. Scien.*, v. 46, p. 31–39, 2016.

Tabela 1. Comportamento (%) de equinos diante de concentrados extrusados contendo 40 % de polpa de beterraba ou 40% de casca de soja por 20 dias.

Comportamento	Dias						
Cheirar	1º	5º	10º	15º	20º	Total	p –Valor*
Polpa de beterraba	12 (100%)	3 (25%)	6 (50%)	1 (8%)	7 (59%)	29 (48%)	0,000
Casca de soja	0 (0%)	9 (75%)	6 (50%)	11 (92%)	5 (41%)	31 (52%)	
Primeira escolha							
Polpa de beterraba	11 (92%)	4 (33%)	11 (92%)	2 (17%)	10 (83%)	38 (63%)	0,000
Casca de soja	1 (8%)	8 (67%)	1 (8%)	10 (83%)	2 (17%)	22 (37%)	

*Teste de qui-quadrado χ^2

CONCENTRAÇÕES SÉRICAS DE CÁLCIO, FÓSFORO E FOSFATASE ALCALINA EM POTROS DESMAMADOS ALIMENTADOS COM CAPIM ELEFANTE (*PENNISETUM PURPUREUM*) E DIFERENTES RELAÇÕES DE CA:P

Serum concentrations of calcium, phosphorus and alkaline phosphatase in weaned foals feeded with elephant grass (*Pennisetum purpureum*) grass and differents relations Ca:P

Débora R. F. Andrade[1], Adalgiza S. C. Rezende[1], Fabiana O. Cunha[2], Marilia M. Melo[1], Mayara G. Fonseca[1], Rayane M. Magalhães[1], Andreza A. Rabelo[1], Raquel S. Moura[2]

[1]Universidade Federal de Minas Gerais.

[2]Universidade Federal de Lavras.

E-mail: d_roque@live.com

RESUMO: Potros alimentados com dietas deficientes em cálcio no primeiro ano de vida podem apresentar debilidades estruturais e distúrbios metabólicos. O *Pernisetum purpureum* (capim-elefante) apresenta altas concentrações de oxalato, o qual pode formar composto insolúvel com o cálcio (Ca) dietético, reduzindo a absorção desse mineral pelos animais e predispondo ao desenvolvimento de hiperparatireoidismo nutricional secundário. Objetivou-se verificar as concentrações de Ca, fósforo (P) e fosfatase alcalina (FA) em potros alimentados com capim elefante como única forrageira, e concentrado suplementar com diferentes relações de Ca:P. O experimento foi desenvolvido na Universidade Federal de Lavras, com 16 potros machos, Mangalarga Marchador, entre 5 a 10 meses, distribuídos em 4 grupos, diferenciados pela relação Ca:P do concentrado fornecido diariamente (2:1; 3:1; 5:1; 6:1), sendo volumoso e sal mineral *ad libitum*. Foram realizadas 6 coletas de amostras sanguíneas para avaliar Ca, P e FA no período de 135 dias. Não houve diferença para o Ca, porém o P diferiu ($p<0,05$) entre as coletas 4 e 5 no grupo 2:1. A partir da segunda coleta, todos os grupos apresentaram FA acima dos valores de referência. O capim elefante não deve ser indicado como única forrageira para potros desmamados, pois provocou alterações no metabolismo do cálcio, o que pode trazer como consequência a osteodistrofia fibrosa.

Palavras-Chave: equinos em crescimento, forrageiras tropicais, nutrição animal, oxalato

ABSTRACT: *Foals fed calcium deficient diets in the first year of life may exhibit structural weaknesses and metabolic disturbances. Pernisetum purpureum (elephant grass) present high concentrations of oxalate, which can form insoluble compound with dietary calcium (Ca), reducing the absorption of this mineral and predispose the development of secondary nutritional hyperparathyroidism. The objective was to verify the concentrations of Ca, phosphorus (P) and alkaline phosphatase (FA) in foals fed elephant grass as sole forage, and supplemental concentrate with different Ca:P ratios. The experiment was developed at the Federal University of Lavras. Sixteen male foals, Mangalarga Marchador, between 5 and 10 months were distributed in 4 groups, differentiated by the Ca:P ratio of the concentrate supplied daily (2:1, 3:1, 5:1, 6:1), forage and mineral salt ad libitum. Six blood samples were collected to evaluate Ca, P and FA in a period of*

135 days. There was no difference for Ca, but there was a difference (p <0.05) for P between the 4th and 5th collection in group 2:1. From the second collection, all groups presented FA above the reference values. Elephant grass should not be indicated as the sole forage for weaned foals, as it has caused changes in calcium metabolism, which may result in fibrous osteodystrophy.

Keywords: *animal nutrition, growing horses, oxalate, tropical forages*

INTRODUÇÃO

A base da alimentação de equinos são forrageiras oferecidas na forma fresca ou conservadas. As forrageiras tropicais são mais adaptadas às condições edafoclimáticas brasileiras, mas apresentam concentrações de oxalato que podem predispor a ocorrência de osteodistrofia fibrosa. Equinos jovens atingem 90% da sua altura final durante o primeiro ano de vida, por isso, quando as dietas estão desbalanceadas podem ocorrer afecções ortopédicas de desenvolvimento (Donabédian et al., 2006). Diante desse cenário, objetivou-se verificar se potros desmamados e alimentados com capim elefante como única forrageira podem ter o metabolismo de Ca e P afetado quando suplementados com concentrado formulado com diferentes relação Ca:P.

MATERIAIS E MÉTODOS

O experimento foi desenvolvido no Setor de Equideocultura na Universidade Federal de Lavras, durante 135 dias. Dezesseis potros, machos, Mangalarga Marchador, e idade inicial de 5 a 10 meses, foram distribuídos em quatro grupos experimentais. Os potros ficaram alojados em piquete coletivo, sem cobertura vegetal, com água, sal e forrageira à vontade. Os concentrados foram isoenergéticos e isoprotéicos, variando apenas a relação Ca:P em cada tratamento (1,8:1, 3:1, 5:1 e 6:1), atendendo às exigências diárias (NRC, 2007). O capim-elefante foi cortado e picado diariamente em picadeira com corte de 5 cm e oferecido em cochos coletivos em quantidade suficiente para ingestão de 3% do peso vivo de MS, acrescido de 10% para sobras. O concentrado foi oferecido em 1,5 kg/100kg, dividido em duas porções diárias (às 9h e 17h). Foram realizadas seis coletas sanguíneas entre os dias 31/08/2017 e 12/01/2018 em tubos sem anticoagulante, para determinação das concentrações de Ca, P e fosfatase alcalina (FA). Amostras foram imediatamente centrifugadas a 3000 G por 10 min, acondicionadas em tubos de 2 ml e congeladas a -20ºC até posteriores análises. Os dados foram submetidos ao teste de normalidade (Shapiro-Wilk). Foi realizado teste de Kruskal-Wallis ($P \leq 0,05$) para comparação entre grupos de suplementação no mesmo momento de avaliação, e Teste de Friedman ($P \leq 0,05$) para comparação entre os momentos em um mesmo grupo.

RESULTADOS E DISCUSSÃO

Não houve diferença para o Ca, porém o P diferiu ($p<0,05$) entre a quarta e quinta coleta no grupo 2:1 e, a partir da segunda coleta, todos os grupos experimentais apresentaram FA acima dos valores de referência (143 a 395 UI/L). O desequilíbrio entre Ca:P na corrente sanguínea, provocado pela indisponibilidade do Ca na dieta, leva a aumento do P plasmático que estimula a secreção do paratormônio (PTH) para que ocorra reabsorção de Ca dos ossos a fim de manter a homeostase entre Ca e P (2:1) no sangue (Swartzman et al., 1978). Desse

modo, as concentrações de Ca e P tendem a se manter dentro dos parâmetros, pois flutuam com pequena alteração consistente ocorrendo como resultado do consumo de Ca inadequado (Lewis, 2000), o que justifica os valores de P encontrados nas coletas 1 (exceto no grupo 3:1), 2 e 5 estarem acima dos parâmetros fisiológicos. Em quadros de osteodistrofia fibrosa, pode ser observado aumento da atividade enzimática da FA (Radostitis et al., 2002). A FA aumentada é reflexo da ação osteoblástica , isso porque as membranas dos osteoblastos são ricas em FA, enzima que pode ter papel na mineralização e no bombeamento de Ca através das membranas celulares, possui também receptores para hormônios paratireoidiano (PTH), e a ativação desses receptores aumenta a atividade da bomba de Ca que movimenta o Ca dentro do osteoblasto e inicia a reabsorção óssea pelo osteoblasto (Junqueira e Carneiro, 2004).

CONCLUSÃO

Pennisetum purpureum não deve ser indicado como única forrageira para potros desmamados pois, mesmo com dieta com alta relação Ca:P os animais apresentaram atividade enzimática da fosfatase alcalina aumentada e, em alguns momentos, mostraram níveis sanguíneos de P acima dos parâmetros fisiológicos. Essas alterações indicam distúrbios no metabolismo do Ca, o que pode trazer como consequência a osteodistrofia fibrosa.

REFERÊNCIAS BIBLIOGRÁFICAS

DONABÉDIAN, M.; FLEURANCE, G.; PERONA, G.; et al. Effect of fast vs. moderate growth rate related to nutrient intake on developmental orthopedic disease in the horse. *Animal Research*, v.55, n.5, p.471-486, 2006.

JUNQUEIRA, L. C.; CARNEIRO, J.; *Histologia Básica*, 10ª ed. Guanabara Koogan, Rio de Janeiro, 2004.

LEWIS, L. D. *Nutrição Clínica Eqüina: Alimentação e Cuidados*. São Paulo: Roca, 2000. 710 p.

NRC–*Nutrients Requirements of Horses*. 6ed. Washington: National Academy of Science, 2007, 341p.

RADOSTITS, O.M.; GAY, C. C.; BLOOD, D. C. et al. *Clínica Veterinária. Um tratado de doenças dos bovinos, ovinos, suínos, caprinos e equinos*. 9 ed. Rio de Janeiro: Guanabara Koogan, 2002.

SWARTZMAN, M.S.; HINTZ, H. F.; SCHRYVER, H.F. Inhibition of calcium absorption in ponies fed diets containing oxalic acid. *American Journal of Vet. Research*., v.39, n.10, p.1621-1623, 1978.

DENSIDADE APARENTE DE CONCENTRADOS EXTRUSADOS COM CASCA DE SOJA DESTINADOS A ALIMENTAÇÃO DE EQUINOS

Apparent density of extruded kibbles with soybean hull for feeding horses

Amanda M. Pereira[1]; Laryssa R. Maia[2]; Marina M. M. Santos[3]; Jhony W. Vargas-Solórzano[4]; Arturo M. Arevalo[4]; José L. R. Ascheri[5]; Fernando Q. Almeida[6]; Vinicius P. Silva[6]

[1]Discente de Mestrado em Zootecnia, UFRRJ.

[2]Monitora de Bromatologia, discente do curso de Zootecnia, UFRRJ.

[3]Bolsista PIBIC/CNPq do curso de Zootecnia.

[4]Doutorando em Ciência e Tecnologia de Alimentos IT/UFRRJ.

[5]Pesquisador da Embrapa Agroindústria de Alimentos.

[6]Docente UFRRJ, Programa de Pós Graduação em Zootecnia.

E-mail: pimentelzootec@gmail.com

RESUMO: Avaliou-se os efeitos de regulagem da extrusora associada à inclusão da casca de soja (CS) sobre a densidade aparente de concentrados extrusados destinados ao consumo equino. Utilizou-se o delineamento casualizado em arranjo fatorial 2^3 com quatro pontos centrais. Os tratamentos foram: inclusão de CS (CS: 20 30 e 40%); temperatura da extrusora (T: 100, 120 e 140 °C) e umidade (U: 17, 20 e 23%), totalizando 12 amostras que passaram por um extrusor de rosca simples. Os extrusados foram individualmente mensurados para o cálculo da densidade aparente (DAP). Houve efeito simples significativo para U% e T(C°) ($p<0,05$) e na interação CS * U% ($p<0,05$) e da T°C * U% ($p<0,05$). O menor valor observado de densidade aparente ocorreu com a máxima redução da umidade viabilizando a produção do kibble destinado ao consumo equino.

Palavras-Chave: extrusora, fibra, parâmetros

ABSTRACT: *The extruder regulations effects associated with the soybean hull inclusion to produce kibbles to feeding horses were evaluated. The factorial arrangement design in 2^3 with four central points. The treatments were: inclusion of soybean hull (SH: 20, 30, 40%); temperature (T: 100, 120, 140 °C) and moisture (M: 17, 20, 23%), totaling 12 samples that had passed through a single-screw extruder. The extrudates were individually measured for the apparent density. There was a significant effect for M% and T°C ($p<0.05$) and on the interaction of SH*M% ($p <0.05$) and T°C*M% ($p <0.05$). The lowest observed value of apparent density occurred with maximum moisture reduction, thus making it possible to produce the kibble destined for equine consumption.*

Keywords: *extruder, fiber, parameters*

INTRODUÇÃO

Os equinos são seletivos e durante o consumo de alimentos desconhecidos avaliam a percepção da textura, sabor e odor por diferentes sistemas quimiossensoriais, podendo existir resposta neofóbica (HILL, 2002). A extrusão é um processo

que envolve a expansão da mistura que resulta em produtos de baixa densidade, promovendo a gelatinização do amido. A qualidade da conversão do amido na extrusora depende da matéria prima (CHANG et al.1999) e dos parâmetros de controle da máquina. A densidade aparente é uma propriedade mecânica que leva em consideração, a composição e o grau de compactação. Contudo, a casca de soja utilizada na formulação do concentrado extrusado, pode conferir caracteristicas indesejadas no produto final inviabilizando a confecção industrial. Sendo assim, avaliaram-se os efeitos de regulagem da extrusora associada a inclusão da casca de soja sobre a densidade aparente de concentrados extrusados destinados ao consumo equino.

MATERIAL E MÉTODOS

O ensaio foi realizado na Embrapa Agroindústria de Alimentos, Guaratiba, Rio de Janeiro. Utilizou-se o delineamento composto central rotacionado em arranjo fatorial 2^3 com quatro pontos centrais. Os tratamentos foram: casca de soja (CS: 20 e 40%); Temperatura na matriz do canhão extrusor (T: 100 e 140°C) e umidade na alimentação (U: 17 e 23%). O ponto central foi: CS 30%; T 120°C; U: 20%. Os ingredientes utilizados na formulação da mistura foram: farelo de soja, farelo de arroz gordo, milho, calcário calcítico, fosfato bicalcio, premix mineral-vitaminico e sal que compuseram em até 60% da formulação (Tabela 1). Utilizou-se extrusora de rosca simples Brabender 20DN (3:1, 380 mm; 19 mm Ø). O total de 15 peças de 10 cm de cada tratamento foi coletado na saída da matriz. Foram individualmente pesados (g); medidos em comprimento (cm); e diâmetro (mm), em seguida, a densidade aparente (DAP: kg/m^3) foi calculada segundo Fan et al. (1996). Os resultados foram avaliados por ANOVA e quando significativos (5%) representados em superfíe de resposta.

RESULTADOS E DISCUSSÃO

Houve efeito simples significativo para Umid. e Temp. ($p<0,05$) e na interação da CS*Umid. ($p<0,05$) e da Temp*Umid. ($p<0,05$). A DAP dos extrudados variou entre 833–1144 kg/m^3, observando-se o menor valor com a máxima redução da umidade. A DAP está inversamente relacionada ao grau de expansão, logo quanto menor for a densidade, maior será o grau de expansão e assim, melhor será a exposição dos nutrientes, melhorando o aproveitamento do alimento pelo animal. A casca de soja utilizada na formulação do concentrado, nos percentais avaliados, não inviabilizou a confecção industrial do produto. Contudo, pode haver uma densidade preferida pela espécie equina, de modo que são necessários estudos de avaliação da preferência pelos equinos.

CONCLUSÕES

A casca de soja utilizada na formulação do concentrado, nos percentais avaliados, não inviabiliza a produção do *kibble* destinado ao consumo equino.

AGRADECIMENTO

Á CAPES pela Bolsa demanda social. A empresa INTEGRAL AGROINDUSTRIAL LTDA pelo financiamento do projeto de pesquisa e a empresa Sementes Selecta, pela doação da casca de soja.

REFERÊNCIAS BIBLIOGRÁFICAS

CHANG, Y. K.; MARTINEZ-BUSTOS, F.; PARK, T. S. *et al.* The influence of specific mechanical

energy on cornmeal viscosity measured by an on-line system during twin-screw extrusion. *Braz. J. Chem. Eng.*, v. 16, n. 3, p. 285-295, 1999.

FAN, J. T.; MITCHELL, J. R.; BLANSHARD, J. M. V. The effect of sugars on the extrusion of maize grits. I. The role of the glass transition in determining product density and shape. *Int. J.* Food *Sci. Technol.*, v. 31, n. 1, p. 55–65, 1996.

HILL, J. Effect of level of inclusion and method of presentation of a single distillery by-product on the processes of ingestion of concentrate feeds by horses. *Livest. Prod. Sci.*, v. 75, p. 209–218, 2002.

Tabela 1: Composição bromatológica dos ingredientes utilizados na formulação do concentrado

	Composição bromatológica (g/kg na MS)											
Alimento	MS	MM	EE	PB	FDN	FDA	Cel	Hem	Lig	CNF	Amido	ED[1]
Milho	879	12	42	87	120	32	26,4	88	5,6	739	736	3,8
Farelo de soja	926	64	17	456	93	61	32	32	8,8	370	47	3,3
Far.arroz gordo	898	91	135	117	409	207	178	202	29	248	238	2,9
Casca de soja	898	47	33	129	593	425	369	168	56	198	54	2,2

MS= matéria seca; MM= matéria mineral; EE= extrato etéreo; PB= proteína bruta; FDN= fibra em detergente neutro; FDA= fibra em detergente ácido; Cel= celulose; Hem= hemiceluloses; Lig= lignina; CNF= Carboidrato não fibroso; [1]Mcal/kg: Energia Digestivel estimada.

Tabela 2: Densidade aparente (kg/m^3) em função dos valores reais para teor de inclusão de casca de soja, temperatura e umidade

Níveis reais			Densidade Aparente	Valor de p (5%)	
CS%	T ºC	U%	(kg/m^3)	Efeito	
20	100	17	833 ± 27	Casca de Soja	NS
40	100	17	899 ± 31	Temperatura	0,0137
20	140	17	1024 ± 32	Umidade	0,0040
40	140	17	1068 ± 40	Casca de Soja x Temperatura	NS
20	100	23	1144 ± 76	Casca de Soja x Umidade	0,0207
40	100	23	1043 ± 48	Temperatura x Umidade	0,0134
20	140	23	1141 ± 45		
40	140	23	1044 ± 33		
30	120	20	1036 ± 37		
30	120	20	1053 ± 28		
30	120	20	1094 ± 117		
30	120	20	1055 ± 31		

CS: Casca de soja; T: temperatura; U: Umidade.

EFEITO DA INCLUSÃO DE GLICERINA BRUTA NA DIETA DE EQUINOS SOBRE OS PARÂMETROS FERMENTATIVOS FECAIS[1]

Effect of glycerin supplementation on the fermentative faecal parameters of horses

Hortencia C. Mazzo[1], Camila Bianconi[2], Saulo B. Vilela[3], Murillo Ormieres[4], Nicolas V. Duarte[5], Lara O. Zeppone[5], Gabriela V. Pombo[6], Júlio C. C. Balieiro[7], Alexandre A. O. Gobesso[7]

[1] Programa de pós-graduação em Veterinária, Universidade Federal de Pelotas – UFPEL, Pelotas – RS.

[2] Programa de pós-graduação em Ciência Animal, Universidade Federal de Minas Gerais – UFMG, Belo Horizonte – MG.

[3] Médico Veterinário autônomo, Porto Feliz – SP.

[4] Centro Educacional Anhanguera, Leme – SP.

[5] Faculdade de Zootecnia e Engenharia de Alimentos, Universidade de São Paulo – USP, Pirassununga – SP.

[6] Centro Universitário Fundação de Educacional de Barretos- UNIFEB, Barretos – SP.

[7] Programa de pós-graduação em Nutrição e Produção Animal, Universidade de São Paulo – USP, Pirassununga – SP.

E-mail: hcmazzo@usp.br

RESUMO: O objetivo foi avaliar os efeitos da suplementação de glicerina nos parâmetros fermentativos fecais de equinos. Utilizou-se oito pôneis, ± 9 anos, 149,80 ± 17,20 kg e escore corporal de 5,4 ± 0,7. O delineamento experimental utilizado foi o quadrado latino duplo 4 x 4. As dietas diferiram quanto a inclusão de glicerina bruta (0, 4, 8 e 12%). No presente trabalho, não houve diferenças nos parâmetros fermentativos avaliados ($P > 0,05$). Conclui-se, portanto, que a suplementação de glicerina bruta na dieta de equinos não afeta os parâmetros de fermentação fecais.

Palavras-Chave: ácido lático, glicerol, pH nas fezes, pôneis

ABSTRACT: *The objective of this study was to determine the effect of glycerin supplementation on the fermentative faecal parameters of horses. Eight castrated ponies were used, aged 9 years, weighing 149.80 ± 17.20 kg and 5.4 ± 0.7 BCS. The experimental design used was the 4 x 4 double Latin square. Diets differed in the glycerin inclusion level (0, 4, 8 and 12%). In this study, there were no differences in the fermentation parameters evaluated (P > 0,05). It is concluded, that the supplementation of crude glycerin in the equine diet does not affect fermentation faecal parameters.*

Keywords: *glycerol, lactic acids, pH in feces, ponies*

INTRODUÇÃO

As concentrações de pH e de ácidos graxos de cadeia curta são usadas como indicadores da saúde gastrointestinal, tendo importante papel para manutenção do desempenho digestivo e de desenvolvimento em cavalos. O processo fermentativo pode sofrer instabilidades causadas pela suplementação nutricional que acarretará em mudanças nessas concentrações.

[1] O protocolo foi analisado e aprovado pela Comissão de Ética no Uso de Animais da Faculdade de Medicina Veterinária e Zootecnia da Universidade de São Paulo, CEUA Nº 8156080517.

Dietas ricas em carboidratos rapidamente fermentáveis favorecem a proliferação de *Lactobacilli spp* e consequente, produção de lactato, que pode vir a ser acumulado e superar a capacidade tamponante do ceco e cólon diminuindo o pH do meio.

Pouco se sabe sobre os efeitos em parâmetros de fermentação fecal após o uso de glicerina na dieta animal. Assim, o objetivo desta pesquisa foi avaliar os efeitos da suplementação de glicerina nos parâmetros de fermentativos fecais de equinos.

MATERIAL E MÉTODOS

Utilizou-se oito pôneis machos, castrados, da raça Mini-Horse, 9 anos ± 6 meses, peso corporal médio de 149,80 ± 17,20 kg e escore corporal médio de 5,4 ± 0,7. Que foram alojados em baias individuais. O delineamento experimental utilizado foi o quadrado latino duplo 4 x 4 contemporâneos com duração de 15 dias para adaptação a dieta e cinco dias de coleta total de fezes. As quatro dietas experimentais fornecidas diferiram quanto ao nível de inclusão de glicerina (0, 4, 8 e 12%), onde os valores foram calculados com relação à porcentagem de concentrado fornecido por animal. A glicerina bruta foi fornecida pelo método "*top dressing*" ao concentrado diretamente no cocho.

Para a análise de ácidos graxos de cadeia curta (AGCC), ácido lático e mensuração do pH fecal, coletou-se fezes frescas no primeiro momento de defecação espontânea no penúltimo dia de coleta total. As análises de AGCC foram realizadas no Laboratório de Fermentabilidade Ruminal da FZEA-USP. As amostras de ácido lático foram encaminhadas ao Laboratório Multiusuário de Nutrição Animal e Bromatologia da FMVZ/USP onde foram processadas e analisadas. A mensuração do pH fecal foi realizada segundo metodologia adaptada de Goachet et al. (2014). Utilizou peagâmetro eletrônico de bancada, seguindo metodologia de Jouany, (1982); citado por Goachent et al. (2014).

Para análises dos dados utilizou-se o programa Statistical Analysis System (SAS Institute Inc., 2010). As médias foram comparadas pelo teste de Tukey com $P < 0,05$ para os valores significativos.

RESULTADOS E DISCUSSÃO

Não houve diferença em nenhum dos parâmetros fecais analisados (Tabela 1). O fato de não haver diferenças na quantidade de ácidos láticos (P = 0,5665) auxiliou na estabilização do pH que não diferiu nos tratamentos (P = 0,2477), pois seu acumulo pode suprimir os mecanismos de tamponamento (Hoffman et al., 2003; Goachet et al., 2014).

O glicerol pode ser metabolizado pela microbiota para produzir acetato, propionato e butirato (Wright, 1969; Martin-Rosset; Martin, 2015) e esses contribuem em até 80% do requisito de energia do cavalo (Al Jassim; Andrews, 2009). São responsável pela síntese de lipídios e pelo substrato gliconêogenico contribuindo para o metabolismo glicolítico. Acredita-se que a quantidade utilizada não foi capaz de interferir nesses parâmetros (P > 0,05).

CONCLUSÃO

A glicerina bruta, em níveis de até 12% de inclusão, não afeta os parâmetros fermentativos fecais dos equinos.

AGRADECIMENTOS

A CAPES e FAPESP pela concessão de bolsas aos autores.

REFERÊNCIAS BIBLIOGRÁFICAS

AL JASSIM, R. A. M.; ANDREWS, F. M. The Bacterial Community of the Horse Gastrointestinal Tract and Its Relation to Fermentative Acidosis, Laminitis, Colic, and Stomach Ulcers. Veterinary Clinics of North America - Equine Practice, v. 25, n. 2, p. 199–215, 2009.

GOACHET, A. G.; HARRIS, P.; PHILIPPEAU, C.; JULLIAND, V. Effect of physical training on nutrient digestibility and faecal fermentative parameters in standardbred horses. Journal of Animal Physiology and Animal Nutrition, v. 98, n. 6, p. 1081–1087, 2014.

HOFFMAN, R. M.; BOSTON, R. C.; STEFANOVSKI, D.; KRONFELD, D. S.; HARRIS, P. A. Obesity and Diet Affect Glucose Dynamics and Insulin Sensitivity in Thoroughbred geldings1. Journal of Animal Science, v. 81, p. 2333–2342, 2003. Disponível em: <http://dx.doi.org/10.2527/2003.8192333x>.

MARTIN-ROSSET, W.; MARTIN, L. Nutritional principles for horses. In: Equine nutrition : INRA nutrient requirements, recommended allowances and feed tables. [s.l.] Wageningen Academic Publishers, 2015. p. 23–96.

WRIGHT, D. E. Fermentation of glycerol by rumen micro–organisms. New Zealand Journal of Agricultural Research, v. 12, n. 2, p. 281–286, 1969.

Tabela 1. Ph das fezes, concentração de ácidos graxos de cadeia curta e ácido lático nas fezes de pôneis suplementados com diferentes níveis de glicerina bruta.

Variáveis	Tratamentos				EPM	P valor
	0	4	8	12		
Ph das fezes	6,37	6,46	6,51	6,59	0,18	0,2477
Ác. Lático (mmol/L)	6,07	5,84	5,40	6,90	1,49	0,5665
Ác. Acético (mmol/L)	7,02	7,13	10,33	7,61	1,83	0,1959
Ác. Propiônico (mmol/L)	3,15	2,99	3,90	3,33	0,59	0,3123
Ác. Isobutírico (mmol/L)	0,29	0,30	0,39	0,28	0,07	0,2796
Ác. Butírico (mmol/L)	0,67	0,65	1,20	0,91	0,32	0,3931
Ác. Isovalérico (mmol/L)	0,36	0,20	0,55	0,19	0,19	0,2474
Ác. Valérico (mmol/L)	0,24	0,13	0,49	0,18	0,09	0,1216

EFEITO DA VERMIFUGAÇÃO DE POTROS DA RAÇA MANGALARGA MARCHADOR SOBRE O CONSUMO DE MATÉRIA SECA E DIGESTIBILIDADE APARENTE DOS NUTRIENTES DA DIETA

Effect of deworming Mangalarga Marchador foals on the dry matter intake and apparent digestibility of nutrients of diet

Rafael H. P. Silva[1]; Adalgiza S. C. Rezende[1]; Eduardo Bastianetto [1]; Sarah L. Ralston[2]; Walter M. Ferreira[1]; Ângela M. Q. Lana[1]; Laydiane J. Mendes[3]; Rayanne M. Magalhães[1]; Jamile H. Cristeli[1]; Amanda M. Souza[1]

[1]Escola de Veterinária, Universidade Federal de Minas Gerais, Brasil.

[2]Department of Animal Science, School of Environmental and Biological Sciences, Rutgers, State University of New Jersey.

[3]Instituto Federal de Educação Ciência e Tecnologia do Norte de Minas Gerais, Brasil.

E-mail: rafaelsilvazootecnista@gmail.com

RESUMO: Potros são mais sensíveis à infecção por helmintos, os quais podem prejudicar o consumo de matéria seca (CMS), aproveitamento dos nutrientes da dieta e crescimento corporal. Objetivou-se avaliar os efeitos da vermifugação de potros sobre CMS e digestibilidade aparente dos nutrientes. Doze potros Mangalarga Marchador foram desmamados aos 6 meses e distribuídos em dois grupos: vermifugados (V) e não vermifugados (NV). Contagens de ovos por grama de fezes (OPG) foram realizadas mensalmente. Grupo V foi vermifugado sempre que OPG ≥500. Os grupos foram mantidos separados em dois piquetes de *Cynodon nlemfuensis* cv. Estrela africana branca, suplementados com feno pré-secado de *C. dactylon* cv. Tifton 85 e 1,5% do peso vivo em concentrado. Dois meses após, foi realizado ensaio de digestibilidade de coleta total de fezes. Foram calculados coeficientes de digestibilidade (CDA) de matéria seca, proteína bruta, energia bruta. Grupo NV foi infectado por ciatostomíneos, atingindo média de 6000 OPG. Grupos não diferiram (p>0,05) em CMS e CDAs. A infecção por ciatostomíneos em potros desmamados não afetou CMS e aproveitamento de nutrientes.

Palavras-Chave: digestão, equino, helmintos

ABSTRACT: *The foals are more susceptible to helminth infection, that can impair the dry matter intake (DMI), nutrients absorption and body development. The objective was to evaluate the effects of deworming weaning foals on DMI and apparent digestibility coefficients (ADC) of the nutrients. So, 12 Mangalarga Marchador foals were weaned at 6 months old and divided into two groups: V and NV. Eggs per gram of feces tests (EPG) were performed at weaning and monthly, and group V was dewormed whenever EPG was ≥500. The groups were kept separated in two pastures of African White star grass (Cynodon nlemfuensis), supplemented with pre-dried hay (C. dactylon cv. Tifton 85) and concentrate (1.5% of body weight). Two months later, the foals were confined in individual pens and submitted to a digestibility trial by total feces collection. Were calculated ADC of dry matter, crude protein, gross energy. The NV group was infected mainly by cyathostomins (average of 6000 EPG). There was no difference between groups (p>0.05) for DMI*

and ADCs. Cyathostomin infection in weaning foals did not affect DMI and digestibility of nutrients.

Keywords: *digestion, equine, helminths*

INTRODUÇÃO

Potros passam por inevitável período de estresse na desmama e, como consequência, têm imunidade reduzida e podem se tornar mais susceptíveis às verminoses. O objetivo do trabalho foi avaliar os efeitos da vermifugação sobre a digestibilidade aparente dos nutrientes da dieta de potros Mangalarga Marchador criados extensivamente.

MATERIAL E MÉTODOS

No haras Catuni, Norte de Minas Gerais, Brasil, 12 potros Mangalarga Marchador (MM), peso vivo (PV) médio de 163,35 ± 21,34 kg, foram desmamados aos 6 meses de idade e distribuídos em dois grupos: vermifugados (V) e não vermifugados (NV). Os grupos foram mantidos separados até os 9 meses de idade em dois piquetes de *Cynodon nlemfuensis* cv. Estrela africana branca, e suplementados com feno pré-secado de *C. dactylon* cv. Tifton 85 à vontade e 1,5% do peso vivo (PV) em concentrado, dividido em duas refeições. Contagens de ovos por grama de fezes (OPG) foram realizadas na desmama e mensalmente pela técnica do Mini Flotac (Cringoli et al., 2013). Potros do grupo V foram vermifugados (0,02 mg/kg PV de ivermectina + 2,5 mg/kg PV de praziquantel) sempre que o OPG foi ≥500. Coproculturas foram realizadas para diferenciação de larvas L3 de grandes e pequenos estrôngilos. Após dois meses do início do experimento, foi realizado ensaio de digestibilidade de quatro dias de coleta total de fezes. Durante esse período, foi ofertado como volumoso somente o feno pré-secado de Tifton 85, oferecido duas vezes ao dia e o concentrado da etapa anterior. O CMS foi calculado pela diferença entre quantidade ofertada e sobras. Fezes foram coletadas, identificadas logo após a defecação, pesadas, e subamostras diárias de 400 g de cada animal foram separadas e congeladas. Posteriormente, foram descongeladas e um *pool* de 400 g foi feito com amostras dos 4 dias. Amostras do volumoso e das fezes foram analisadas quanto a matéria seca (MS), proteína bruta (PB) e energia bruta (EB) segundo Detmman et al. (2012). Coeficientes de digestibilidade aparente (CDAs) foram calculados pela fórmula: CDAnutriente, % = (Nutriente consumido – Nutriente fezes x 100)/Nutriente consumido. O delineamento foi inteiramente ao acaso, e foi usado teste de Fisher (Programa R, Versão 3.3) para comparação do CMS e CDA dos nutrientes.

RESULTADOS E DISCUSSÃO

No dia 1, as médias de OPG dos grupos V e NV foram 766 e 1611. Os ciatostomíneos ou pequenos estrôngilos foram prevalentes nos dois grupos, chegando a 6000 OPG e <500 OPG nos grupos NV e V, respectivamente. Foram encontrados ovos isolados (<100 OPG) de *P. equorum* e *O. equi* em alguns potros dos dois grupos ao longo do experimento. Não houve diferença (p>0,05) entre grupos para CMS, em kg ou %PV, estando de acordo com o consumo de feno descrito pelo NRC (2007) de 2,1 a 3,1% PV. Não houve diferença (p>0,05) para os CDAs (Tabela 1). Entre os coeficientes de digestibilidade, CDAMS, CDAEB foram semelhantes aos encontrados por Inacio et al. (2017): 68,23% e 61,03%, respectivamente. CDAPB foram maiores que Inacio et al. (2017): 66,51%. Os

resultados encontrados concordam com Silva et al. (2016), que também não observaram efeitos de altas infecções de ciatostomíneos (>5000 OPG) no CMS e CDAs para éguas adultas.

CONCLUSÕES

A infecção por ciatostomíneos não afetou o CMS e o aproveitamento de nutrientes em potros MM, dos seis aos nove meses de idade criados extensivamente no Norte de Minas Gerais, Brasil.

REFERÊNCIAS BIBLIOGRÁFICAS

CRINGOLI, G., RINALDI, L., ALBONICO, M., et al. Geospatial (s) tools: integration of advanced epidemiological sampling and novel diagnostics. *Geospat. Health*, n. 7, p. 399-404, 2013.

DETMANN, E. SOUZA, M. A.; VALADARES FILHO, S. C. Métodos para análises de alimentos INCT- *Ciência animal*. 2012. Ed. UFV. 214 p.

INACIO, D. F. S.; REZENDE, A.S.C.; SALIBA, E.O.S. et al. Dry matter intake and apparent digestibility of nutrients in the ration of Mangalarga Marchador weanling horses fed sorghum silage versus grass hay. *J. Equine Vet. Sci*., n. 49, p. 87–91, 2017.

NATIONAL RESEARCH COUNCIL (NRC). *Nutrient Requirements of horses.* 6 ed. Washington.D.C. 2007.

SILVA, R. H. P. S.; REZENDE, A. S. C.; SALIBA, E. O. S. et al. The effect of deworming on apparent digestion, body weight, and condition in heavily parasitized mares. *J. Equine Vet. Sci*., v.36, 83–88, 2016.

Tabela 1. Consumo de matéria seca (CMS) e coeficientes de digestibilidade aparente de matéria seca (CDAMS), proteína bruta (CDAPB), energia bruta (CDAEB) dos potros dos grupos vermifugado (V) e não vermifugado (NV).

Variável*	Grupo V	Grupo NV
CMS (%PV)	3,12 ± 0,22ª	3,11 ± 0,39ª
CMS (kg)	6,41 ± 0,29ª	5,85 ± 1,13ª
CDAMS(%)	66.06 ± 3.45ª	65.23 ± 4.14ª
CDAEB (%)	66.76 ± 3.30ª	63.48 ± 5.07ª
CDAPB (%)	71.59 ± 4.61ª	71.69 ± 3.57ª

Médias seguidas de letras distintas na linha diferem ($p \leq 0,05$) pelo teste de Fisher.

EFEITOS DE MINERAIS ORGÂNICOS E INORGÂNICOS COM E SEM SUPLEMENTO VITAMÍNICO SOBRE A TAXA DE SUDAÇÃO DE EQUINOS EM EXERCÍCIO AERÓBICO[1]

Effects of organic and inorganic minerals with and without vitaminic supplement on sweat production of horses in aerobic exercise

Ronaldo A. Lavado[1]; Renata P. Souza[1]; Camila Bianconi[1]; Flávia V. Freitas[1]; Júlia R. M. Ferreira[1]; Julia A. Arantes[2]; Paola G. Corradine[2]; Alexandre A. O. Gobesso[1].

[1] Faculdade de Medicina Veterinária e Zootecnia (VNP/FMVZ/USP).

[2] Faculdade de Zootecnia e Engenharia de Alimentos (FZEA/USP).

E-mail: ronaldo.avella@usp.br

RESUMO: O experimento foi conduzido no Laboratório de Pesquisa em Saúde Digestiva e Desempenho de Equinos da Universidade de São Paulo. Foram utilizados oito Puro Sangue Árabes, com idade aproximada de nove anos e peso vivo (PV) médio de 465,18 ± 33,48 kg, cujo consumo diário foi de 1,25% do PV em volumoso e 0,75% em concentrado. Os animais foram divididos entre os seguintes tratamentos: minerais orgânicos com suplementação vitamínica (O+) e sem suplementação vitamínica (O-); minerais inorgânicos com suplementação vitamínica (I+) e sem suplementação vitamínica (I-). O delineamento experimental foi em *change-over* com arranjo fatorial 2x2 e 30 dias de *wash-out* entre os dois períodos. A sudorese foi avaliada logo após o exercício a cada 15 dias, de acordo com a metodologia de Schleger e Turner (1965) e utilizando a fórmula 22 x 3600 ÷ (2,06 x t), sendo *t* o tempo médio de mudança de cor dos três papeis filtro, obtendo-se um valor em g/m²/h. De acordo com o PV dos animais, obtém-se as taxas em g/animal/h e g/kgPV/h. A produção de suor observada nos animais que receberam a suplementação vitamínica foi inferior aos que não receberam, e a fonte mineral não teve efeito (P>0,05). A inclusão de vitaminas na dieta de equinos em exercício aeróbico de intensidade moderada reduz a sudorese, indicando melhora na capacidade termorregulatória.

Palavras-Chave: atividade física, cavalos, nutrição, sudorese, termorregulação

ABSTRACT: *The experiment was lead at the Equine Performance and Digestive Health Research Laboratory in the University of Sao Paulo. Were used Eight approximately nine-years-old Arabian horses, 465.18 ± 33.48 kg average body weight (BW), whose daily consumption was 1.25% BW from hay and 0.75% BW from concentrate. The horses were divided in groups according with the nutrients added to their concentrate: organic minerals with vitamin supplementation (O+) and without vitamin supplementation (O-); inorganic minerals with vitamin supplementation (I+) and without vitamin supplementation (I-). The experimental design was in change-over with 2x2 factorial arrangement and 30 days of wash-out between.*

[1] CEUA/FMVZ nº 4208120917, ID 004614. São Paulo, 27 de outubro de 2018.
Projeto realizado através de financiamento pela Royal DSM.

the two periods. The sweating rate was took immediately after exercise, every 15 days, according to Schleger and Turner (1965) methodology. The formula used was 22 x 3600 / (2.06 x t), in which t is the average time of the change of colors of the three filter papers. The result was expressed in g/m²/h. From animals' BW we could get their sweat rate expressed in g/animal/h and g/kgBW/h. The sweat production observed in animals receiving vitamin supplementation was lower than those who did not receive, and the mineral source had no effects (P>0.05). The inclusion of supplemental vitamins in the diet of horses in moderate aerobic exercise reduces sweating, enhancing their thermoregulation capacity.

Keywords: *horses, nutrition, physical activity, sweating, thermoregulation*

INTRODUÇÃO

O presente trabalho buscou avaliar os efeitos de dietas contendo minerais orgânicos e inorgânicos, com e sem suplementação vitamínica, sobre a taxa de sudação de equinos em exercício aeróbico de intensidade moderada. A hipótese é de que a ingestão de minerais orgânicos em conjunto com a suplementação vitamínica melhore sua capacidade termorregulatória.

MATERIAL E MÉTODOS

O experimento foi conduzido no Laboratório de Pesquisa em Saúde Digestiva e Desempenho de Equinos da Universidade de São Paulo. Foram utilizados oito Puro Sangue Árabes, com idade aproximada de nove anos e peso vivo (PV) médio de 465,18 ± 33,48 kg. Os animais ficaram em piquetes com feno de Tifton 85, água *ad libitum* e sem sal mineral. O consumo diário foi de 1,25% do PV em volumoso e 0,75% em concentrado, como recomenda o NRC (2007), fornecidos às 7h00min e 15h30min. Os animais foram divididos entre os seguintes tratamentos: minerais orgânicos com suplementação vitamínica (O+) e sem suplementação vitamínica (O-); minerais inorgânicos com suplementação vitamínica (I+) e sem suplementação vitamínica (I-). O delineamento experimental foi em *change-over* com arranjo fatorial 2x2 e 30 dias de *wash-out* entre os dois períodos. A sudorese foi avaliada a cada 15 dias, logo após o exercício com duração de uma hora, de acordo com a metodologia de Schleger e Turner (1965) e utilizando a fórmula 22 x 3600 ÷ (2,06 x t), sendo t o tempo médio de mudança de cor dos três papeis filtro embebidos em cloreto de cobalto, em segundos, obtendo-se um valor em g/m²/h. De acordo com o PV dos animais, obtém-se as taxas em g/animal/h e g/kgPV/h. Os dados foram analisados pelo Statistical Analysis System com auxílio do procedimento MIXED, com 95% de confiança.

RESULTADOS E DISCUSSÃO

A fonte mineral não teve efeito (P>0,05) sobre as taxas de sudação. A maior eficiência energética durante a contração muscular gera menor calor durante o processo (Brody, 1945), refletindo na menor sudorese dos animais suplementados com vitaminas. Hipotetiza-se que a suplementação vitamínica tenha favorecido o condicionamento físico e consequentemente a eficiência do metabolismo energético dos animais, reconhecidamente pouco eficiente ao liberar cerca de 80% de energia na forma de calor (Brody, 1945; Casa, 1999).

CONCLUSÕES

A inclusão de vitaminas na dieta de equinos em exercício aeróbico de intensidade moderada pode reduzir a sudorese e melhorar seu desempenho físico.

AGRADECIMENTOS

À DSM/Tortuga, sem a qual este experimento não teria se concretizado, e ao apoio da Coordenação de Aperfeiçoamento de Pessoal de Nível Superior - Brasil (CAPES) - Código de Financiamento 001.

REFERÊNCIAS BIBLIOGRÁFICAS

BRODY, S. Bioenergetics and Growth. 1 ed. New York: Reinhold, 1945, 1023 p.

CASA, D. J. Exercise in the Heat. I. *Fundamentals of Thermal Physiology, Performance Implications, and Dehydration*, 1999.

NRC. *National Research Council - Nutrient Requirements of Horses*. 6. ed. Washington: NRC, 2007.

SCHLEGER, A. V.; TURNER, H. G. Sweating rates of cattle in the field and their reaction to diurnal and seasonal changes, 1965.

Tabela 1: Taxas de sudação em equinos em exercício aeróbio alimentados com dietas com e sem suplementação vitamínica.

	Sem adição de vitaminas	Com adição de vitaminas	P valor
g/m²/h	1234,08	737,07	0,016
σ	410,63	411,88	
g/animal/h	6245,12	3754,39	0,022
σ	2123,97	2130,36	
g/kgPV/h	13,65	8,09	0,015
σ	4,44	4,46	

IMPACTO DA SUPLEMENTAÇÃO COM LEVEDURA VIVA SOBRE A QUALIDADE DO COLOSTRO E LEITE DE ÉGUAS[1]

Live yeast supplementation effect in mare colostrum and milk quality

Camila Bianconi[1], Lara Orlando Zeppone[2], Murillo Ormieres[3], Hortência C. Mazzo[4], Nicolas V. Duarte[2], Alexandre A. O. Gobesso[2]

[1] Departamento de Nutrição e Produção Animal/VNP, Universidade de São Paulo/FMVZ, Pirassununga/São Paulo.

[2] Faculdade de Zootecnica e Engenharia de Alimentos, Universidade de São - USP, Pirassununga/SP.

[3] Centro Educacional Anhanguera, Leme/São Paulo.

[4] Programa de pós-graduação em Veterinária, Universidade Federal de Pelotas – UFPEL, Pelotas – RS.

E-mail: larazeppone@gmail.com

RESUMO: Conhecendo a importância do colostro e do leite no desenvolvimento do potro, este projeto avaliou a suplementação com levedura viva, *Saccharomyces cerevisiae* na dieta de éguas no terço final da gestação sobre a qualidade do colostro e leite, através da avaliação da composição. Foram utilizadas dezesseis éguas prenhes, divididas em dois grupos: 1) sem suplementação, 2) suplementação de Actisaf 10g/animal. O delineamento foi inteiramente casualizado, com medidas repetidas no tempo. Conclui-se que a suplementação com levedura viva *Saccharomyces cerevisae* na dieta de éguas no terço final da gestação, não altera a composição do colostro e do leite.

Palavras–Chave: desenvolvimento, equideocultura, potro, probiótico

ABSTRACT: *Knowing the importance of colostrum and milk in foal development, this project evaluated the supplementation with live yeast, Saccharomyces cerevisiae in the diet of mares in the final third of gestation on the quality of colostrum and milk, through the evaluation of the composition. Sixteen pregnant mares were used, divided into two groups: 1) without supplementation, 2) supplementation of Actisaf 10g/animal. The design was completely randomized, with measures repeated over time. It is concluded that the supplementation with live yeast Saccharomyces cerevisae in the diet of mares in the final third of gestation does not alter the composition of colostrum and milk.*

Keywords: *development, equideoculture, foal, probiotic*

INTRODUÇÃO

O leite consiste no principal alimento para os potros lactentes. O rendimento e a composição do leite são variáveis podendo ser influenciadas por vários fatores como raça, estágio de lactação, número de partos e manejo nutricional (Bernardineli, 2014). Os efeitos mais significativos dos probióticos foram relatados quando incluídos na dieta de animais durante períodos estressantes para a microbiota intestinal: ao desmame; no início do período de

[1]Esse projeto foi aprovado pela Comissão de Ética no Uso dos Animais da Faculdade de Medicina Veterinária e Zootecnia – FMVZ/USP. CEUA – n°3576230217

lactação, e depois de uma mudança na dieta de forragem alta para carboidratos facilmente fermentáveis, sendo as principais recomendações do uso de probióticos para equinos, para aumentar a digestibilidade da dieta de éguas gestantes, melhorar a quantidade e qualidade do leite, promover o crescimento de potros e diminuir a incidências de diarreias em potros (Durand e Durand, 2010). Com objetivo de comprovar a hipótese de que a suplementação com levedura viva á dieta de éguas gestantes melhora a qualidade do colostro e do leite, foi avaliada a composição do colostro e do leite de éguas.

MATERIAL E MÉTODOS

O experimento foi conduzido no Laboratório de Pesquisa em Saúde Digestiva e Desempenho de Equinos (LabEqui) FMVZ/USP. Foram utilizadas dezesseis éguas prenhes, sem raça definida, com idade média de 90±7 meses e peso médio inicial de 521 ± 56 kg. Receberam uma dieta formulada com base NRC 2007, dividida em concentrado farelado e feno de gramínea. Água e sal mineral foram fornecidos *ad libitum.* As éguas foram divididas em dois grupos de oito animais cada, 1) grupo controle: sem suplementação, 2) grupo suplementado: suplementação de Actisaf HR Plus Sc 47® - 10 g/animal/dia, adicionado sobre o concentrado em comedouro individual no momento do arraçoamento, e teve início 3 meses antes da data prevista do parto. Para realização das análises de contagem de células somáticas e composição do leite (gordura, proteína, lactose, sólidos totais e extrato seco desengordurado), foram coletados 20 ml de colostro em frasco plástico contendo bronopol, com 3 e 7 dias após o parto e enviado em até 5 dias para análise no Laboratório Clínica do Leite – Departamento de Produção Animal da ESALQ-USP (Piracicaba – SP). Para analisar a composição do leite foi realizado absorção infravermelha através do analisador MilkoScan ™ FT+. A contagem eletrônica de células somáticas foi realizada pelo método de citometria de fluxo (Arashiro et al., 2006). O experimento foi realizado em delineamento inteiramente casualizado, com dois tratamentos e oito repetições por tratamento, com medidas repetidas no tempo.

RESULTADOS E DISCUSSÃO

Foi possível observar que não houve efeito de tratamento em nenhuma das variáveis (apresentado na Tabela 1), o que corrobora com os valores encontrados por Yalçin et al. (2011), suplementando 50g/animal/dia de *Saccharomyces cerevisae* a dieta de vacas leiteiras. Foi possível observar que houve tendência (P=0,06) para o nível de proteína no leite de éguas suplementadas, que permaneceu mais elevado no decorrer da lactação (figura 1).

CONCLUSÕES

A suplementação com levedura viva *Saccharomyces cerevisae* na dieta de éguas no terço final da gestação, não demonstrou alteração na composição do colostro e do leite.

AGRADECIMENTOS

Á CAPES pela concessão de bolsas aos autores e à empresa Phileo Lesafre – Animal Care, pelo financiamento do projeto.

REFERÊNCIAS BIBLIOGRÁFICAS

BERNARDINELI, A. P. B. *Colostro e leite de éguas: composição, análise microbiológica e contagem de células somáticas*. 2014. Universidade Estadual Paulista Júlio de Mesquita Filho, 2014.

DURAND, F. C.-; DURAND, H. Probiotics in Animal Nutrition and Health. *Beneficial Microbes*, v. 1, p. 3–9, 2010.

Tabela 1: Média e erro padrão da composição do colostro das éguas em diferentes dietas experimentais

Variáveis	Dietas experimentais		Valor de P		
	Controle	**Suplementado**	**Trat**	**Tempo**	**Trat*Tempo**
CCS (x mil/ml)	115,68±61,12	31,33±61,16	0,37	0,34	0,67
GOR (% m/m)	1,50±0,11	1,15±0,11	0,06	0,04*	0,99
PROT (% m/m)	2,96±0,10	3,02±0,10	0,71	0,01**	0,06
LACT (% m/m)	5,98±0,09	6,00±0,10	0,87	0,11	0,82
ST (% m/m)	11,27±0,17	10,99±0,17	0,27	0,01**	0,18
ESD (% m/m)	9,85±0,12	9,77±0,12	0,66	0,03*	0,14

Fonte: Bianconi, C. (2019)

Legenda: CCS: contagem de células somáticas; GOR: teor de gordura; PROT: teor de proteína; LACT: teor de lactose; ST: teor de sólidos totais; ESD: teor de extrato seco desengordurado; *P(<0,05); **(P<0,01).

Figura 1: Médias e erro padrão do teor de proteína em diferentes dietas e tempos experimentais

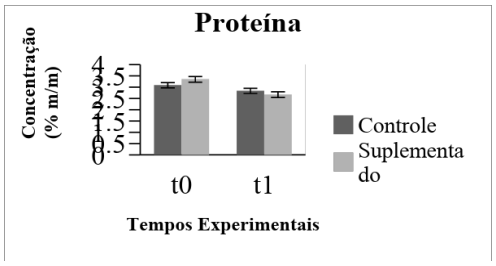

Fonte: Bianconi, C. (2018)

Legenda: t0: 3 dias pós parto; t1: 7 dias pós parto.

ÍNDICE DE SOLUBILIDADE E DE ABSORÇÃO DE ÁGUA DE CONCENTRADOS EXTRUSADOS COM CASCA DE SOJA DESTINADA A ALIMENTAÇÃO DE EQUINOS

Solubility and water absorption indexes of extruded kibbles composed by soybean hulls for horse feeding

Amanda M. Pereira[1]; Ada M.S. Marín[2]; Marina M. M. Santos[3]; Jhony W. Vargas-Solórzano[4]; Arturo M. Arevalo[4]; José L. R. Ascheri[5]; Fernando Q. Almeida[6]; Vinicius P. Silva[7]

[1]Discente de Mestrado em Zootecnia, UFRRJ.

[2]Discente do curso de Zootecnia, UFRRJ.

[3]Bolsista PIBIC/CNPq do curso de Zootecnia.

[4]Doutorando em Ciência e Tecnologia de Alimentos IT/UFRRJ.

[5]Pesquisador da Embrapa Agroindústria de Alimentos.

[6]Docente -UFRRJ, Programa de Pós Graduação em Medicina Veterinaria.

[7]Docente -UFRRJ, Programa de Pós Graduação em Zootecnia.

E-mail: pimentelzootec@gmail.com

RESUMO: Avaliou-se as propriedades de hidratação de concentrados extrusados com casca de soja destinado ao consumo equino. Utilizou-se o delineamento casualizado em arranjo fatorial 2^3 com quatro pontos centrais. Os tratamentos foram: inclusão de casca de soja (CS: 20, 30, 40%); Temperatura (T: 100, 120, 140°C) e a umidade (U: 17, 20, 23%). Avaliaram-se o índice de solubilidade em água (ISA) e o índice de absorção de água (IAA). Não foi observado efeito significativo ($p>0,05$) dos tratamentos sobre ISA e IAA, com valores médios de 3,90 – 6,17 g.100 g^{-1} e 4,02 – 5,28 $g.g^{-1}$, respectivamente. Conclui-se que a inclusão de casca de soja em até 40% na formulação não altera as propriedades de hidratação nos concentrados extrusados.

Palavras-Chave: cavalo, fibra, hidratação

ABSTRACT: *The hydration properties of extruded concentrates with soybean hulls for equine consumption were evaluated. The randomized factorial arrangement design 2^3 with four central points was used. The variables were: inclusion of soybean hull (CS: 20, 30, 40%); Temperature (T: 100, 120, 140 °C) and moisture (U: 17, 20, 23%). The water solubility index (WSI) and water absorption index (WAI) were evaluated. There wasn't significant effect ($p>0,05$) of treatments on WSI and WAI, with mean values of 3.90 - 6.17 g.100g^{-1} and 4.02 - 5.28 $g.g^{-1}$, respectively. It is concluded that the soybean hull inclusion by up to 40% doesn't change the hydration properties of extruded concentrates.*

Keywords: *fiber, horse, hydration*

INTRODUÇÃO

As práticas atuais de alimentação de equinos atletas podem representar um problema de bem estar animal, sendo assim, é necessário explorar alimentos alternativos, bem como processamentos industriais. A presença de polissacarídeos não-

amiláceos, particularmente a arabinose, galactose e o ácido urônico presentes nas fontes de fibra de elevado potencial fermentativo, podem ser uma alternativa para: a redução do consumo de amido, manutenção do teor energético da dieta, inclusão de fibra, aumento do consumo de água (RICHARDSON e MURRAY, 2016). A casca de soja e a polpa de beterraba apresentam quantidades elevadas de ácido urônico, substância que eleva a capacidade higroscópica da dieta, consequentemente, pode aumentar o reservatório de fluido intestinal. A extrusão é um processo que gelatiniza o amido. A qualidade da conversão do amido na extrusora depende da matéria prima e dos parâmetros de controle da máquina. Assim, o grau de gelatinização do amido pode também interferir na capacidade higroscópica do produto final extrusado. Avaliou-se as propriedades de hidratação de concentrados extrusados com casca de soja destinados ao consumo equino.

MATERIAL E MÉTODOS

O ensaio foi realizado na Embrapa Agroindústria de Alimentos, RJ. Utilizou-se o delineamento casualizado em arranjo fatorial 2^3 com quatro pontos centrais. Os tratamentos foram: inclusão de casca de soja (CS: 20, 40%); Temperatura na matriz do canhão extrusor (T: 100, 140°C) e a umidade na alimentação (U: 17, 23%). O ponto central foi: CS 30%; T 120°C; U: 20%. Os ingredientes utilizados foram: milho; casca de soja, farelo de soja, farelo de arroz gordo, calcário calcítico, fosfato bicálcico, premix mineral-vitaminico e sal comum que compuseram em até 60% da formulação (Tabela 1). Utilizou-se extrusora Brabender 20DN (3:1, 380 mm; 19 mm Ø). O material extusado foi coletado na saída da matriz. A determinação do índice de solubilidade em água (ISA) e o índice de absorção de água (IAA) foram realizadas segundo Anderson et al. (1969). Os resultados foram avaliados por ANOVA e quando significativos (5%) representados em superfíe de resposta.

RESULTADOS E DISCUSSÃO

Não foi observado efeito significativo ($p>0,05$) dos tratamentos sobre IAA e ISA (Tabela 2). A amplitude dos valores observados para IAA foram de 4,02 – 5,28 $g.g^{-1}$, sendo que o valor máximo foi observado no extrusado obtido com 30% de casca de soja, 120 ºC de temperatura e 20% de umidade com valor de 5,28 $g.g^{-1}$. A amplitude dos valores observados para ISA foram de 3,90 – 6,17 g.100 g^{-1}. Houve indicativo de que quanto maior o U% e menor Temp ºC, o extrusado apresenta superior ISA%. Ambas variáveis descrevem a interação do extrusado com a água, e são importantes na avaliação da adequabilidade do uso de produtos amiláceos extrusados, principalmente quando o produto contém fibras de potencial higroscópico. Absorção de água depende da disponibilidade de grupos hidrofílicos em se ligar ás moléculas de água e a capacidade de formação de gel das moléculas de amido (GOMEZ e AGUILERA, 1983). Pesquisas sugerem que o consumo de alimentos ricos em fibras fermentescíveis podem aumentar o peso corporal, devido a capacidade de retenção de água. Contudo, o ganho de peso será menor do que quando comparado ao feno de baixa qualidade. Pesquisas com a polpa de beterraba e a casca de soja são necessárias, já que suas propriedades de fibra podem causar menor preenchimento intestinal e, portanto, menor "peso morto" (RICHARDSON e MURRAY, 2016).

CONCLUSÕES

A inclusão de CS em até 40% não afeta as propriedades de hidratação do extrusado.

AGRADECIMENTO

Á CAPES pela Bolsa demanda social. A empresa INTEGRAL AGROINDUSTRIAL LTDA pelo financiamento do projeto de pesquisa e a empresa Sementes Selecta, pela doação da casca de soja.

REFERÊNCIAS BIBLIOGRÁFICAS

ANDERSON, R. A.; CONWAY, H. F., PFEIFER, V. F. *et al.* Gelatinization of corn grits by roll and extrusion cooking. *Cereal Sci. Today.*, v. 14, n. 1. p. 4-12, 1969.

RICHARDSON, K.; MURRAY, J.A.M.D. Fiber for Performance Horses: A Review. *Jour. Eq. Vet. Scien.*, v. 46, p. 31–39, 2016.

GOMEZ M.H.; AGUILERA J.M. Changes in the starch fraction during extrusion cooking of corn. *J. Food Sci.*, 48: 378–381, 1983.

Tabela 1. Composição bromatológica dos ingredientes utilizados na formulação do concentrado

	Composição bromatológica (g/kg na MS)											
Alimento	MS	MM	EE	PB	FDN	FDA	Cel	Hem	Lig	CNF	Amido	ED[2]
Milho	879	12	42	87	120	32	26,4	88	5,6	739	736	3,8
Farelo de soja	926	64	17	456	93	61	32	32	8,8	370	47	3,3
Far.arroz gordo	898	91	135	117	409	207	178	202	29	248	238	2,9
Casca de soja	898	47	33	129	593	425	369	168	56	198	54	2,2

MS=matéria seca; MM=matéria mineral; EE=extrato etéreo; PB=proteína bruta; FDN=fibra em detergente neutro; FDA=fibra em detergente ácido; Cel=celulose; Hem=hemiceluloses; Lig=lignina; CNF=Carboidrato não fibroso; [2]Mcal/kg: Energia Digestivel.

Tabela 2. Índice de solubilidade em água ($g.100g^{-1}$), índice de absorção de água ($g.g^{-1}$) em função dos níveis reais para teor de inclusão de casca de soja **(**CS%), temperatura (T ºC) e umidade U%.

Níveis reais			ISA ($g.100\ g^{-1}$)	IAA ($g.g^{-1}$)	Valor de p (5%)		
CS%	T ºC	U%			Efeito	ISA	IAA
20	100	17	4,83 ± 0,21	5,06 ± 0,07	Casca de Soja	0,0832	0,9514
40	100	17	6,17 ± 0,30	4,38 ± 0,18	Temperatura	0,3946	0,6703
20	140	17	5,24 ± 0,64	4,45 ± 0,25	Umdade	0,1043	0,7703
40	140	17	5,49 ± 0,86	4,02 ± 0,26	Casc Soja x Temp	0,5687	0,5581
20	100	23	4,10 ± 0,43	4,39 ± 0,21	Casc Soja x Umid	0,8573	0,4021
40	100	23	5,46 ± 1,43	4,55 ± 0,44	Temp x Umid	0,2895	0,7914
20	140	23	3,90 ± 0,89	4,34 ± 0,23	Casc Soja x Temp x Umid	NS	NS
40	140	23	4,43 ± 0,03	4,75 ± 0,20			
30	120	20	4,26 ± 0,15	5,13 ± 0,15			
30	120	20	4,40 ± 0,57	5,28 ± 0,28			
30	120	20	5,43 ± 0,53	4,15 ± 0,18			
30	120	20	4,90 ± 0,27	4,15 ± 0,15			

CS: Casca de soja; T: temperatura; U: Umidade; ISA: Índice de solubilidade em água; IAA: Índice de absorção de água.

INFLUÊNCIA DE DIFERENTES FONTES MINERAIS COM OU SEM VITAMINAS SOBRE A FREQUÊNCIA CARDÍACA DE EQUINOS EM EXERCÍCIO AERÓBIO[1]

Influence of different mineral sources with and without vitamins on heart rate of equine in aerobic exercise

Tainá Q. de Freitas[1], Renata P. de Souza[2], Camila Bianconi[2], Júlia R. de M. Ferreira[2], Ronaldo A. Lavado[2], Paola G.Corradine[1], Cristina S. Cortinhas[3], Tiago S. Acedo[3], Alexandre A. de O. Gobesso[2]

[1]Faculdade de Zootecnia e Engenharia de Alimentos da Universidade de São Paulo (FZEA-USP).

[2]Faculdade de Medicina Veterinária e Zootecnia da Universidade de São Paulo (FMVZ-USP).

[3]Departamento de Inovação e Ciência Aplicada, DSM Produtos Nutricionais Brasil S.A.

E-mail: taina.freitas@usp.br

RESUMO: Minerais e vitaminas desempenham funções importantes dentro do organismo e geralmente apresentam relações de dependência entre si. Objetivou-se avaliar os efeitos do treinamento, de diferentes fontes minerais e vitaminas na dieta de equinos sobre a frequência cardíaca (FC) quando em exercício aeróbico de intensidade moderada. Foram utilizados 8 cavalos Puro Sangue Árabe. O delineamento experimental foi feito em *change-over* com arranjo fatorial 2x2 e os dados foram analisados pelo programa *Statistical Analysis System*. A FC de recuperação (FC_R) sofreu aumento até o dia 30 e queda até o dia 60 ($p<0,05$). As fontes minerais não tiveram influência sobre o desempenho físico. A inclusão de vitaminas na dieta de equinos adultos realizando exercícios aeróbios de intensidade moderada pode melhorar o desempenho atlético.

Palavras-Chave: batimentos cardíacos, cavalos, frequencímetro, oligoelementos

ABSTRACT: *Minerals and vitamins play major functions within the body and have relations between them. The objective was to evaluate effects of training, different mineral sources and vitamins in the diet of horses in moderate intensity aerobic exercise. Eight Purebred Arabian horses were used. The experimental design was change-over with a 2x2 factorial arrangement and data were analyzed by the Statistical Analysis System. The recovery heart rate (HRR) increased until day 30, then decreased on day 60 (p <0.05). Minerals sources had no influence on performance. Vitamin inclusion on diet of adult horses in moderate intensity aerobic exercise can improve the athletic performance.*

Keywords: *frequency meter, heart beats, horses, trace elements*

INTRODUÇÃO

A frequência cardíaca (FC) é um método fácil e significativo para se avaliar a resposta do animal ao exercício e sua recuperação pós-atividade física (Lewis, 2000). É possível obtê-la através de auscultação do coração, do pulso e também com

[1] Protocolo (CEUA) de nº4208120917 (ID 004614). Patrocinadores: DSM/Tortuga e Coordenação de Aperfeiçoamento de Pessoal de Nível Superior – Brasil (CAPES) - Código de Financiamento 001.

ajuda de monitores cardíacos (Evans, 2008). Objetivou- se avaliar os efeitos do treinamento e da adição de minerais carbo-amino-fosfoquelatos (Minerais Tortuga, DSM produtos Nutricionais Brasil S.A.) ou inorgânicos e vitaminas na dieta de equinos sobre a FC quando em exercício aeróbico de intensidade moderada.

MATERIAIS E MÉTODOS

O experimento foi conduzido no Laboratório de Pesquisa em Saúde Digestiva e Desempenho de Equinos (LabEqui) da Faculdade de Medicina Veterinária e Zootecnia da Universidade de São Paulo (FMVZ-USP). Foram utilizados 8 equinos machos, castrados, Puro Sangue Árabe, com aproximadamente 9 anos e peso corporal de 465,18±33,48 kg. Adotou-se consumo diário individual de 2,0 % do peso corporal (PC) em matéria seca (MS), sendo 1,25% do PC de volumoso (feno Tifton-85) e 0,75% do PC de concentrado, divididos em 2 tratos. Água era ad libitum. Foi utilizado exercitador circular mecânico para cavalos (Equiboard®). Os cavalos passaram por um período de 60 dias de condicionamento físico. O protocolo de exercícios no período experimental foi atividade física cinco vezes por semana, durante 60 minutos (min), sendo este: 10 min a 8 km/h; 15 min a 12 km/h; 5 min a 15 km/h; inversão automática de sentido; 5 min a 15 km/h; 15 min a 12 km/h; 10 min a 8 km/h.

As avaliações de frequência cardíaca (FC) foram realizadas a cada 15 dias através de frequencímetros digitais Garmin Forerunner 305® (Olathe, Kansas, EUA), com adaptadores para uso em equinos (V-Max®) com mensuração da FC (bpm) e da velocidade (m/s). Para obtenção de FC basal, os animais permaneceram em repouso nos comedouros individuais, na sombra e com feno, durante 10 minutos, em seguida, foram levados ao exercitador. Após o término do exercício, os equinos permaneceram 20 minutos em repouso, nas mesmas condições da coleta de FC basal, para obter a FC de recuperação. Para a coleta dos dados foram utilizados: o valor de batimento cardíaco do último minuto da mensuração da FC basal; as médias dos batimentos cardíacos dos últimos 15 segundos de cada velocidade (8, 12, 15, 15, 12 e 8 km/h); as médias dos batimentos cardíacos dos 20 minutos finais em repouso para a FC de recuperação. O delineamento experimental foi change-over com arranjo fatorial 2x2 e medidas repetidas no tempo. Os equinos foram distribuídos aleatoriamente em 4 grupos de acordo com os tratamentos: 1) Mineral carbo-amino-fosfoquelato (CAF) com Vitaminas (CAF+); 2) Mineral carbo-amino-fosfoquelato sem vitaminas (CAF-); 3) Mineral Inorgânico com vitaminas (I+); 4) Mineral Inorgânico sem vitaminas (I-). O programa Statistical Analysis System com procedimento MIXED foi utilizado, com nível de significância de 5%.

RESULTADOS E DISCUSSÕES

Os batimentos cardíacos (bpm) se alteraram ($p<0,05$) entre as diferentes velocidades, encontrando seus valores máximos na maior velocidade imposta (15 km/h). Não houve efeito de dia para a FC durante o exercício, provavelmente porque os animais estavam em estados semelhantes de treinamento e de idade fisiológica para que esta variável tivesse sofrido efeito relevante. Houve uma tendência para interação entre mineral e vitamina ($p=0,056$), onde os animais CAF- obtiveram maior valor (118,20 ± 3,89) de bpm em relação aos do

grupo CAF+ (113,79 ± 3,90). Pode ser que em algum momento as vitaminas e os minerais melhoraram a eficiência da distribuição de oxigênio e de calor durante o exercício, requerendo menor esforço cardiovascular e diminuindo a FC com a mesma eficácia de circulação. Porém, não se pode afirmar que estes elementos tenham papel importante na regulação do ritmo cardíaco.

A FC de recuperação é usada como um indicativo de aptidão física, pois apresenta correlação positiva entre a recuperação do organismo e seu desempenho físico. Foram encontradas diferenças (p=0,0005) em relação aos dias de coleta. O baixo valor no dia 0 pode indicar que os animais estavam adaptados ao exercício após os dois meses pré-período experimental. Em seguida, houve aumento no valor da FC provavelmente devido à maior carga de exercício e com o tempo e desempenho adequado, estes valores foram novamente baixando até que no dia 60 se igualasse ao dia 0 do período experimental.

CONCLUSÃO

O programa de treinamento adotado melhorou o condicionamento físico dos animais. A fonte mineral ou adição de vitaminas não provocou alterações significativas na frequência cardíaca dos equinos avaliados.

REFERÊNCIAS BIBLIOGRÁFICAS

EVANS, D. Exercise testing in the field. In: HINCHCLIFF, K. W.; J., G. R.; KANEPS, A. (Ed.). *Equine Exercise Physiology:* The Science of Exercise in the Athletic Horse. 1. ed. Philadelphia: Elsevier Limited, 2008. p. 13–27.

LEWIS, L. D. Alimentação e cuidados dos equinos para desempenho atlético. In: LEWIS, L. D. *Nutrição Clínica Equina: Alimentação e Cuidados.* 1. ed. São Paulo, SP: Roca, 2000. p. 294–343.

THOMASSIAN, A. *Enfermidades dos cavalos*. 4. ed. São Paulo: Varela, 2005. p. 574.

Tabela 1. Média da frequência cardíaca de recuperação (bpm) dos diferentes tratamentos nos dias 0, 15, 30, 45 e 60 do experimento.

Dia da coleta	Batimentos por minuto (bpm)
0	$46{,}31^{d} \pm 4{,}94$
15	$54{,}23^{bc} \pm 4{,}89$
30	$62{,}41^{a} \pm 4{,}94$
45	$56{,}77^{ab} \pm 4{,}94$
60	$49{,}13^{cd} \pm 4{,}89$

Legenda: a, b, c, letras minúsculas na coluna, representam diferença significativa (p<0,5).

MINERALOGRAMA CAPILAR DE EQUINOS RECEBENDO DIETA COM DIFERENTES FONTES MINERAIS COM OU SEM INCLUSÃO DE VITAMINAS

Hair mineralogram of horses receiving a diet with different mineral sources and vitamins inclusion or absence

Filipe L. Bastos[1], Renata P. de Souza[1], Julia R. de M. Ferreira[1], Camila Bianconi[1], Murillo Ormieres[2], André L. S. Brito[3], Cristina S. Cortinhas[4], Tiago S. Acedo[4], Júlio C. de C. Balieiro[1], Alexandre A. O. Gobesso[1]

[1]Faculdade de Medicina Veterinária e Zootecnia da Universidade de São Paulo (FMVZ-USP).

[2]Centro Educacional Anhanguera – UNIFIAN.

[3]Faculdade de Zootecnia e Engenharia de Alimentos da Universidade de São Paulo (FZEA-USP).

[4]Departamento de Inovação e Ciência Aplicada, DSM Produtos Nutricionais Brasil S.A.

E-mail: lb.filipezoo@gmail.com

RESUMO: Minerais, junto às vitaminas, são essenciais para a manutenção das funções orgânicas. Objetivou-se analisar a concentração de minerais no pelo de equinos alimentados com diferentes fontes minerais, com e sem vitaminas. Oito equinos machos, castrados, Puro Sangue Árabe, ±9 anos, 465,18±33,48 kg, foram divididos em 4 grupos aleatoriamente. O delineamento experimental foi em change-over com arranjo fatorial 2x2, com medidas repetidas no tempo. Os tratamentos foram: 1) Minerais Carbo-amino-fosfoquelatos com Vitaminas (CAF+); 2) Minerais Carbo-amino-fosfoquelatos sem Vitaminas (CAF-); 3) Mineral Inorgânico com Vitaminas (I+); 4) Mineral Inorgânico sem Vitaminas (I-). Os dados foram analisados pelo programa Statistical Analysis System com auxílio do PROC MIXED. O nível de significância foi 5%. As coletas foram feitas nos dias D0, D60, D90 e D150. Os animais que foram alimentados com minerais carbo-amino-fosfoquelatos e sem vitaminas obtiveram maiores concentrações de minerais no pelo.

Palavras-Chave: cavalo, mineral, pelo, vitamina

ABSTRACT: *Minerals, together with vitamins, are crucial in organic functions. The objective of this study was to analyze the concentration of minerals in the hair of horses fed with different mineral sources, with and without vitamins. Eight geldings, Arabian, ±9 years old, 465,18±33,48 kg, were randomly divided into 4 groups. Experimental design was change-over with factorial arrange 2x2 and repeated measures in time. Treatments were: 1) Carboaminophosphochelate minerals with vitamins (CAF+), 2) Carboaminophosphochelate minerals without vitamins (CAF-), 3) Inorganic minerals with vitamins (I+), 4) Inorganic minerals without vitamins (I-). Data was analyzed by Statistical Analysis System program with PROC MIXED. Significant level was 5%. Samples were collected on days D0, D60, D90 and D150. Animals that were fed carboaminophosphochelate minerals and without vitamins obtained higher concentrations of minerals in the hair.*

Keywords: *hair, horse, mineral, vitamin*

INTRODUÇÃO

Fontes mais biodisponíveis de minerais têm sido procuradas devido à sua perspectiva de melhor aproveitamento, enquanto que as vitaminas são compostos orgânicos que atuam em diversos processos fisiológicos. O teste de pelos tem sido comprovadamente eficiente na quantificação de minerais em relação ao sangue. (Ghorbani, Mohit e Darmani Kuhi, 2015). Objetivou-se avaliar o efeito da adição de minerais carbo-amino-fosfoquelatos (Minerais Tortuga, DSM produtos Nutricionais Brasil S.A.) e inorgânicos com e sem suplementação vitamínica em equinos adultos através de mineralograma capilar.

MATERIAL E MÉTODOS

O experimento foi conduzido nas dependências do Laboratório de Pesquisa em Saúde Digestiva e Desempenho de Equinos (LabEqui) do Departamento de Nutrição e Produção Animal (VNP) da Faculdade de Medicina Veterinária e Zootecnia da Universidade de São Paulo (FMVZ-USP), em Pirassununga/SP. Foram utilizados 8 equinos machos, castrados, Puro Sangue Árabe, com aproximadamente 9 anos e peso corporal de 465,18±33,48 kg. Ficaram alojados em piquetes com feno de gramínea Tifton-85 em manjedouras e receberam concentrado em lanchonete, duas vezes ao dia. As dietas foram calculadas segundo o NRC (2007).

Uma região de 8 cm² do lado direito da tábua do pescoço foi previamente lavada para a retirada de possíveis resíduos externos. Quando a pelagem estava seca, colheram-se a amostras de pelo (em torno de 1g). As amostras foram analisadas segundo o método de Espectrometria de Massa por Plasma Indutivamente Acoplado (Inductively Coupled Plasma–mass Spectroscopy), o ICP–MS (ASANO et al., 2005). As coletas foram feitas nos dias D0, D60, D90 e D150.

O delineamento experimental foi feito em change-over com arranjo fatorial 2x2, com medidas repetidas no tempo. Os equinos foram distribuídos aleatoriamente em 4 grupos de acordo com os tratamentos: 1) Mineral carbo-amino-fosfoquelato (CAF) com Vitaminas (CAF+); 2) Mineral carbo-amino-fosfoquelato sem vitaminas (CAF-); 3) Mineral Inorgânico com vitaminas (I+); 4) Mineral Inorgânico sem vitaminas (I-). O programa Statistical Analysis System com procedimento MIXED foi utilizado, com nível de significância de 5%.

RESULTADO E DISCUSSÃO

Foram analisadas as concentrações no pelo dos animais dos minerais cálcio (Ca), enxofre (S), magnésio (Mg), cobalto (Co), Cobre (Cu), Cromo (Cr), ferro (Fe), manganês (Mn), selênio (Se), zinco (Zn) e flúor (Fl). Cálcio, manganês e selênio apresentaram algum tipo de efeito, conforme Tabela 1.

Um maior valor de concentração do macromineral Mg, provavelmente, evidencia os “excessos” não utilizados e depositados nos pelos (Tabela 2). Portanto, pode-se sugerir que este resultado indica que a presença das vitaminas podem ter feito com que o Ca, Mn e Se fossem melhor aproveitados. Mas o selênio tem mais afinidade com a vitamina E, logo a falta de um pode afetar a ação do outro. Isso pode explicar a maior concentração ($p<0,05$) deste mineral quando não houve suplementação de vitaminas.

CONCLUSÃO

Os animais que foram alimentados com minerais CAF e sem vitaminas obtiveram maiores concentrações de minerais no pelo.

REFERÊNCIAS BIBLIOGRÁFICAS

ASANO, K.; SUZUKI, K.; CHIBA, M.; SERA, K.; MATSUMOTO, T.; ASANO, R.; SAKAI, T. Influence of the coat color on the trace elemental status measured by particle-induced X-ray emission in horse hair. *Biological trace element research*, v. 103, n. 2, p. 169–176, 2005.

GHORBANI, A.; MOHIT, A.; DARMANI KUHI, H. Effects of Dietary Mineral Intake on Hair and Serum Mineral Contents of Horses. *Journal of Equine Veterinary Science*, v. 35, n. 4, p. 295–300, 2015.

Tabela 1 - Concentração média e desvio padrão (ppm) dos minerais Ca, Mn e Se no organismo dos equinos que recebiam suplementação vitamínica versus equinos que não recebiam a suplementação.

Mineral	Concentração (ppm)		p-valor
	Sem Vitamina	Com Vitamina	
Ca	3.414,75a ± 306,75	2.578b ± 306,75	0,028
Mn	19,88a ± 4,87	7,33b ± 4,87	0,027
Se	0,27a ± 0,03	0,18b ± 0,03	0,039

Legenda: Ca = cálcio; Mn = manganês; Se = selênio. a, b = diferença entre os tratamentos

Tabela 2 - Concentração média e desvio padrão de Mg (ppm) no organismo dos equinos que recebiam minerais orgânicos versus equinos que recebiam minerais inorgânicos e minerais orgânicos sem suplementação vitamínica versus equinos que recebiam minerais orgânicos com suplementação vitamínica.

Tratamento (ppm)	Concentração (ppm)	p-valor
Mineral CAF	772,06a ±102,66	0,021
Mineral Inorgânico	661,19b ±102.66	
CAF-	1.205,37a ±145,18	0,030
CAF+	518,75b ±145,18	

Legenda: a, b = diferença entre os tratamentos.

RESPOSTA GLICÊMICA EM EQUINOS ALIMENTADOS COM CONCENTRADOS EXTRUSADOS CONTENDO CASCA DE SOJA OU POLPA DE BETERRABA

Glycemic response in horses fed extruded concentrates containing soybean hull or beet pulp

Amanda M. Pereira[1]; Isabella T. Nothaft[2]; Ananda P. Buzzetti[2]; Maria C. N. Souza[2]; Marina M.D.M. Santos[2]; Lisia C. Krebs[2]; Fernando Q. Almeida[3]; Vinicius P. Silva[3]

[1]Discente de Mestrado em Zootecnia UFRRJ.

[2]Bolsista PIBIC/CNPq, Discente do Curso de Medicina Veterinária ou Zootecnia.

[3]Docente -UFRRJ, Programa de Pós Graduação em Zootecnia.

E-mail: pimentelzootec@gmail.com

RESUMO: Avaliou-se o efeito do processamento de concentrados contendo a casca de soja ou a polpa de beterraba sobre a resposta glicêmica de equinos. Utilizou-se o arranjo fatorial *changeover* 2 x 2, com os fatores de processamento industrial farelado (F) ou extrusado (E) e casca de soja (CS) ou polpa de beterraba (PBE) como fonte de fibra em 40% na formulação. Foram utilizados 12 cavalos. Fornceu-se às 6h00 am 1.2 kg de concentrado/animal, calculado para conter 1,1g de amido/kg PV. As amostras sanguíneas foram coletadas antes da alimentacao, a cada 30 min/4 horas e a cada 1 h ate completar 6 h. Analisaram-se a área sob a curva, pico de máxima concentração e o tempo para o pico glicêmico. As variáveis foram submetidas a ANOVA. Não observou-se diferença entre as fontes de fibra e do processamento industrial sobre a resposta glicêmica. Cavalos alimentados com fontes de fibra alta energia associadas ao processamento industrial de extrusão não alteram a resposta glicêmica.

Palavras-Chave: amido, consumo, pectina, sangue

ABSTRACT: *The industrial processing effect of concentrate containing soybean hulls or sugar beet pulp over the glycemic response was evaluated. A 2x2 changeover factorial design was used, with milled or extrusion processing effect and soybean hulls or beet pulp as fiber source effect. 12 horses were used, receiving 1.2kg of concentrate/animal at 6am, with 1.1g starch/kg BW. The blood samples were collected prior to feeding, every 30min/4 hours, and every hour until completing 6hrs. The area under the curve, maximum concentration peak, and time for the glycemic peak were analyzed. The variables were submitted to ANOVA. There was no difference between the fiber source and industrial processing over the glycemic response. Horses fed high energy fiber sources associated with industrial extrusion processing does not alter the glycemic response.*

Keywords: *blood, intake, pectin, starch*

INTRODUÇÃO

A extrusão pode elevar a disponibilidade dos nutrientes, portanto, a associação do beneficiamento industrial com a inclusão de fontes de fibra de elevado potencial fermentativo, pode ser uma alternativa para a redução do consumo de amido,

manutenção do teor energético da dieta e inclusão de fibra (RICHARDSON & MURRAY, 2016). Dessa forma, considerando o processo de digestão de alimentos fibrosos de alta energia, pode ser mais apropriado avaliar as respostas glicêmicas durante um período longo e considerar a área da curva. Em contraste com o grão de cereal que é digerido no intestino delgado, equinos alimentados com alimentos fibrosos de alta energia, se beneficiam da glicose proveniente do suprimento constante de substratos gliconeogênicos da fermentação (RICHARDSON & MURRAY, 2016). Avaliou-se o efeito do processamento de concentrados contendo a casca de soja ou a polpa de beterraba sobre a resposta glicêmica de equinos.

MATERIAL E MÉTODOS

O ensaio foi realizado na UFRRJ, no setor de equinocultura com 12 cavalos adultos de peso vivo médio de 403kg. Utilizou-se o arranjo fatorial em delineamento tipo *changeover* 2 x 2. Os tratamentos foram: concentrado farelado contendo 40% de polpa de beterraba (FPBE); concentrado extrusado contendo 40% de polpa de beterraba (EPBE); concentrado farelado contendo 40% de casca de soja (FCS); concentrado extrusado contendo 40% de casca de soja (ECS). Utilizou-se 3 cavalos por tratamento. Após 20 dias de consumo dos concentrados experimentais (Tabela 1), realizou-se nos dias 21º e 22º a avaliação da resposta glicêmica. Aproximadamente 1.2 kg de concentrado/animal foi oferecido às 6h00 am a cada grupo de 3 animais/tratamento. O concentrado foi calculado de acordo com o peso vivo, para que recebessem 1,1g de amido/kg PV. As amostras sanguíneas foram obtidas antes da refeição e coletadas a cada 30 minutos por 4 horas e a cada 1 hora até completar 6 horas (360 minutos). Os tubos de EDTA foram acondicionados caixa térmica, após foram centrifugados à 4000xg/ 10 min. O plasma foi armazenado a - 20º C até a análise. A glicose (mmol/L) foi quantificada através do A-15 *Biosystems Chemistry Analyzer - Biosystems®*, com kit enzimático *Biosystems®*. As variáveis avaliadas foram a área sob a curva até 360 minutos (mmol/L*min), pico de máxima concentração (mmol/L) e o tempo para a ocorrência do pico glicêmico (min). As variáveis foram submetidas a ANOVA pelo procedimento de MIXED do SAS (Versão 9.2).

RESULTADOS E DISCUSSÃO

Muito embora a polpa de beterraba possa conter aproximadamente 120g/kg de MS de sacarose, não observou-se efeito da matéria prima (PB ou CS) sobre as respostas glicêmicas (P>0,05). Segundo Brokner et al., (2012), atrasos na resposta glicemica podem estar atribuídos ao aumento na produção e absorção de propionato a partir da fermentação de pectinas no intestino grosso. Contudo, houve apenas uma tendência de efeito do processamento (farelada ou extrusada) sobre o tempo do pico glicêmico (p=0,1000) e não houve interação (P>0,05) (Tabela 2). Um dos objetivos da inclusão de fibras altamente fermentescíveis é a redução de fontes de amido em concentrados. Richardson & Murray (2016) em revisão sobre utilização de fontes de fibras alternativas em dietas de equinos de alto desempenho, concluíram que há evidências para apoiar a necessidade de práticas alternativas de alimentação de cavalos de alto desempenho e que é interessante explorar os efeitos da inclusão da casca de soja sobre a resposta glicêmica, devido as sua composição de fibra. Dessa forma, fontes de fibra

alternativas podem fornecer uma solução aos efeitos adversos à saúde dos cavalos associados às dietas de alto teor de amido.

CONCLUSÕES

As fontes de fibra de alta energia associadas ao processamento industrial de extrusão não alteram a resposta glicêmica.

AGRADECIMENTO

Á CAPES pela Bolsa demanda social. A empresa INTEGRAL AGROINDUSTRIAL LTDA pelo financiamento do projeto de pesquisa e a empresa Sementes Selecta.

REFERÊNCIAS BIBLIOGRÁFICAS

BROKNER C.; BACH KNUDSEN K.E.; KARAMAN I. et al. Chemical and physicochemical characterization of various horse feed ingredients. *Anim Feed Sci and Tech*, v. 177, n 1-2, p. 86–97, 2012.

RICHARDSON, K.; MURRAY, J.A.M.D. Fiber for performance horses: a review. *Jour Eq Vet Scien*, v. 46, p. 31–39, 2016.

Tabela 1. Composição bromatológica (g/kg de MS) do concentrado farelado e extrusado contendo 40% de casca de soja (CS) ou polpa de beterraba (PBE)

Concentrado	ED[1] (Mcal.kg^{-1})	Nutrientes (g/Kg de MS)							
		MS[2]	MM[3]	PB[4]	FDN[5]	FDA[6]	EE[7]	Lig[8]	CNF[9]
Farelado CS	3,1	890	37	96	326	206	4,3	28	49,8
Extrusado CS	3,1	967	43	106	332	218	4,3	29	47,6
Farelado PBE	3,3	878	35	102	275	131	3,5	29	55,3
Extrusado PBE	3,3	967	43	101	244	123	3,5	13	57,7

[1]Energia Digestivel estimada NRC (2007); [2]MS = matéria seca; [3]MM = matéria mineral; [4]PB = proteína bruta; [5]FDN = fibra em detergente neutro; [6]FDA = fibra em detergente ácido; [7]EE = extrato etéreo; [8]Lig= Lignina; [9]CNF=Carboidrat. não fibroso.

Tabela 2. Resposta glicêmica após o consumo estimado de 1,1g de amido/Kg de PV de concentrado contendo 40% polpa de beterraba ou 40% casca de soja na forma farelada ou extrusada após 360 min.

Resposta glicêmica	Fonte		Processamento			Significância		
	PBE	CS	Farelada	Extrusada	EPM	Fonte	Proc	Font* Proc
Área sob a curva (mmolxMim/L)	467	562	591	437	83,4	0,4417	0,2201	0,4390
Tempo do pico (minutos)	127	142	145	125	11,2	0,3674	0,2368	0,7595
Pico glicêmico (mmol/L)	7	7,2	7,4	6,7	5,6	0,7381	0,1000	0,3750

EPM: erro padrão da média

SUPLEMENTAÇÃO COM LEVEDURA VIVA PODE MELHORAR A IMUNIDADE CELULAR DO COLOSTRO DE ÉGUAS[1]

Live yeast supplementation improves colostrum cell immunity in mares

Camila Bianconi[1], Fernanda Rudolf [2], Hortência C. Mazzo[3], Danielle Passarelli[4], Saulo B. Villela[5], Alexandre A. O. Gobesso [1]

[1]Programa de pós-graduação em Nutrição e Produção Animal, Universidade de São Paulo – USP, Pirassununga – SP.

[2]Médica Veterinária autônoma, Americana – SP.

[3]Programa de pós-graduação em Veterinária, Universidade Federal de Pelotas – UFPEL, Pelotas – RS.

[4]Médica Veterinária do Laboratório Clinico da Faculdade de Zootecnia e Engenharia de Alimentos – USP, Pirassununga –SP.

[5]Médico Veterinário autônomo, Porto Feliz – SP

E-mail: cabianconi@usp.br

RESUMO: A susceptibilidade dos potros à doenças infectocontagiosas diminui com a ingestão de colostro de boa qualidade, assim este projeto avaliou a suplementação com levedura viva, *Saccharomyces cerevisiae* na dieta de éguas no terço final da gestação sobre a imunidade do colostro, avaliando o perfil celular e níveis de TGF-β. Foram utilizadas dezesseis éguas prenhes, divididas em dois grupos: 1) sem suplementação, 2) suplementação de Actisaf 10g/animal. O delineamento foi inteiramente casualizado, com medidas repetidas no tempo. A suplementação com levedura viva *Saccharomyces cerevisae* na dieta de éguas no terço final da gestação, melhora o perfil celular do colostro.

Palavras-Chave: equino, imunidade, neonato, probiótico

ABSTRACT: *The susceptibility of foals to infecto-contagious diseases decreases with the intake of good quality colostrum, so this project evaluated the supplementation with live yeast, Saccharomyces cerevisiae in the diet of mares in the final third of gestation on the colostrum immunity, evaluating the cellular profile and levels of TGF-β. Sixteen pregnant mares were used, divided into two groups: 1) without supplementation, 2) supplementation of Actisaf 10g / animal. The design was completely randomized, with measures repeated over time. Supplementation with live yeast Saccharomyces cerevisae in the diet of mares in the final third of gestation improves the cellular profile of colostrum.*

Keywords: *equine, immunity, neonate, probiotic*

INTRODUÇÃO

Já se sabe que não só as imunoglobulinas desempenham papel de proteção nos neonatos equinos e cada vez mais se tem atribuído aos leucócitos presentes no colostro o papel de estimular a resposta imune celular sistêmica do neonato (Petrelli et al., 2014). O sistema imunológico geral e intestinal local é influenciado pelos probióticos. A interação de probióticos com células epiteliais por adesão pode desencadear uma cascata de sinalização

[1]Esse projeto foi aprovado pela Comissão de Ética no Uso dos Animais da faculdade de Medicina Veterinária e Zootecnia – FMVZ/USP. CEUA – n°3576230217

levando à modulação imune. A suplementação com culturas de levedura tem sido usada em equinos para estimular a microbiota do intestino (Oelschlaeger, 2010). Com o intuito de testar a hipótese de que a suplementação com levedura viva á dieta de éguas gestantes melhora a imunidade celular do colostro, foram avaliados nesse estudo, o perfil celular e a concentração de TGF-β do colostro.

MATERIAL E MÉTODOS

O experimento foi conduzido no Laboratório de Pesquisa em Saúde Digestiva e Desempenho de Equinos (LabEqui), FMVZ/USP. Foram utilizadas dezesseis éguas prenhes, sem raça definida, com idade média de 90±7 meses e peso médio inicial de 521 ± 56 kg. Receberam uma dieta formulada com base NRC 2007 para atender as exigências nutricionais da categoria, dividida em concentrado farelado e feno de gramínea. Água e sal mineral fornecidos *ad libitum.* Foram dois grupos de oito animais cada, 1) controle: sem suplementação, 2) suplementado: suplementação de Actisaf HR Plus Sc 47® - 10 g/animal/dia, adicionado sobre o concentrado em comedouro individual no momento do arraçoamento, e teve início 3 meses antes da data prevista do parto. As amostras de colostro foram coletadas antes da primeira mamada e 24 horas pós-parto. As amostras foram diluídas com o mesmo volume de phosphate buffered saline PBS e centrifugadas a 1000xg por 15 minutos a 4°C. Após a centrifugação, o sobrenadante foi armazenado para as análises de TGF- β1, e o botão celular conservado na superfície inferior do frasco, sendo capturados por de aspersão com 30 ml de PBS. Uma nova centrifugação foi realizada a 400xg por 10 minutos a 4°C. Após desprezar o sobrenadante as células foram ressuspensas em 1 ml de meio de PBS (Koess; Hamann, 2008). Foram confeccionadas duas lâminas por esfregaço. A leitura das lâminas foi realizada por microscopia óptica. Para a realização do ensaio imunoenzimático para quantificação do TGF-β foi utilizado o kit TGF-β ELISA (HUMAN TGF-β; R & D Systems). O experimento foi realizado em delineamento inteiramente casualizado, com dois tratamentos e oito repetições por tratamento, com medidas repetidas no tempo. Todas as análises foram realizadas no programa *Statistical Analysis System*, versão 9.4 (SAS, 2002).

RESULTADOS E DISCUSSÃO

Houve efeito da inclusão da levedura viva, as éguas suplementadas tiveram um colostro com uma maior quantidade de células mononucleares no t1 (24 horas após o parto) em relação as éguas controle (P=0,05). O grupo controle teve uma maior porcentagem de células polimorfonucleares em relação as éguas suplementas (P=0,05). Houve uma diferença numérica na concentração de TGF- β1 no grupo tratado em relação ao grupo controle (P=0,56). Existem poucos relatos sobre quais fatores imunológicos estão presentes no colostro das éguas. O fator de crescimento transformador beta (TGF-β) foi previamente identificado como tendo o potencial de causar impacto nos resultados imunológicos nos neonatos (Porto et al., 2014).

O aumento observado para o percentual de células mononucleares é um achado importante, pois as imunoglobulinas são produzidas pelos linfócitos B e plasmócitos (Barna, 2001), assim, a suplementação com *Saccharomyces cerevisae* em dietas de éguas poderá melhorar a qualidade celular do colostro, ocasionando em otimização do desenvolvimento imune do potro.

CONCLUSÃO

A suplementação com levedura viva *Saccharomyces cerevisae* na dieta de éguas no terço final da gestação, melhora o perfil celular do colostro, porém não melhora os níveis de TGF-β1.

AGRADECIMENTOS

Á CAPES pela concessão de bolsas aos autores e à empresa Phileo Lesafre – Animal Care, pelo financiamento do projeto.

REFERÊNCIAS BIBLIOGRÁFICAS

BARNA, G. A. de O. Estudo comparativo “in vitro” entre preparações de imunoglobulina G, para uso intravenoso, obtidas de plasma humano de variadas procedências e processadas por diferentes técnicas de separação. 2001. Universidade de São Paulo, 2001.

KOESS, C.; HAMANN, J. Detection of mastitis in the bovine mammary gland by flow cytometry at early stages. Journal of Dairy Research, n. 2008, 2008.

OELSCHLAEGER, T. A. Mechanisms of probiotic actions - A review. International Journal of Medical Microbiology, v. 300, n. 1, p. 57–62, 2010. Disponível em: <http://dx.doi.org/10.1016/j.ijmm.2009.08.005>.

PETRELLI, M. S.; CAROLINA, A.; CORREA, R.; AMBROZIO, G. R.; YASODHARA, A.; HOGE, A.; MASSOCO, C. D. O.; OLIVEIRA, C. A. De. Artigo científico Perfil celular do colostro de éguas colhido imediatamente após o par- to Cell profile of mare colostrum taken immediately after delivery. v. 1, p. 66–72, 2014.

PORTO, A. C. R. C.; PETRELLI, M. S.; HOGE, A. Y. A.; AMBROZIO, G. R.; MASSOCO, C. O.; OLIVEIRA, C. A. Equine colostrum : more than IgG. Journal of Equine Veterinary Science, v. 34, n. 1, p. 239, 2014. Disponível em: <http://dx.doi.org/10.1016/j.jevs.2013.10.171>.

INDUÇÃO DE LACTAÇÃO EM ÉGUA – RELATO DE CASO

Lactation induction in mare – case report

Geórgia C. Góss[1], Claudia A. Duarte[2], Elton P. Pereira[3], Samuel P. Simonato[4], Álvaro M. de Resende[5]

[1] Mestranda - PPGCA – UNIPAMPA.

[2] Professora Doutora - Medicina Veterinária – UNIPAMPA.

[3] Médico Veterinário – Centro Médico de Cavalos.

[4] Doutorando – PPGMV – UFV.

[5] Professor Doutor – PUC-MG.

E-mail: georgia_goss@hotmail.com

RESUMO: A agalaxia na espécie equina é infrequente mas relevante, pois acarreta em falhas nutricionais e imunes em neonatos. O objetivo deste trabalho foi descrever o protocolo utilizado para indução de lactação em uma égua. O animal possuía histórico de parto e agalaxia. A potra neonata apresentava sinais de hipoglicemia e septicemia e recebeu terapia de suporte adequada. Optou-se pela indução da lactação na égua, sendo utilizado metoclopramida, sulpiridina e ocitocina, além de acepromazina e estímulos físicos. O tratamento perdurou por 12 dias, com início da produção de leite em 4 dias. Os protocolos de indução de lactação utilizam hormônios e antagonistas de dopamina associados, podendo estes últimos serem utilizados isoladamente. Estes protocolos geralmente duram cerca de 15-20 dias com início da produção leiteira entre 4-7 dias, tempos maiores que os observados neste caso, onde o uso de dois antagonistas de dopamina associados a ocitocina permitiu produção de leite em uma égua no pós-parto com menor tempo de tratamento.

Palavras-Chave: agalaxia, metoclopramida, ocitocina, sulpiridina

ABSTRACT: *The equine agalactia is infrequent but relevant, because it entails nutritional failures and immune in neonatal foals. The aim of this work was to describe the protocol used for lactation induction on a mare. The animal has a historic of partution and agalatia. The newborn filly showed signs of hypoglycemia and sepsis and it receive appropriate support therapy. It was decided to apply the Lactation induction on the mare, being used metoclopramide, sulpiridine and oxytocine, in addition to acepromazine and physical stimuli. The treatment lasted 12 days, the milk production initiate in 4 days. The protocol of lactation induction use the association of hormones and dopamine antagonist, the last two may be use singly. This protocols generally least 15-20 days with the start milk production between 4-7 days, bigger times than observed in this case, where the use of two dopamine antagonist associated to oxytocin allowed milk production on postpartum mare with shorter time treatment.*

Keywords: *agalactia, metoclopramide, oxycitocine, sulpiridine*

INTRODUÇÃO

A lactação nas éguas é controlada pelo eixo hipotalâmico-pituitário, ovários e placenta e, a ausência da produção de leite no pós-parto é definida como agalaxia (Chavatte-Palmer, 2002). É um problema infrequente em éguas (Hussein et al., 2015), mas é relevante no que tange a falhas nutricionais e imunes em potros neonatos (Singh e Chanel, 1997). Os protocolos de indução de lactação geralmente utilizam associação de estradiol com antagonistas de dopamina (Daels, 2006; McCue e Ferris, 2016). O objetivo deste trabalho foi descrever o protocolo para indução de lactação utilizado em uma égua em pós parto.

RELATO DE CASO

Foi encaminhado ao Centro Médico de Cavalos (CMC) uma égua da raça Mangalarga Marchador, de aproximadamente 7 anos, pesando 350 kg, acompanhada de uma potra neonata. O histórico do animal consistia de parto há menos de 24h, o qual ocorreu cerca de 16 dias após a data prevista. A égua não iniciou a produção de leite e por isso, a potra apresentou sinais de hipoglicemia e septicemia neonata, e recebeu terapia de suporte adequada. Optou-se pela indução da lactação na égua. Para isso, foi administrada uma associação de fármacos. Durante onze dias foi aplicado sulpiridina na dose de 1 mg/kg, duas vezes ao dia (BID), pela via oral (VO) e por um período de 12 dias foram aplicados metoclopramida (5 mg/kg), BID, pela via intramuscular (IM) e ocitocina (20 UI), BID, IM. Além disso, foi utilizada acepromazina (0,4 mg/kg), quatro vezes ao dia (QID). Simultaneamente ao tratamento farmacológico, foi realizado estímulo físico, por meio do contato da potra com a glândula mamária da égua.

A égua apresentou início da produção de leite após quatro dias do início do tratamento. Entretanto, em pouca quantidade. Apesar disso, a produção era suficiente para que a potra procurasse a mesma para se alimentar. A égua obteve alta cerca de 30 dias após o início do tratamento e, segundo contato telefônico com o proprietário, continuou amamentando a potra na propriedade.

RESULTADOS E DISCUSSÃO

A agalaxia em éguas pós-parto pode ocorrer por diversas causas e o principal prejuízo está relacionado à saúde do potro, que geralmente apresenta sinais de septicemia e hipoglicemia (Chavatte-Palmer, 2002) assim como observado no caso em questão, em que a potra encontrava-se bastante debilitada.

A indução da lactação é mais comumente utilizada em éguas solteiras aptas a adoção de potros órfãos (Daels, 2006). No animal relatado, apesar de a égua ser mãe da potra, houve rejeição, sendo necessária a utilização de acepromazina para auxiliar a tranquilização da égua, permitindo a aproximação da potra para estímulo físico. Estes procedimentos são recomendados por Daels (2006) e Chavatte-Palmer (2002).

Convencionalmente, a indução da lactação em éguas é realizada pela associação de estradiol e antagonistas dopaminérgicos, como sulperidina e domperidona, com produção de leite entre 4-7 dias (Daels, 2006; McCue e Ferris, 2016). Outra opção é o uso isolado de antagonistas de dopamina (McCue e Ferris, 2016) ou sua associação com a ocitocina (Singh et al., 1997), sendo observada lactação em cerca de 7 dias nestes protocolos. No caso atendido, optou-se pela associação de dois antagonistas da

dopamina e ocitocina, e a égua iniciou a produção de leite em 4 dias após o início do tratamento. Além disso, neste caso, o tratamento foi instituído por 12 dias e foi atingido o resultado esperado. Singh et al. (1997), que utilizaram metoclopramida e ocitocina necessitaram aplicar os fármacos por até 18 dias e Daels (2006) relatou a continuidade do tratamento por até 20 dias.

Após a interrupção do tratamento farmacológico, a produção de leite continuou e a potra continuou amamentando-se na mãe, corroborando com os resultados de Singh et al. (1997) e Daels (2006).

CONCLUSÕES

A indução de lactação com a associação de dois fármacos antagonistas da dopamina associado a ocitocina permitiu, neste caso, produção de leite em tempo reduzido além de diminuição do tempo de tratamento.

REFERÊNCIAS BIBLIOGRÁFICAS

CHAVATTE-PALMER, P. Lactation in the mare. *Equine Vet. Educ.*, n. 5, p. 88-93, 2002.

DAELS, P.F. Induction of lactation and adoption of the orphan foal. In.: AAEP ANNUAL RESORT SYMPOSIUM, 8., 2006, Roma. *Proceedings…* Roma: [8] 2006. p. 1-6. (Resume)

HUSSEIN, H.A.; LOOSE, M.; WEHREND, A. Incidence of puerperal diseases during the first 10 days after foaling the mare. *Tierärztliche Praxis.*, n.3, p. 1-4, 2015.

MCCUE, P.M.; FERRIS, R.A. Induction of lactation in a nurse mare. In.: MCCUE, P.M.; FERRIS, R.A. (1 Ed). *Formulary and protocols in equine reproduction*. USA: Colorado State University, 2016. p. 32.

SINGH, M.P.; CHANEL, K.S. Treatment of agalactia in two mares. *Equine Vet. Educ.*, n. 2, p. 60-61, 1997.

CLÍNICA E CIRURGIA
FISIOLOGIA DO EXERCÍCIO
NUTRIÇÃO
REPRODUÇÃO

A OZONIOTERAPIA NO APOIO TERAPÊUTICO DE TÉTANO EM UM BURRO

The ozone therapy in therapeutic support of Tetanus on a donkey

Jarbiane G. de Oliveira[1], Ivana F. Carmo[1], Tabatha C. de Oliveira[1], Pierre B. Escodro[2], Lucas S. da Fonseca[3]

[1] Graduanda da Universidade Federal de Alagoas (UFAL)

[2] Professor adjunto da UFAL, Lider Grupo de Pesquisa e Extensão em Equídeos da UFAL (GRUPEQUI-UFAL)

[3] Mestrando da Universidade Federal de Alagoas

E-mail: jarbi_oliveira@hotmail.com

RESUMO

O Tétano é causado por exotoxinas oriundas do *Clostridium tetani*. Mesmo com todo conhecimento a respeito da ação do agente infeccioso no organismo animal e dos métodos terapêuticos utilizados, o prognóstico normalmente vai de reservado a ruim na maioria dos casos em equídeos. O ozônio medicinal tem sido empregado no tratamento de várias doenças, atribuindo-se ao gás: intervir no equilíbrio oxido-redução, proporcionar benefícios na reparação tecidual, efeito antimicrobiano, analgésico e imunomodulador. Foi atendido no ambulatório do Grupo de Pesquisa e Extensão em Equídeos da Universidade Federal de Alagoas (GRUPEQUI-UFAL), um muar de 10 anos, pesando 310kg, atividade de trabalho, que havia sofrido fratura mandibular direita há 7dias, apresentando rigidez muscular, protrusão da terceira pálpebra e "cauda em bandeira", sinais clínicos característicos de tétano. A terapêutica instaurada foi debridamento da ferida mandibular com peroxido de hidrogênio e clorexidine; fenilbutazona (4,4mg/kg/IV/SID/3dias), xilazina (0,5 mg/kg/IM/BID/3dias), Penicilina Benzatina (40 000 UI/kg/a cada 48 horas/ IM/3 aplicações); soro antitetânico: 100 000 UI IV, 20 000 UI IM e 10 000 UI epidural. Após segundo dia sem melhoras significativas, foram introduzidas sessões de Insuflação Retal de Ozônio (18mg/L/5min/a cada 3 dias/5 aplicações). Terminadas as sessões de ozonioterapia, o animal obteve alta, voltando a se alimentar normalmente e sem qualquer sinal clínico. O caso sugere que o uso do gás pode ter auxiliado favoravelmente no quadro. Conclui-se que a inclusão do gás ozônio no tratamento de tétano desencadeou remissão relativamente rápida dos sinais clínicos, necessitando novos relatos e pesquisas para indicação da ozonioterapia na terapêutica da afecção.

Palavras-Chave: *Clostridium tetani*, insuflação retal, muar, ozônio

ABSTRACT

Tetanus is caused by exotoxins from Clostridium tetani. Even with all knowledge about the action of the infectious agent in the animal and the therapeutic methodsthe pr, ognosis is usually reserved to bad in horses. The Medicinal ozone has been used in the treatment of various diseases, attributed to gas: intervening in the oxidation-reduction balance, provide benefits in tissue repair, antimicrobial, analgesic and immunomodulatory effect. It was attended at Equid Ambulatory from Federal University of Alagoas (GRUPEQUI-UFAL), a donkey 10 years, weighing 310kg, work activity, which had been in the right

mandibular fracture 7 days ago, with clinical signs of tetanus: muscle stiffness, protrusion of the third eyelid and "flag tail". The therapy initiated was debridement of the wound with hydrogen peroxide and chlorhexidine; phenylbutazone (4.4 mg / kg / IV/ 3 days), xylazine (0.5 mg / kg / BID / 3 days), Benzathine Penicillin (40 000 IU / kg /3 t); tetanus serum: 100 000 IU IV, 20 000 IU IM and 10 000 IU epidural. After the second day no significant improvements, sessions were introduced Rectal Insufflation Ozone (18mg / L / 5mins / every 3 days / 5 applications). Ozone therapy sessions completed, the animal was discharged, returning to feed normally and without any clinical sign. The case suggests that the use of gas may have helped in the case. It was concluded that the inclusion of ozone gas in the treatment of tetanus triggered a relatively rapid remission of clinical signs, necessitating new reports and research.

***Keywords**: Clostridium tetani, donkey, ozone, rectal insufflation*

ACOMPANHAMENTO POR EXAMES FÍSICO, RADIOGRÁFICO E ULTRASSONOGRÁFICO DE CAVALOS DE SALTO EM TREINAMENTO, PORTADORES DE OSTEOARTRITE METACARPOFALANGEANA

Follow-up physical, radiographic and ultrasonographic evaluation of jumping horses with metacarpophalangeal osteoarthritis

Ana Lúcia M. Yamada[1]; Marcelo Pinheiro[2]; Marília M. Ferrari[3]; Geissiane M. Marcondes[4]; Nicole F. Paretsis[4]; Eric D. P. Sotelo[5]; Cynthia do P. Vendruscolo[6]; Luís Cláudio L. C. da Silva[7]

[1]Pós-Doutoranda, Departamento de Cirurgia da Faculdade de Medicina Veterinária e Zootecnia da Universidade de São Paulo (FMVZ/USP).

[2]Medico Veterinário Autônomo.

[3]Mestranda, Programa de Clínica Cirúrgica Veterinária, FMVZ/USP.

[4] Doutoranda, Programa de Clínica Cirúrgica Veterinária, FMVZ/USP.

[5] Mestrando, Programa de Clínica Médica Veterinária, FMVZ/USP

[6] Doutoranda, Programa de Clínica Médica Veterinária, FMVZ/USP

[7] Docente, Departamento de Cirurgia, FMVZ/USP.

E-mail: anamyamada@usp.br

RESUMO

A elevada sobrecarga articular proveniente do alto desempenho esportivo resulta numa condição comum entre cavalos atletas: a osteoartrite. Nos cavalos portadores de osteoartrite em fase inicial, após a instituição do protocolo terapêutico, os animais costumam retornar ao treinamento, com ou sem queda de performance. Assim, se objetivou o acompanhamento da osteoartrite inicial em cavalos de salto sabidamente portadores, caracterizando os achados mais comuns, as formas de apresentação e a progressão da doença. Para isso, inicialmente foram avaliadas ambas articulações metacarpofalangeanas de 20 equinos desde o momento zero (M0), realizado logo após o diagnóstico da osteoartrite, e a cada três meses, totalizando 12 meses (M4).

Todos os animais estavam e se mantiveram em treinamento para provas de salto. Foram realizados, em cada momento, exames físicos, radiográficos e ultrassonográficos das articulações metacarpofalangeanas, pontuados de acordo com tabelas pré-definidas. Observou-se que animais submetidos a tratamentos com anti-inflamatórios, infiltrações articulares ou intervenção artroscópica demonstraram melhor quadro clínico e menor pontuação nos exames de imagens. Equinos que demonstraram maior grau de claudicação confirmaram maior número de alterações, principalmente no exame ultrassonográfico. No exame radiográfico observou-se mineralização de partes moles, osteófitos, proliferações ósseas e fragmentos. O grupo avaliado mostrou uma tendência de aumento das pontuações no decorrer do ano de estudo, refletindo a progressão da doença. O acompanhamento criterioso do animal atleta e portador de osteoartrite é indispensável, sendo a ultrassonografia uma excelente ferramenta. A associação de diferentes abordagens diagnósticas e a comparação dos achados com protocolos baseados em pontuações permite quantificar a progressão da doença.

Palavras-Chave: artrose, claudicação, equino, radiografia, ultrassonografia

ABSTRACT

Joint overload coming from high performance sport results in a common condition among athletic horses: the osteoarthritis. In the early osteoarthritis phase in horses, after therapeutic protocol prescription, animals usually return to training program, with or without performance drop. Thus, we aimed perform an early phase osteoarthritis follow-up of jumping horses that had confirmed diagnosis of the disease, pointing out the most common findings, the presentation and the osteoarthritis progression. For this purpose, both metacarpophalangeal joints of 20 horses were evaluated from time zero (T0); performed immediately after osteoarthritis diagnosis; and every three months, totaling 12 months (T4). All horses were in training program for show jumping events. In each moment, physical, radiographic and ultrasonographic examinations of metacarpophalangeal joints were performed, scored according to a pre-defined protocol. Horses submitted to therapeutic intervention with anti-inflammatory drugs, joint injections or arthroscopic procedure demonstrated a better clinical condition and lower scores in imaging assessment. A greater number of findings, especially in ultrasound examination, was detected in horses that showed higher lameness scores. Radiographic examination showed soft tissue mineralization, osteophytes, bone proliferations, subchondral defects and bone chips. The evaluated group showed increased scores along the study, compatible with progressive disease. The meticulous joint assessment of osteoarthritic athletic horse is indispensable, and ultrasonographic exam is an excellent device. Combination of different diagnostic methods associated to a score-based protocol allows a quantitative analysis of disease progression.

Keywords: *arthritis, equine, lameness, radiography, ultrasonography*

ALTERAÇÕES MORFOFUNCIONAIS DE TIREOIDE EM EQUINO IDOSO: DA INSPEÇÃO AO DIAGNÓSTICO - RELATO DE CASO

Thyroid morphofunctional dysfunction in aged equine: from inspection to diagnosis - Case report

Stéffany O. Barbosa[1], Angelo E. S. Donadon[1], Tayná Rosendo[1], Mariela F. Toscano[1], Bruna S. Oliveira[1], Francisco L. F. Feitosa[2], Luiz Cláudio N. Mendes[2], Luciana D. R. Pinoti[2], Daniela B. Rozza[2], Fabiano A. Cadioli[2]

[1] Residente na Universidade Estadual Paulista campus Araçatuba

[2] Docente na Universidade Estadual Paulista campus Araçatuba

E-mail: steffanyoliveirab@hotmail.com

RESUMO

Tireopatias em equinos possuem evolução silenciosa e dificilmente são relatadas na rotina clínica. Primariamente são observadas como aumento de volume na região proximal ventrolateral do pescoço. O diagnóstico dessas enfermidades exige a associação entre exame físico, laboratoriais e de diagnóstico por imagem. O objetivo desse trabalho foi descrever as alterações morfofuncionais observadas e os métodos empregados para o estabelecimento do diagnóstico. Foi atendida uma égua, meio sangue Árabe, com 29 anos de idade, com aumento de volume bilateral no terço cranial do pescoço próximo à laringe. Suspeitou-se de abscessos nos linfonodos regionais, mas com a evolução do quadro e o auxílio da termografia essa hipótese foi descartada. Pela biópsia, observou-se tecido tireoidiano. Foram determinados os níveis séricos de TSH, T3 total e T4 total e livre e comparados a outros dois animais da mesma faixa etária, sexo e raça, sendo detectados T4 livre diminuído e T4 total aumentado. No exame ultrassonográfico associado ao *Power Doppler*, as glândulas direita e esquerda apresentaram alterações. Por fim, com o resultado negativo para AE1/AE3 associado ao baixo percentual de Ki67 na imunohistoquímica, pode-se concluir que a alteração se tratava de uma hiperplasia da tireoide e não causava danos a vida do animal.

Palavras-Chave: diagnóstico diferencial, doenças da glândula tiroide, equino, hiperplasia

ABSTRACT

Thyroid diseases in horses develop silently and are hardly reported in the clinical routine. Primarily they have been seen as an enlargement in ventrolateral proximal region of the neck. These disease's diagnostics require association between physical, complementary, laboratory and imaging diagnosis exams. This case report describes the morphofunctional disturbances observed and methods used to establish the diagnosis. A 29-year-old crossbred Arab mare was referred with bilateral swelling in neck´s cranial portion, near to larynx. Abscedation in regional lymph nodes were suspected, but this hypothesis was skipped due to the clinical evolution and thermography findings. Biopsy exhibited thyroid tissue. TSH, total T3, and total and free T4 serum levels were determined and compared to two other animals of the same age, sex and race, being free T4 decreased and total T4 increased. In an ultrasound examination associated with Power

Doppler, the right and left glands presented alterations. Finally, the negative result for AE1 / AE3 associated to low Ki67 percentage in immunohistochemistry indicated thyroid hyperplasia, and this alteration does not cause harm to the animal.

Keywords: *differential diagnosis, equine, hyperplasia, thyroid diseases*

APLICAÇÃO DE TELA DE POLIPROPILENO PARA MELHORA DO ASPECTO ESTÉTICO EM EQUINO APÓS EXENTERAÇÃO ORBITAL – RELATO DE CASO

Aplication of poplypropylene mesh to improve esthetics aspects in an equine after orbital exenteration – Case Report

Luana V. Garcia[1], Joyce C. Fioruci[1], Giovanna G. Souza[1], Allison Maldonado[2]

[1]Discentes de Medicina Veterinária, Centro Universitário das Faculdades Integradas de Ourinhos – UniFIO

[2]Docente de Medicina Veterinária, Centro Universitário das Faculdades Integradas de Ourinhos – UniFIO

E-mail: luanagarcia_venancio@hotmail.com

RESUMO

Um equino Paint Horse, macho, 8 anos, encaminhado ao Hospital Veterinário "Roque Quagliato" para cirurgia de enucleação do olho esquerdo, acometido por carcinoma de células escamosas, o qual o diagnóstico foi realizado por exame histopatológico anteriormente. Realizou-se exames pré-anestésicos, incluindo hemograma, proteína plasmática total e fibrinogênio plasmático. Para a cirurgia, o animal foi sedado com detomidina (8 µg/kg) e induzido com cetamina (2,0mg/kg) e diazepam (0,05mg/kg) e mantido sob anestesia inalatória com isofluorano. Bloqueios anestésicos retrobulbares foram realizados em 4 pontos: ventral, dorsal, canto médio e lateral, com lidocaína 2% com vasoconstritor. Efetuado o protocolo de antissepsia e colocação de campos operatórios, realizou-se a tarsorrafia com nylon 0 em padrão simples interrompido, permitindo melhor estabilização para incisão transpalpebral. Esta foi efetuada de forma elíptica, com 1 cm entre superior e inferior da linha de sutura, seguida de dissecção ao redor da órbita até sua porção caudal. O pedículo óptico foi ligado com Caprofyl 0, em seguida o globo ocular e seus anexos foram excisados. Para impedir a retração caudal da pele em direção da órbita, foi implantada uma tela de polipropileno (15x15) sobre a extensão da órbita e suturada ao tecido subcutâneo adjacente à margem óssea da órbita em padrão simples interrompido com Caprofyl 0. Logo, o tecido subcutâneo foi reduzido com padrão simples continuo com Vicril 2.0, e a pele em padrão Wolf interrompido com Nylon 0. A tela apresentou boa capacidade de impedir a retração caudal da pele em direção à órbita, melhorando a estética em relação a técnica convencional.

Palavras-Chave: carcinoma de células escamosas, equino, estética, exenteração, tela de polipropileno

ABSTRACT

A Paint Horse equine, male, 8 years old, was taken to Hospital Veterinário "Roque Quagliato" to enucleation surgery on its left eye, because it was affected by squamous cell carcinoma. The diagnosis was realized previously by histopalogic exam. Pre-anestesics exams were taken: hemogram, protein profile and plasmatic fibrinogen. The animal was sedated with detomidin (8 µg/kg) and induced with cetamine (2,0mg/kg) and Diazepam (05mg/kg) and kept with inalatory anesthesia with isofluorane. It was realized anesthesic block on 4 points of retrobulbar: ventral, dorsal, middle and lateral corner, with lidocaína 2% without vasoconstrictor. Accomplished of antisseptic protocol and put operative field, it was realized tarsorrhaphy to transpalpebral incision, which made of elipitic form with a distance of 1cm superior and inferior of suture of line, followed by dissection around the orbita until caudal portion. The optic pedicle was linked with CAPROFYL 0, then it was realized an enxicision of ocular globe with its anexes. To prevent caudal retraction of skin directed to orbit, that it was implanted a polypropylene mesh over all extension of orbit, that was sutured with subcutaneous tissue adjacent to the bone margin in simple interrupted pattern with Caprofyl 0. The incision of skin was sutured with interrupted Wolf pattern with Nylon 0. After, it was realized the reduction of subcutaneous tissue in simple continuous pattern with Vicril 2-0. The mesh showed a great capacity to prevented caudal retraction of skin in direction to orbita, that improved esthetics aspects and can be presented better than conventional techniques.

Keywords: *equine, esthetics, exenteration, polypropylene mesh, squamous cell carcinoma*

ARTRODESE CIRÚRGICA EM ÉGUAS MANGALARGA MARCHADOR COM COLAPSO MEDIAL DA ARTICULAÇÃO METACARPOFALANGEANA – ESTUDO DE CASOS

Surgical arthrodesis in horses mangalarga marchador with medial collapse of metacarpofalangeana joint - case study

Letícia de O. Cota[1], Maria L. A. Kneipp[1], João V. A. Alves[1], Lucas A. Dias[1], Ramon D. Coleta[2], Andressa B. S. Xavier[1], Armando M. de Carvalho[1]

[1]Escola de Veterinária da UFMG

[2]Médico Veterinário autônomo

E-mail: leticia.cota@hotmail.com

RESUMO

A artrodese da articulação metacarpofalangeana (AMcF) é realizada para aliviar a dor associada a doença articular degenerativa (DAD) grave, estabilização do aparato suspensor e/ou de fraturas ósseas complicadas. O trabalho relata a utilização de artrodese cirúrgica da articulação metacarpofalangeana em éguas Mangalarga Machador com colapso articular medial avançado. Três éguas, MM, com idade média de 3 anos e meio, foram encaminhadas ao HV-UFMG, com histórico de DAD, impotência do membro, e colapso

medial severo da AMcF. Além disso, uma égua apresentava desvio angular varus com rotação no eixo, e outra subluxação da AMcF. Para alívio da dor foi realizada uma artrodese cirúrgica, com técnica semelhante à descrita por Lischer e Auer (2019). Foram utilizadas placas de compressão bloqueadas com 12 furos e em média 4 parafusos de bloqueio e 7 corticais, de 4,5mm e o membro imobilizado. No pós-operatório foi realizada antibioticoterapia sistêmica, regional, analgesia multimodal e acompanhamento intensivo. Nos animais com desvio angular não foi obtida aposição óssea com eixo em 0 graus, mantendo leve desvio. O animal com subluxação apresentou retardo da anquilose, em consequência da artrite desencadeada pela necrose óssea da superfície articular medial e de tecidos moles, visualizadas no transcirúrgico. Além disso, houve deiscência da ferida na quartela com exposição de placa e parafuso que estenderam o período de internação. Apesar das graves complicações no pós-operatório de um animal, foi obtido sucesso nas artrodeses cirúrgicas da articulação metacarpofalangeana, com alívio da dor após a anquilose, promoção de qualidade de vida e possibilidade reprodutiva.

Palavras-Chave: boleto, cavalos, desvio angular, osteoartrite, subluxação

ABSTRACT

The arthrodesis of the metacarpophalangeal joint (AMcF) is performed to alleviate pain associated with severe degenerative joint disease (DAD), stabilization of the suspensory apparatus and / or complicated bone fractures. The paper reports the use of surgical arthrodesis of the metacarpophalangeal joint in Mangalarga Machador mares with advanced medial joint collapse. Three mares, MM, with a mean age of 3 and a half years, were referred to the HV-UFMG, with a history of DAD, limb impotence, and severe medial collapse of the CSF. One mare already had varus angular deviation with rotation in the axis, and another subluxation of the billet. For pain relief and joint stabilization, surgical arthrodesis was performed under general anesthesia in lateral decubitus according to Lischer and Auer (2019). Blocked compression plate with 12 holes and an average of 4 locking screws and 7 cortical screws, 4.5mm. Immobilization was performed with slight elevation, systemic antibiotic therapy, regional, multimodal analgesia and intensive follow-up. In the animals with angular deviation, bone apposition with a 0 degree axis was not obtained, maintaining a slight deviation. The animal with subluxation presented ankylosis delay, as a result of arthritis triggered by bone necrosis of the medial and soft tissue surfaces visualized in the transsurgical. In addition, there was dehiscence of the wound in the quartile with plate and screw exposure that extended the period of hospitalization. Despite the severe postoperative complications of an animal, success was achieved in surgical arthrodeses of the metacarpophalangeal joint, with relief of pain after ankylosis, promotion of quality of life and viability for reproductive life.

Keywords: *angular deviation, boletus, horses, osteoarthritis, subluxation*

ARTROSCOPIA EM EQUINO: RELATO DE CASO

Arthroscopy in equine: case report

Denisson G. Alves[1], Renata S. Santos[1], Matheus B. de Oliveira[1], Dayane M. S. Lima[1], Raúl F. F. Brandão[1], João N. C. Neto[3], José M. dos R. P. Araújo[2], Heder N. Ferreira[4]

[1]Graduando em Medicina Veterinária, Faculdade Pìo Décimo, Aracaju-SE.

[2]Médico Veterinário, Faculdade Pio Décimo, Hospital Veterinário Dr. Vicente Borelli, Aracaju-SE

[3]Médico Veterinário, Clínica do Trote, Camaçari-BA.

[4]Docente do curso de Medicina Veterinária, Faculdade Pio Décimo, Aracaju-SE.

E-mail: alves85vet@gmail.com

RESUMO

No dia 05/12/2018 foi atendida no Hospital Veterinário Dr. Vicente Borelli, uma égua Quarto de Milha, 4 anos, 436kg, com diagnóstico definitivo de fratura do carpo medial, sendo encaminhada para realização da artroscopia. No dia 6 realizou-se artroscopia intercárpica do membro torácico esquerdo, com auxílio aparelho da marca STRYKER X8000, fonte de luz de led, óptica de 4mm com angulação de 30 graus, onde o portal da óptica foi introduzido entre o tendão digital comum e o tendão extensor carpo radial e o portal de trabalho foi entre o tendão medial e o tendão extensor carpo medial, realizando a retirada dos fragmentos, curetagem e posteriormente a lavagem da articulação com solução Ringuer com lactato. O seguinte protocolo terapêutico foi implementado: Gentamicina, SID, diluído em 250mL de solução fisiológica, na dose de 6,6 mg/kg, por 7 dias; Penicilina procaína e benzatina, SID, na dose de 7.143 UI/kg, intramuscular, por 5 dias; Meloxicam 2%, SID, na dose de 0,6mg/kg, via endovenosa, por 4 dias. O curativo foi realizado nos dias 06, 09 e 11, limpando com solução fisiológica, aplicando rifamicina sódica spray e realizando uma bandagem oclusiva. Dia 12 foi expedida alta médica, com remoção dos pontos cirúrgicos no dia 16. No dia 21 procedeu-se infiltração articular com ácido hialurônico para restabelecer a integridade da cartilagem articular. Conclui-se que o procedimento de artroscopia se mostrou minimamente invasivo e satisfatório em retirar os fragmentos ósseos e com pós-operatório sem complicações.

Palavras-Chave: carpo, cirurgia, fratura, osso

ABSTRACT

On the day 12/05/2018 was attended at the veterinary Hospital Dr. Vicente Borelli, a quarter horse mare, 4 years, 436kg, with definitive diagnostic of fracture of the medial carpus, being forwarded to perform arthroscopy. On day 12 the intercarpal arthroscopy of the left thoracic limb was performed, with furtherance the appliance of the brand STRYKER X8000, with LED light source, optical 4 mm with angulation of 30 degrees, where the optic portal was introduced between the common digital tendon and the carpal radial extensor tendon and the work portal was between the medial tendon and the medial carpal extensor tendon in which the fragments were removed, curettage and after the joint washing with lactate Ringuer solution

was performed. The following therapeutic protocol was implemented: Gentamicin, SID, diluted in 250ml of saline solution, at a dose of 6.6 mg/kg, for 7 days; Procaine and Benzathine penicillin, SID, at a dose of 7,143 IU/kg, in the muscle, for 5 days; Meloxicam 2%, SID, at a dose of 0,6 mg/kg, intravenous, for 4 days. The wound was performed on days 06, 09 and 11, cleaning with saline solution, applying rifamicin sodium spray and performing a occlusive bandage. Day 12 was issued medical discharge, with removal of surgical points on the 16th. On Day 21, a joint infiltration was performed with Hyaluronic acid to reestablish the integrity of the articular cartilage. It was concluded that the arthroscopy procedure was minimally invasive and satisfactory in removing the bone fragments and with a postoperative without complications.

Keywords: *bone, carpal, fracture, surgery*

ASCITE EM MUAR: RELATO DE CASO

Ascitis in mule: case report

Ulisses B. Raphael[1]; Luisa G. Teixeira[1]; Muriel M. L. Pimentel[1]; Regina V. C. Dias[2]

[1]Centro Universitário Cesmac.

[2]Universidade Federal do Semi árido UFERSA.

E-mail: murielpimentel@cesmac.edu.br

RESUMO

A ascite em equídeos é rara, a ocorrência desta pode estar relacionada a distúrbios fisiológicos, como afecções hepáticas ou renais, enteropatias, dieta pobre em proteína e desequilíbrio hidroeletrolítico. O tratamento requer bom raciocínio clínico, exames laboratoriais e um bom protocolo terapêutico, uma vez que o acúmulo excessivo de líquido na cavidade abdominal dificulta a execução dos movimentos respiratórios, podendo causar apatia, inapetência e óbito. A partir do presente estudo, objetivou-se relatar e discutir sobre o atendimento, resultado de exames complementares, tratamento clínico e cirúrgico de uma mula com 18 meses de idade, internada na Clínica e Hospital Escola de Medicina Veterinária do Centro Universitário Cesmac, apresentando sinais de abdômen agudo e aumento do perímetro abdominal. Após avaliação clínica da paciente e laboratorial do líquido peritoneal e fezes, concluiu-se que esta apresentava ascite, ocasionada pela helmintose seguida de hipoproteinemia. O tratamento consistiu de terapia de suporte, antibiótico, antiinflamatório, vermifugação e drenagem do líquido ascítico. Após 12 dias a mula recebeu alta, retornando suas atividades. O Quadro de ascite encontrado neste animal foi justificado pelos resultados dos exames, uma vez que os manejos nutricional e sanitário eram precários, levando ao aparecimento das alterações encontradas nas análises clínicas e exame clínico. O tratamento de suporte, reposição hidroeletrolítica e drenagem do líquido peritoneal excedente foram fundamentais. A ascite é possível de ser revertida, desde que a conduta clínica e protocolo terapêutico sejam específicos e de acordo com os resultados laboratoriais.

Palavras-Chave: helminto, hipoalbuminemia, muar, sonda de foley

ABSTRACT

Ascites in equidae are rare, their occurrence may be related to physiological disorders, such as liver or kidney disorders, enteropathies, low protein diet and hydroelectrolytic imbalance. The treatment requires good clinical reasoning, laboratory tests and a good therapeutic protocol, since the excessive accumulation of fluid in the abdominal cavity, makes difficult the execution of the respiratory movements, being able to cause apathy, inappetence and death. From the present study, we aimed to report and discuss about the attendance, result of complementary examinations, clinical and surgical treatment of an 18-month-old mule, hospitalized at the Clínica e Hospital Escola de Medicina Veterinária, Centro Universitário Cesmac, showing signs Of acute abdomen and increase of the abdominal perimeter. After clinical evaluation of the patient and laboratorial of the peritoneal fluid and feces, it was concluded that it had ascites, caused by helminths followed by hypoproteinemia. Treatment consisted of supportive, antibiotic, anti- inflammatory, vermifugation and ascitic fluid drainage. After 12 days the mule was discharged, returning its activities. The ascites Table found in this animal was justified by the results of the tests, since the nutritional and sanitary management were precarious, leading to the appearance of the alterations found in the clinical analyzes and clinical examination. The supportive treatment, hydroelectrolytic replacement and drainage of the excess peritoneal fluid were fundamental. Ascites can be reversed as long as the clinical course and therapeutic protocol are specific and in accordance with the laboratory results.

Keywords: *foley probe, helminth, hypoalbuminemia, mule*

AVALIAÇÃO DA ATIVIDADE DAS ENZIMAS MUSCULARES DE EQUINOS (*EQUUS CABALLUS*) EM CAVALGADAS NA REGIÃO DO RECÔNCAVO DA BAHIA

Evaluation of the activity of muscular enzymes of horses (*Equus caballus*) in horses submitted to horseback riding tests in the region of the Bahia Recôncavo

Carla D. L. Bispo[1], Cássio M. de Oliveira[2]; Tiago V. Ferreira[1], Juliana L. G. P. Alves[3], Érica D. P. Barboza[1]; João H. Perotta[4], Veridiana F. Silveira[5].

[1]Graduando Medicina Veterinária do Centro de Ciências Agrárias, Ambientais e Biológicas UFRB.

[2]Médico Veterinário autônomo.

[3]Graduanda do Programa de Pós-graduação em Defesa Agropecuária da UFRB.

[4]Professor do curso de Medicina Veterinária da UFPR.

[5]Professora do curso de Medicina Veterinária do CCAAB da UFRB.

E-mail: carlamedvet96@gmail.com

RESUMO

O equino é foco de várias pesquisas para avaliação de desempenho atlético e a cavalgada, mesmo não sendo regulamentada, é bastante prestigiada pela população. Diante disso, os animais são submetidos a exercícios extenuantes e muitas vezes não estão condicionados para a atividade. O objetivo foi avaliar o perfil de

enzimas musculares de equinos de cavalgada na região do Recôncavo da Bahia com o percurso de aproximadamente 14,5 Km. Trinta e seis equinos machos e fêmeas, de idade, raça e peso variados foram avaliados quantificando a atividade enzimática muscular das enzimas CK, AST e LDH antes e após a cavalgada. Os resultados indicaram alterações da atividade enzimática da CK (244,9±158,6 U/L antes; 413±1157 UI/L depois, p<0,05), AST (208,5±105,9 UI/L antes; 227,7±82,7UI/L depois p>0,05) e LDH (494,64±181,3 UI/L antes; 521,5±262,16 UI/L depois, p>0,05) antes e após o exercício, indicando que os animais participantes das cavalgadas do Recôncavo da Bahia, provavelmente, devido à falta de treinamento adequado, obtiveram lesões musculares com o aumento da enzima CK. Mesmo antes de começarem o percurso da cavalgada os animais já apresentavam elevações das enzimas musculares em relação aos valores de normalidade. Portanto, o aumento das enzimas musculares antes e após a cavalgada foi um achado esperado devido ao perfil dos animais sedentários. O estudo pode contribuir permitindo a identificação dessas alterações enzimáticas que poderão auxiliar aos Médicos Veterinários a estabelecer um programa eficiente de treinamento para esses animais, melhorando o desempenho dos mesmos durante as atividades físicas, evitando possíveis lesões decorrentes do exercício mal dimensionado.

Palavras-Chave: cavalos, creatinoquinase, exercício, lesão**,** músculo

ABSTRACT

The equine is the focus of several surveys to assess athletic performance and the horseback riding although not regulated by the population is quite prestigious. Therefore, the animals are subjected to strenuous exercise and often are not conditioned for the activity. Wherefore, this study aimed to evaluate the profile of muscle enzymes of horses of cavalcade from Bahia Reconcavo region in the course of approximately 14,5Km. Thirty-six equines males and females, age, race, and varied weight were assessed for biochemical profile quantifying muscle enzyme activity of CK, AST and LDH before and after the ride. The results from the levels of muscle enzymes showed changes in levels of CK enzymes (244.9 ± 158.6 IU/L before; 413 ± 1157 IU/L, p <0.05), AST (208.5±105.9 IU/L before; 227.7±82,7 IU/L, p> 0.05) LDH (181.3±494.64 IU/L before; 521.5±262.16 IU/L after, p> 0.05) before and after exercise, indicating that the animals participants of the horseback ridings of Bahia Reconcavo, probably due to lack of proper training, gained muscle damage with increased CK enzyme and even before starting the route of the riding, the animals already had elevations of muscle enzymes compared to normal values. Therefore, the increase in muscle enzymes before and after the ride was an expected finding because of the profile of sedentary animals. The study was promising allowing the identification of these biochemical changes that may help to veterinarians to establish an efficient training program for these animals, improving their performance during physical activities avoiding potential injuries resulting from poorly dimensioned exercise.

Keywords: *creatine kinase, exercise, horses, injury, muscle*

AVALIAÇÃO DA CONDIÇÃO DO ESCORE CORPORAL E ADIPOSIDADE REGIONAL DOS EQUINOS LOCALIZADOS NA CIDADE DE MINEIROS – GOIÁS[1]

Evaluation of body condition and regional adiposity condition of horses located in the city of Mineiros - Goiás

Murilo R. Silva[1], Samara M. Calegari[1], Pedro Henrique C. Oliveira[1], Roger M. Franco[2], Glaucenir de S.e Silva[3], Antônio Catunda P. Neto[4], Heloisa de P. Pedroza[4] , Debora da S. F. Ribeiro[1], Rodrigo M. Ribeiro[1]

1. Centro Universitário de Mineiros (UNIFIMES).
2. Universidade Federal de Goiás (UFG- REJ).
3. Laboratório ANÁLISE localizado na cidade de Mineiros – GO.
4. Universidade Federal de Minas Gerais (UFMG)

E-mail: vetrodrigo@msn.com

RESUMO

A obesidade em equinos tem o potencial de desenvolver intolerância ao exercício, ineficiência termorregulatória, desempenho reprodutivo anormal, aumento da probabilidade de desenvolvimento de lipomas mesentéricos, sendo relacionada à resistência à insulina com a síndrome metabólica. O objetivo deste trabalho foi determinar o índice de obesidade e o acúmulo de adiposidade localizada nos equinos da cidade de Mineiros – Goiás. Foram avaliados 74 cavalos, foi mensurado o peso dos animais, o escore corporal (ECC) através do uso da metodologia de Henneke et al., (1983), o acúmulo de tecido adiposo na região da crista do pescoço (ECP) e foi aferida a circunferência do pescoço (MCP) em três pontos pré-definidos com 25, 50 e 75%. Os dados foram analisados pelo teste de Tukey ($P \leq 0,05$). Foi observado uma tendência em relação à diferença entre o sexo nos animais com condição corporal ótima para os indivíduos do sexo feminino ($P = 0,07$), e os machos demonstraram para sobre peso valor de P significativo de 0,0001. Foi constatado que os cavalos do sexo masculino apresentaram um ECC mais elevado quando comparado às éguas (P 0,022), quando analisamos os parâmetros de acúmulo de adiposidade regional, o ECP e a mensuração de 50% do MCP foram significativos nos machos quando comparados com as éguas com os respectivos valores de P 0,0012 e 0,0165, Podemos concluir que a população de equinos localizados na cidade de Mineiros-GO apresentam um índice de sobre peso e obesidade, com diferenças entre os sexos da deposição de gordura corporal, sendo necessário mais estudos na área.

Palavras-Chave: cavalos. deposição de gordura. obesidade

ABSTRACT

Obesity in horses has the potential to develop exercise intolerance, thermoregulatory inefficiency, abnormal reproductive performance, increased likelihood of development of mesenteric lipomas, and is related to insulin resistance with the metabolic syndrome. The objective of this work was to determine the obesity index and the accumulation of localized adiposity in the horses of the city of Mineiros - Goiás. We evaluated 74 horses, the weight of the animals, the body score (ECC) was measured using the Henneke et al., (1983),

accumulation of adipose tissue in the neck crest region (ECP) and neck circumference (MCP) was measured at three pre-defined 25, 50 and 75% points. The data were analyzed by the Tukey test (P≤0.05). A trend was observed regarding the difference between sex in animals with optimal body condition for female subjects (P = 0.07), and males showed a significant P value of 0.0001 for overweight. It was found that males showed a higher ECC when compared to mares (P 0.022), when we analyzed the parameters of regional adiposity accumulation, ECP and 50% MCP measurement were significant in males when compared to males. mares with the respective values of P 0.0012 and 0.0165, we can conclude that the population of horses located in the city of Mineiros-GO present an index of overweight and obesity, with differences between the sexes of the deposition of corporal fat, being further studies in the area.

Keywords: *horses. fat deposition. obesity*

[1] Comitê de Ética no Uso de Animais (CEUA) do Centro Universitário de Mineiros, nº de protocolo 18-2017

AVALIAÇÃO DOS EFEITOS TRANQUILIZANTES E CARDIORRESPIRATÓRIOS DA ACEPROMAZINA E CLORPROMAZINA EM EQUINOS

Evaluation of tranquilizers and cardiorespiratory effects of acepromazine and chlorpromazine in equine

Maristela de C. S. Lopes[1]; Tatiane Lomba[1]; Larissa Alves[1]

[1]Universidade Federal da Bahia

E-mail: maristela.cassia@ufba.br

RESUMO

Os fenotiazínicos são fármacos tranquilizantes muito utilizados na medicina veterinária para promover à contenção química, como também, a manipulação mais tranquila e segura dos equinos. Além disso, como medicação pré-anestésica, contribuem para uma indução e recuperação mais suave, refletindo em uma anestesia de melhor qualidade. Com o presente estudo, objetivou-se verificar o efeito de tranquilização nessa espécie e as principais influências nos parâmetros fisiológicos. Para isso, foram utilizados seis equinos, machos e fêmeas, pesando entre 325 e 485 Kg, sendo esses animais avaliados antes e após à administração da acepromazina e clorpromazina. Os parâmetros avaliados foram os cardiorrespiratórios, hemodinâmicos, efeitos tranquilizantes, além de análise laboratorial referente a taxa de volume globular e proteínas plasmáticas totais. A acepromazina proporcionou tranquilização dos animais, acarretando em redução da pressão arterial, volume globular e temperatura corpórea, aumento do tempo de perfusão capilar, além de provocar taquicardia reflexa. Não se observou alteração na motilidade intestinal dos animais avaliados. Já a clorpromazina proporcionou efeito excitatório significativo, caracterizado por aumento de atividade locomotora e agressividade. Devido a este efeito, houve impossibilidade de continuidade do estudo para esse

grupo experimental, sendo, portanto, contraindicada sua utilização em equinos, pois acarreta em riscos para o animal, como para o profissional que estará manipulando-o.

Palavras-Chave: anestesiologia veterinária, equídeo, fenotiazínicos, sedação

ABSTRACT

Phenothiazines are tranquilizers drugs that are largely used in veterinary medicine to promote chemical restrain as well as to handle equines more gently and safely. Besides that as a preanesthetic medication it contributes to a smooth induction and recovery reflecting in a better quality anesthesia. The present study aimed to verify the effect of tranquilization in this species and the main influences on the physiological parameters. Therefore six equines, males and females, weighing between 325 and 485 kg, were used being evaluated before and after acepromazine and chlorpromazine's administration. Cardiorespiratory, hemodynamic and tranquilizers effects besides laboratory analysis referring to globular volume rate and total plasma proteins parameters were evaluated. Acepromazine provided tranquilization of the animals carrying reduction on arterial pressure, globular volume and body temperature enhancing capillary perfusion time besides causing reflex tachycardia. No alteration on the intestinal motility of the evaluated animals was observed. On the other hand, chlorpromazine provided a significant excitatory effect characterized by increased locomotor activity and aggressiveness. Due to this effect, it was impossible to continue the study for this experimental group, therefore, its use in horses is contraindicated, as it entails risks to the animal, as well as to the professional who is handling it.

Keywords: *equine, phenothiazines, sedation, veterinary anesthesiology*

AVALIAÇÃO ETOLÓGICA, ENDOCRINOLÓGICA E GASTROSCÓPICA DE CAVALOS CRIOLOS COLOMBIANOS COM AEROFAGIA

Ethological, endocrinological and gastroscopic evaluation of Colombian creole horses with crib-biting

Juan J. Patiño[1], Sergio Velez[1], José R. Martínez[1]

[1]Linha de pesquisa em Medicina e Cirurgia Equina (LIMCE) do Grupo de Pesquisa Centauro da Universidade de Antioquia, Medellín-Colômbia

E-mail: juan.patino7@udea.edu.co

RESUMO

A aerofagia é uma estereotipia oral dentre as mais comuns em equinos. A etiologia é pouco compreendida e é considerada de natureza multifatorial, sendo que a sua ocorrência está associada à efeitos deletérios a saúde dos equinos. O objetivo deste trabalho foi estudar aspectos etológicos, endócrinos e gastroscópicos relacionados à aerofagia no Cavalo Crioulo Colombiano (CCC). Um grupo de 19 animais (7 fêmeas e 12 machos), com idade média de 7,6±3,8 anos, peso médio de 332±42 kg, condição corporal média de 6/9±1,

com aerofagia e 17 animais (11 fêmeas e 6 machos), com idade média de 6,1±4 anos, peso médio de 311±33kg, condição corporal média de 5/9±1,5, sem estereotipias, considerado grupo controle, foram estudados. Ambos grupos foram submetidos a etogramas, medição de cortisol sérico (am/pm) utilizando o Kit ELISA comercial tipo sanduíche (AccuBind®, Monobind Inc., CA, USA), avaliação gastroscópica (Portascope®, 1800PVS, Bradenton, FL, EUA) e medição de pH (Mettler Toledo, five easy, Switzerland) gástrico e fecal. No grupo de cavalos com aerofagia foi verificada associação entre as seguintes variáveis: cortisol matinal (p=0,00062), grau de estresse (p=0,02448), o pH gástrico (p=0,00243) e diferentes graus de ulceração na mucosa gástrica escamosa (p=0,00147). A análise das variáveis estudadas nesses CCC, apoiam a hipótese de que a aerofagia é um mecanismo para reduzir o impacto do estresse e de fatores que induzem a ulceração gástrica.

Palavras-Chave: aerofagia, cavalos, cortisol, estresse, úlcera gástrica

ABSTRACT

Crib-biting is an abnormal stereotyped behavior, classified as one of the most classic oral stereotypes in equines. Its etiology is poorly understood and is considered as multifactorial nature. Horses who carry this stereotype have been associated with negative health effects. The objective of this work was to study ethological, endocrine and gastroscopic aspects related to crib-biting in the Colombian Creole Horse (CCH). A group of 19 CCH (7 females and 12 males), with average age 7.6±3.8 years, average weight of 332±42kg, average body condition 6/9 ± 1with aerophagia; and another group of 17 CCH (11 females and 6 males), with average age 6.1±4 years, average weight of 311±33kg, average body condition 5/9 ± 1.5, without stereotypies (control group), were studied. Both groups were subjected to ethograms, measurement of serum cortisol (am/pm) using a commercial ELISA sandwich kit (AccuBind®, Monobind Inc., CA, USA), gastroscopic evaluation (Portascope®, 1800PVS, Bradenton, FL, USA) and gastric and fecal pH measurement (Mettler Toledo, five easy, Switzerland). In the group of horses with crib-biting, an association was found in the following variables: morning cortisol (p=0.00062), degree of stress (p=0.02448), gastric pH (p=0.00243) and in different degrees of ulceration in squamous gastric mucosa (p=0.00147). The analysis of the variables studied in these CCH, support the hypothesis of the crib-biting as a mechanism to reduce the impact of stress and inducing factors of gastric ulceration.

Keywords: *crib-biting, cortisol, gastric ulcer, horses, stress*

AVALIAÇÃO GASTROSCOPICA DO USO PROLONGADO DE MELOXICAM EM EQUINOS HÍGIDOS

Gastroscopic assessment of meloxicam prolonged use in healthy horses

Maynara K. F. Lima[1], Aline M. S. de Lima[1], Álvaro A. R. Ribeiro[2], Pierre B. Escodro[3], Dinamérico de A. S. Júnior[4], Eldinê G. M. Neto[5]

[1] Discente do curso de Medicina Veterinária e bolsista PIBIC da Universidade Federal de Alagoas (UFAL).

[2] Mestrando Programa de pós-Graduação em Medicina Veterinária UFAL.

[3] Docente do Curso de Medicina Veterinária da Universidade Federal de Alagoas (UFAL) e Líder do Grupo de Pesquisa e Extensão em Equídeos UFAL no CNPq

[4] Doutorando em Med. Vet. da Universidade Federal de Campina Grande (UFCG)/ Docente do curso de Med. Vet. da Universidade Federal do Oeste da Bahia (UFOB).

[5] Docente do Curso de Medicina Veterinária da Universidade Federal de Campina Grande (UFCG).

E-mail: may_maycaferli@hotmail.com

RESUMO

O uso de antiinflamatórios não-esteroidais é bastante difundido na medicina equina, principalmente em cavalos atletas. O meloxicam é um AINE com ação seletiva COX-2 causando menos efeitos deletérios, porém sua ação com uso prolongado foi pouco estudada na espécie equina associada à ocorrência de úlcera gástrica. O objetivo do estudo foi a avaliação gastroscópica de equinos hígidos submetidos à administração de meloxicam oral por 28 dias. Foram utilizados 7 animais hígidos submetidos à administração de meloxicam (0,6mg/kg), avaliados por via de gastroscopia 24h antes do início da administração (t0), 7d (t7), 14d (t14), 21d (t21) e 28d (t28), avaliando-se os graus de severidade: G0– normal; G1 – epitélio intacto com áreas de hiperemia e/ou hiperqueratose; G2 – erosões ou úlceras pequenas superficiais; G3 – úlceras pequenas profundas; G4 – úlceras grandes e superficiais; G5 – úlceras grandes e profundas; G6 – ulceração mais severa; e tamanho das lesões: Pequena - até 2 cm; Grande - 2 a 4 cm; Extensa - acima de 4 cm. Os animais não apresentaram desconforto abdominal ou presença de úlceras de qualquer estágio no experimento. Todos os animais mantiveram íntegra a mucosa gástrica no t0 e t7. Em t14, 5 animais apresentaram discreta hiperqueratose e hiperemia na região aglandular de fundo. Em t21, todos permaneceram em G1, evidenciando alterações iniciais. No t28 4 animais mantiveram-se em G1 e 3 de forma inesperada retornaram a G0. Conclui-se que o uso de meloxicam por 28 dias não acarretou alterações significativas na mucosa gástrica dos equinos avaliados.

Palavras-Chave: AINE´s, equinos, estômago, hiperqueratose

ABSTRACT

The use of NSAIDs is widespread in equine medicine, especially in horse athletes. Meloxicam is a NSAID with selective action COX-2 causing fewer deleterious effects, but its action with prolonged use was little studied in the equine species associated with the occurrence of gastric ulcer. The objective of the study was

the gastroscopic evaluation of healthy horses submitted to oral meloxicam for 28 days. Seven healthy animals submitted to the administration of meloxicam (0.6mg / kg) were evaluated by means of gastroscopy 24h before the start of administration (t0), 7d (t7), 14d (t14), 21d (t21) and 28d t28), evaluating the degrees of severity: G0-normal; G1 - intact epithelium with areas of hyperemia and / or hyperkeratosis; G2 - erosions or small superficial ulcers; G3 - deep ulcers; G4 - large and superficial ulcers; G5 - large and deep ulcers; G6 - more severe ulceration; and lesion size: Small - up to 2 cm; Large - 2 to 4 cm; Extensive - above 4 cm. The animals showed no abdominal discomfort or presence of ulcers at any stage in the experiment. All animals maintained intact gastric mucosa at t0 and t7. In t14, 5 animals presented mild hyperkeratosis and hyperemia in the background aglandular region. In t21, all remained in G1, evidencing initial alterations. In the t28 4 animals remained in G1 and 3 unexpectedly returned to G0. It was concluded that the use of meloxicam for 28 days not caused significant changes in the gastric mucosa of the horses evaluated.

Keywords: *equine, hyperkeratosis, NSAIDs, stomach*

AVALIAÇÃO *IN VITRO* DO EFEITO DISSOLVENTE DE BEBIDAS CARBONADAS (COCA-COLA®) E SOLUÇÃO A BASE DE ENZIMAS PARA ENTERÓLITOS DE EQUINOS

In vitro evaluation of the solvent effect of carbonated beverages (Coca-Cola®) and solution based on enzymes for enteroliths extracted from equine

Sergio Velez[1], Juan J. Patiño[1], José R. Martínez[1]

[1]Linha de pesquisa em Medicina e Cirurgia Equina (LIMCE), Grupo de Pesquisa Centauro, Escola de Medicina Veterinária, Faculdade de Ciências Agrarias, Universidade de Antioquia, Medellín-Colômbia

E-mail: sergio.velezg@udea.edu.co

RESUMO

Os enterólitos e fito-bezoares são causas de patologias do trato gastrintestinal dos equinos e são causantes de obstrução parcial ou total do lúmen intestinal, levando a cólicas recorrentes. O objetivo deste estudo, foi avaliar o poder dissolutivo *in vitro* de bebidas carbonadas (Coca-Cola® e Coca-Cola® Zero) e das enzimas papaína e celulase (Robinson Pharma®, Santa Ana, CA, USA). Foram colhidas seis amostras (50g aproximadamente) de enterólitos eliminados ou extraídos de equinos para análises por difração de raios-x (Difractometro EMPYREAN Mod. 2012, Panalytical) e posteriormente serem imersas individualmente por 72 horas em 150ml das soluções supracitadas e combinações em béqueres. Foram denominados os seguintes grupos: Coca-Cola® (G1), Coca-Cola® Zero (G2), agua destilada + papaína (90mg) e celulase (120mg) (G3), Coca-Cola® + papaína e celulase (G4), Coca-Cola® Zero + papaína e celulase (G5) e agua destilada (GC), com pH 7,1, colocadas em shaker de incubação (Heidolph®, Germany) a 37ªC e 25rpm de agitação. Sendo avaliadas cada 12 horas para determinar a percentagem de quebra (diferença do peso inicial e peso final). As

análises petrográficas revelaram uma composição média de 90% de estruvita. Após de 72 horas de imersão os grupos G4, G5 e G1 mostraram 47,0, 38,8 e 14,9% de dissolução, respectivamente, e os demais grupos não tiveram maiores diferenças em relação ao grupo controle. Nas condições deste estudo, os compostos a base das enzimas papaína e celulase potencializaram o efeito dissolutivo das soluções carbonadas sobre os enterólitos ricos em estruvita.

Palavras-Chaves: cólica, equino, estruvita, intestino

ABSTRACT

The enteroliths and phyto-bezoares are causes of pathologies of the gastrointestinal tract of the equines and are cause of partial or total obstruction of the intestinal lumen, leading to recurrent colic. The objective of this study was to evaluate the in vitro dissolution of carbonated beverages (Coca-Cola® and Coca-Cola® Zero) and the enzymes papain and cellulose (Robinson Pharma®, Santa Ana, CA, USA). Six samples (50 g approximately) of enteroliths were removed or extracted from equines for X-ray diffraction analysis (Dipractometer EMPYREAN Mod. 2012, Panalytical) and subsequently immersed individually for 72 hours in 150 ml of the above solutions and combinations in beakers. Coca-Cola® (G1), Coca-Cola® Zero (G2), distilled water + papain (90mg) and cellulose (120mg) (G3), Coca-Cola® + papain and cellulose (G4) , Coca-Cola® Zero + papain and cellulose (G5) and distilled water (GC), pH 7.1, placed in shaker incubation (Heidolph®, Germany) at 37°C and shaking 25 rpm. Being evaluated every 12 hours to determine the percentage of break (difference of initial weight and final weight). The petrographic analyzes revealed a mean composition of 90% of struvite. After 72 hours of immersion the groups G4, G5 and G1 showed 47.0, 38.8 and 14.9% dissolution, respectively, and the other groups had no major differences in relation to the control group. Under the conditions of this study, the compounds based on the enzymes papain and cellulose potentiated the dissolution of the carbonated solutions on struvite-rich enteroliths.

Keywords: *colic, equine, intestine, struvite*

AVALIAÇÃO POR CROMOENDOSCOPIA CONVENCIONAL DA MUCOSA GASTRO-ESOFÁGICA E DUODENAL PROXIMAL DO EQUINO: ESTUDO PRELIMINAR

Evaluation by conventional chromoendoscopy of the gastro-esophageal and proximal duodenal surface of equine: Preliminary study

Alejandro Mira[1], José L. Sánchez[1], José R. Martinez[1]

[1]Linha de pesquisa em Medicina e Cirurgia Equina (LIMCE), Grupo de Pesquisa Centauro, Escola de Medicina Veterinária, Faculdade de Ciências Agrarias, Universidad de Antioquia, Medellín-Colômbia.
E-mail: alejandro.miram@udea.edu.co

RESUMO

As doenças do trato gastrointestinal dos equinos têm um índice elevado com prognóstico variável na rotina clínica. Especificamente no estômago, a maioria de estudos se restringe à descrição de lesões ulcerativas e inflamatórias por terem elevada prevalência nos cavalos. O objetivo deste estudo foi avaliar o potencial diagnóstico complementar da cromoendoscopia convencional sobre a superfície gastro-esofágica e duodenal proximal do equino. Uma amostra de 20 animais da raça crioulo colombiano, de ambos sexos (12 fêmeas e 8 machos), com idades entre 5 e 20 anos, peso entre 250 e 350 kg, condição corporal de 4-5/9, que haviam apresentado alterações digestivas nos últimos três meses, foram submetidos a prévio jejum (sólidos 12h e liquido 4h) e sedados (xilazina 0,5mg/kg/iv) para ser avaliados por gastroscopia e cromoendoscopia convencional (Portascope®, 1800PVS, Bradenton, FL, EUA). Foram utilizados os corantes de Vermelho Fenol, Lugol, Índigo Carmín, Azul de Metileno e Ácido Acético, sendo tomadas biopsias nos segmentos que amostraram reação às tinturas. O Azul de Metileno revelou 52%, Lugol 19% e Vermelho Fenol, Índigo Carmín e ácido acético revelarão somente o 9,5% das lesões, sendo a mucosa escamosa a mais afetada (66,6%), mucosa glandular (19%), antro pilórico (9,5%) e duodeno proximal (4,7%), onde os achados histopatológicos foram: hiperplasia, hipertrofia, congestão, degeneração vacuolar, infiltrados celulares (linfocitoses, leucocitoses, macrófagos), fibroses, necroses e atrofia em diferentes graus de severidade. A cromoendoscopia revelou lesões como displasias ou alterações degenerativas prematuras, que são subdiagnosticadas com as técnicas convencionais de endoscopia de luz.

Palavras-Chave: cromoendoscopia, EGUS, equinos, gastroscopia

ABSTRACT

Equine gastrointestinal diseases have a high occurrence with a variable prognostic in routine equine clinic practice. In stomach, specially, most of the studies limits to describe ulcerative and inflammatory lesions because of the high prevalence of it in the horse. The objective of this study was to evaluate the potential complementary diagnostic of conventional chromoendoscopy on the gastroesophageal and proximal duodenal mucosa of the equine. A sample of 20 Colombian creole horses, of both sexes (12 females and 8 males), with ages between 5 and 20 years old, weight between 250 and 350 kilograms, body condition 4-5/9,

that had presented digestive alterations in the last 3 months, they were subjected to fasting (solids 12 hrs. and liquids 4 hrs.) and sedated (xylazine 0,5 mg/kg/iv) to be evaluated by gastroscopy and chromoendoscopy (Portascope®, 1800PVS, Bradenton, FL, EUA), using for stains phenol red, lugol, indigo carmine, methylene blue and acetic acid, taking biopsy samples of the segments that showed reaction. The methylene blue revealed 52%, lugol 19%, and phenol red, indigo carmine and acetic acid revealed only 9,5% of the lesions, being the squamous epithelium the most affected (66,6%), glandular epithelium (19%), pyloric antrum (9,5%) and proximal duodenum (4,7%), where histopathological findings were hyperplasia, hypertrophy, congestion, vacuolar degeneration, cellular infiltrates (lymphocytosis, leukocytosis, macrophages), fibrosis, necrosis and atrophy in different degrees of severity. Chromoendoscopy revealed lesions such as dysplasia or premature degenerative changes, which go unnoticed with conventional light endoscopy techniques.

Keywords: *chromoendoscopy, EGUS, equine, gastroscopy*

AVALIAÇÃO SOROLOGICA DA ANEMIA INFECCIOSA EQUINA EM CAVALOS DE CAVALGADAS, CONSIDERANDO PARÂMETROS CLÍNICOS E HEMATOLÓGICOS

Sorological evaluation of equine infectious anemia submitted to horseback riding tests, considering clinical and hematological parameters

Tiago V. Ferreira[1], Carla D. L. Bispo[1], Érica D. P. Barboza[1]; Juliana L. G. P. Alves[2], João H. Perotta[3], Veridiana F. Silveira[4], Robson B. Cerqueira[4].

[1]Graduandos do curso de Medicina Veterinária do Centro de Ciências Agrárias, Ambientais e Biológicas da Universidade Federal do Recôncavo da Bahia – UFRB.

[2]Pós-Graduanda do Programa de Pós-graduação em Defesa Agropecuária da UFRB.

[3]Professor do curso de Medicina Veterinária da UFPR.

[4]Professores do curso de Medicina Veterinária do CCAAB da UFRB.

E-mail: velamevet@gmail.com

RESUMO

A Anemia Infecciosa Equina é uma enfermidade cosmopolita que acomete todos os equídeos. As alterações clínicas e laboratoriais mais comuns são: petéquias, hipertermia, depressão, anemia, trombocitopenia imunomediada, hemólise intravascular entre outras. Por ser uma doença de grande morbidade e de notificação obrigatória, esta promove grandes entraves para a equideocultura. Portanto, o objetivo deste trabalho foi realizar sorologia para Anemia Infecciosa Equina por meio da técnica de Imunodifusão em gel de ágar em amostras de soro de cavalos submetidos a provas de cavalgadas no Recôncavo da Bahia, considerando os parâmetros clínicos e hematológicos. Para tanto, foram utilizados 74 equinos de raças diversas, machos e fêmeas, com idade superior a 20 meses. Os animais foram avaliados clinicamente por meio do exame físico avaliando mucosas, frequências cardíaca e respiratória, temperatura retal, tempo de

preenchimento capilar e grau de desidratação. Foram colhidas amostras de sangue para realização do hemograma e soro para análise sorológica da Anemia Infecciosa Equina. A técnica de IDGA foi sensível para o diagnóstico de AIE em equinos de cavalgadas no Recôncavo da Bahia, onde não foi encontrada a ocorrência de AIE. Os sinais clínicos e achados laboratoriais embora sejam compatíveis com a Anemia Infecciosa Equina não podem ser conclusivos para o diagnóstico desta enfermidade.

Palavras-Chave: AIE, equino, hemograma, Teste de Coggins, trombocitopenia

ABSTRACT

The Equine Infectious Anemia is a cosmopolitan disease that affects all equines. The most common clinical and laboratory findings are: petechiae, fever, depression, anemia, immune-mediated thrombocytopenia, intravascular hemolysis among others. As a disease with high morbidity and notifiable, this promotes major obstacles to equideocultura. Therefore, the aim of this study was serology for Equine Infectious Anemia by immunodiffusion technique in agar gel in serum samples of horses submitted to horseback riding tests in the Bahia Recôncavo, considering the clinical and hematological parameters. Therefore, we used 74 horses of various breeds, male and female, over the age of 20 months. The animals were clinically assessed through physical examination evaluating mucous membranes, heart and respiratory rate, rectal temperature, capillary refill time and degree of dehydration. Blood samples were drawn for complete blood count and serum for serological analysis of Equine Infectious Anemia. The immunodiffusion technique was sensitive for the diagnosis of EIA in horses for horseback riding in the Reconcavo of Bahia, which has not been found the occurrence of EIA. Clinical signs and laboratory findings although they are compatible with the Equine Infectious Anemia can't be conclusive for a diagnosis of this disease.

Keywords: *Coggins test, complete blood count, EIA, horse, thrombocytopenia*

AVALIAÇÃO TERMOGRÁFICA DA REGIÃO TENDÍNEA FLEXORA DE EQUINOS SUBMETIDOS À PROVA DE TRÊS TAMBORES

Thermographic evaluation of the flexor tendon region on horses submitted to barrel racing

Daniela S. Denadai[1], Bianca Gerardi[1], Mariana A. A. J. S. Pereira[1], Arthur A. Chaves[1], João P. B. Barbosa[1], Rafaela S. Baptista[1], José E. O. Zanon[1], Lívia P. Campos[2], Juliana R. Peiró[1], Luiz Claudio N. Mendes[1]

[1]Universidade Estadual Paulista (UNESP), Faculdade de Medicina Veterinária, Araçatuba, Brasil.

[2]Universidade Estadual Paulista (UNESP), Instituto de Biociências, Botucatu, Brasil.

E-mail: daniela_denadai@hotmail.com

RESUMO

Utilizaram-se 16 equinos, adultos, Quarto de Milha, divididos de acordo com o nível de treinamento: GR (regular: 5x/semana) e GE (esporádico: 2x/semana). Imagens termográficas da região tendínea flexora lateral dos membros torácicos (MTs) e pélvicos (MPs) foram obtidas através da câmera Flir® i60, em 6 momentos (M0: 30 minutos antes, M1: logo após, M2: após 30 minutos, M3: 1, M4: 2, M5: 6 e M6: 24 horas após a prova de 3 tambores), sendo obtida a temperatura média no software FLIR Tools®. Os dados foram submetidos a análise de variância e teste de Tukey (P<0,05). Não foi observada diferença estatística quando comparados os grupos. Houve aumento significativo das temperaturas após a realização do exercício (M1), que retornaram aos valores basais em M4, com exceção dos MTs direito do GE. Foi constatado aumento significativo da temperatura em M5, sendo similar à M1 (lado esquerdo – MTs e MPs), porém diferente de todos os outros momentos (lado direito - MTs do GT e dos MTs e MPs do GE). Em M6 todas as temperaturas foram similares a M0. Conclui-se que independente do nível de treinamento, a realização da prova de 3 tambores eleva imediatamente a temperatura da região tendínea flexora, e após 24 horas esta retorna aos valores basais. O aumento de temperatura após 6 horas da execução da prova indica o desenvolvimento de um processo inflamatório subclínico, de maior intensidade no lado direito. Deste modo, sugere-se que há maior exigência física dos tendões flexores de membros torácicos e pélvicos do lado direito.

Palavras-Chave: cavalos, inflamação, temperatura superficial, termorregulação

ABSTRACT

Sixteen adults Quarter horses were divided by training level: GR (regular: 5x/week) and GE (sporadic: 2x/week). Thermographic images of the lateral region of flexor tendons in thoracic (TLs) and pelvic limbs (PLs) were obtained by Flir® i60 camera in 6 moments (M0: 30 minutes before, M1: soon after, M2: after 30 minutes, M3: 1, M4: 2, M5: 6 and M6: 24 hours after barrel racing), with the average temperature being obtained in FLIR Tools® software. Data were submitted to ANOVA and Tukey's test (P < 0.05). There was no statistical difference when groups were compared. There was a significant temperature increase after exercise (M1), which returned to basal values in M4, except for the right TLs of GE. There was a significant increase in temperature in M5, being similar to M1 (left - TLs and PLs), but different from all other moments

(right side - TLs of GT and TLs and PLs of GE). In M6 all temperatures were similar to M0. It is concluded that regardless the training level, the performance of barrel racing test immediately raises the temperature of the flexor tendon region, and after 24 hours it returns to baseline values. The temperature increase 6 hours after the test, which indicates development of a subclinical inflammatory process, with greater intensity on the right side. Thus, it is suggested that there is a greater physical requirement on the tendons of thoracic and pelvic limbs on the right side.

Keywords: *horses, inflammation, surface temperature, thermoregulation*

AVALIAÇÃO ULTRASSONOGRÁFICA DE ESPESSURA MUSCULAR E DE GORDURA EM POTROS MANGALARGA MARCHADOR ALIMENTADOS COM SUPLEMENTO PROTEICO

Ultrasonographic evaluation of muscular and fat thickness in mangalarga marchador foals fed with a protein supplement based

Yane F. Moreira[1], Fátima C. S. Borges[1], Fernanda K. A. da Silva[1],Thaíza C. M. Rey[3], Mário F. V. de Almeida[3], Luan L. F. de Andrade[3], Márcio C. Matias[3], Rebeca A. Weigel[4], Tobyas M. A.Mariz[5], Pierre B. Escodro[5]

[1] Graduanda em Medicina Veterinária - UFAL e integrantes do GRUPEQUI-UFAL.

[2] Graduanda em Medicina Veterinária pelo Centro Universitário CESMAC.

[3] Pós graduação em Medicina Veterinária – UFAL.

[4] Pesquisadora no Departamento de Nutrição Animal da empresa Quimtia S, A, Paraná, Brasil.

[5] Professores adjuntos Universidade Federal de Alagoas (UFAL).

E-mail: yanemoreira4@gmail.com

RESUMO

Objetivou-se testar substituição de parte da fração concentrada da dieta de potros Mangalarga Marchador por suplemento proteico contendo whey protein, glutamina e lisina, avaliando influência em medidas ultrassonográficas de espessura muscular e gordura. Utilizou-se dois grupos de potros na fase pós-desmame, sendo 9 animais no grupo controle (GC) com peso de 160,79 ±21,32 kg e 9 animais no grupo suplementado (GW), peso 153,40±18,17 kg. O animais do GC receberam uma dieta de proporção volumoso/concentrado 50:50, consumindo 4% do PV, composta por ração comercial com 18% PB e feno de *Cynodon* sp. Já no GW ofertou-se dieta similar, mas com metade do concentrado comercial substituído por 150g do suplemento testado. Foram realizadas cinco avaliações, iniciando no dia do desmame (dia 0), seguindo 7, 14, 28 e 42 dias, analisando-se a espessura da camada muscular e de gordura. Utilizou-se ultrassom com transdutor linear de 6–8 Mhz em pontos na região dos músculos *Longisimus dorsi*, glúteo superficial e inserção da cauda. Os dados foram comparados por teste de Tukey a 5% de significância ($p<0,05\%$). A espessura do *Longisimus dorsi* aumentou significativamente a partir de 14 dias de tratamento, mantendo-se estável até 42 dias. As espessuras de gordura da inserção da cauda e no glúteo superficial diminuíram significativamente no

mesmo período. A substituição de parte do concentrado da dieta por 150g do suplemento contendo whey protein, glutamina e lisina, promoveu ganhos em espessura muscular e diminuição de espessura de gordura em potros da raça Mangalarga Marchador durante pós-desmame.

Palavras-Chave: desmame, equinocultura, glutamina, whey protein

ABSTRACT

The aim of this study was to test the replacement of part of the concentrated fraction of the Mangalarga Marchador foals diet by a protein supplement containing whey protein, glutamine and lysine, evaluating the influence of ultrasound measurements on muscle and fat thickness. Two groups of foals in the post-weaning phase, with 9 animals in the control group (CG), weight 160.79±21,32 kg; 9 animals in the supplemented group (WG), 153.40±18,17 kg. . The animals of the CG received a 50:50 ratio of fat / concentrate ratio, consuming 4% of the PV, composed of commercial feed with 18% CP and Cynodon sp. In the GW, a similar diet, but with half of the commercial concentrate replaced with 150g of the supplement tested. Five evaluations were carried out, starting at weaning day (day 0), following 7, 14, 28 and 42 days, analyzing the thickness of the muscle and fat layers. Ultrasound was used with a 6-8 Mhz linear transducer in points in the Longisimus dorsi muscle region, superficial gluteus and tail insertion. Data were compared by Tukey's test at 5% significance level. The thickness of Longisimus dorsi increased significantly from 14 days of treatment, remaining stable up to 42 days. The fat thickness of the tail insertion and the gluteus superficialus decreased significantly over the same period. The substitution of part of the diet concentrate for 150g of the protein supplement promoted gains in muscle thickness and decrease in fat thickness in Mangalarga Marchador foals during postweaning.

Keywords: *echinoculture, glutamina, weaning, whey protein*

COLOCEFALECTOMIA PARA O TRATAMENTO DE FRATURA FISÁRIA DA CABEÇA DO FÊMUR EM PÔNEI – RELATO DE CASO

Colocephalectomy for the treatment of capital physeal fracture of the femoral head in pony – case report.

Andressa D. Lorga[1]; Anny R. C. Gomes[1]; Flávia P. A. Amaro[1]; Mariana Cocco[1]; Luiza C. Barcellos[1]; Jackson Schade[1]; Peterson T. Dornbusch[1]

[1] Universidade Federal do Paraná (UFPR).

E-mail: lalorga2@hotmail.com

RESUMO

Objetivou-se descrever um caso de fratura fisária da cabeça do fêmur em pônei, o qual tratado cirurgicamente por meio de colocefalectomia. O paciente, macho inteiro, um ano e meio de idade, 136 kg,

com histórico de queda, apresentava encurtamento e desvio lateral do membro pélvico direito, além de crepitação, dor à abdução e claudicação grau 4 (1-5). Os exames radiográfico e ultrassonográfico confirmaram o diagnóstico de fratura fisária (Salter Harris tipo I) da cabeça do fêmur, para o qual optou-se pelo tratamento cirúrgico por meio da colocefalectomia. O procedimento foi realizado sob anestesia geral em decúbito lateral esquerdo. Após o acesso à articulação coxofemoral pela face lateral, foi realizada a ostectomia do colo femoral, além da remoção da cabeça do fêmur que permanecia congruente ao acetábulo. Previamente a síntese dos planos musculares e da pele, foi realizada a implantação de um dreno passivo tubular, o qual foi mantido por seis dias. Para analgesia pós-operatória foi administrado Morfina epidural por 6 dias e Fenilbutazona IV por 3 dias. Antibioticoterapia foi realizada com Ceftiofur IM por 15 dias e Metronidazol VO por 10 dias. Apesar de atrofia muscular, desvio lateral discreto e encurtamento relativo do membro permanecerem, o resultado estético e funcional foi considerado satisfatório, sendo evidenciada ausência de dor e importante redução da claudicação no período de cinco meses. Portanto, pode-se sugerir que a colocefalectomia seja uma alternativa eficaz para o tratamento de fratura fisária da cabeça do fêmur em pôneis, evitando a eutanásia e proporcionando qualidade de vida ao animal.

Palavras-Chave: claudicação, equino, locomotor, ortopedia, Salter Harris

ABSTRACT

This summary aimed to describe a case of a femoral head fracture in a pony, which was surgically treated by colocephalectomy. The patient, a 1,5 years old male, 136 kg, with a history of fall, presented shortening and lateral deviation of the right pelvic limb, in addition to crepitation, pain at abduction and lameness grade 4 (1-5). Radiographic and ultrasound examinations confirmed the diagnosis of a physeal fracture (Salter Harris type I) of the femoral head. Colocephalectomy was the surgical treatment chosen. The procedure was performed under general anesthesia in left lateral decubitus. After access the coxofemoral joint from the lateral side, femoral's lap ostectomy was performed, as well as the removal of the femoral head that remained congruent to the acetabulum. Before the suture of the muscular planes and the skin, a tubular passive drain was placed and it was maintained for six days. Epidural morphine was administered for 6 days and intravenous Phenylbutazone for 3 days for postoperative analgesia. Intramuscular Ceftiofur for 15 days and oral Metronidazole for 10 days was administered for antibiotic therapy. Although muscular atrophy, discrete lateral deviation and relative shortening of the limb remained, the aesthetic and functional results were considered satisfactory, evidencing absence of pain and significant reduction of lameness in the period of five months. Therefore, it may be suggested that colocephalectomy is an effective alternative for the treatment of physeal fracture of the femoral head in ponies, avoiding euthanasia and providing quality of life to the animal.

Keywords: *equine, lameness, locomotor, orthopedics, Salter Harris*

DETECÇÃO DE *CRONOBACTER SAKAZAKII* EM PLASMAS EQUINOS COLETADOS POR AFÉRESE MANUAL E ARMAZENADOS SOB REFRIGERAÇÃO

Detection of *Cronobacter sakazakii* in equine plasmas collected by manual apheresis and stored under refrigeration

Waldelucy K. B. F. da Silva[1], Silvia H. S. de Godoy[2], Thiago J. F. Silva[1], Camila Bianconi[3], Andrezza M. Fernandes[2], Ricardo L. M. de Sousa[1]

[1]Programa de Pós-Graduação em Biociência Animal, Faculdade de Zootecnia e Engenharia de Alimentos – USP.

[2]Laboratórios de Higiene Zootécnica e Multiusuário de Microbiologia, Faculdade de Zootecnia e Engenharia de Alimentos – USP.

[3]Programa de Pós-Graduação em Ciência Animal, Universidade Federal de Minas Gerais – UFMG.

E-mail: waldelucy@usp.br

RESUMO

O uso de sangue e seus componentes têm crescido em grande escala na medicina veterinária, sendo que os hemocomponentes, quando aplicados adequadamente, melhoram e podem salvar a vida do paciente. A plasmaférese é uma técnica que retira sangue de um doador, seguida por separação do plasma e reintrodução de células na circulação sanguínea do paciente. Na medicina veterinária, o plasma pode ser utilizado em casos de deficiências na hemostasia, imunodepressão e hipoproteinemia; em particular, nos equinos, a principal aplicação é no tratamento de falhas na transferência da imunidade passiva em potros. Enquanto que na hemoterapia humana, avaliações microbiológicas são exigidas para controle de qualidade dos produtos, adequando-os assim aos parâmetros estabelecidos pelas normas vigentes, na hemoterapia veterinária esse tipo de controle ainda não é amplamente adotado, principalmente na rotina clínica. Nesse sentido, foram avaliadas 5 amostras de plasma coletadas de 5 animais produtores de plasma de 2 municípios do estado de São Paulo, sendo submetidas inicialmente a cultivo em caldo BHI, por 24 horas a 37ºC, seguido de semeadura em ágar sangue, com incubação a 37ºC por 48 horas. Das cinco amostras, duas apresentaram crescimento bacteriano, sendo posteriormente submetidas a técnicas de identificação fenotípica (coloração de Gram e testes bioquímicos). Bacilos Gram negativos da espécie *Cronobacter sakazakii* foram detectados em uma das amostras. Os resultados obtidos na presente investigação ressaltam a necessidade e urgência do desenvolvimento e implementação de parâmetros rotineiros de avaliação da qualidade microbiológica de hemocomponentes também na medicina veterinária.

Palavras-Chave: *Cronobacter sakazakii*, equinos, hemocomponentes

ABSTRACT

The use of blood and its components have grown in large scale in veterinary medicine, and the hemocomponents, when properly applied, improve and can save the life of the patient. Plasmapheresis is a technique that removes blood from a donor, followed by separation of plasma and reintroduction of cells into the bloodstream of the patient. In veterinary medicine, plasma can be used in cases of deficiencies in

hemostasis, immunodepression and hypoproteinemia; in particular in horses, the main application is in the treatment of failures in the transference of passive immunity in foals. While microbiological evaluations are required to control the quality of the products in human hemotherapy, thus adapting them to the parameters established by the current norms, in veterinary hemotherapy this type of control is still not widely adopted, mainly in the clinical routine. In this sense, 5 plasma samples collected from 5 plasma-producing animals from 2 municipalities in the state of São Paulo were evaluated. They were initially cultured in BHI broth for 24 hours at 37ºC, followed by sowing in blood agar, incubated at 37ºC for 48 hours. Of the five samples, two presented bacterial growth, being later submitted to phenotypic identification techniques (Gram staining and biochemical tests). Gram negative bacilli of the Cronobacter sakazakii species were detected in one of the samples. The results obtained in the present investigation highlight the necessity and urgency of the development and implementation of routine parameters of evaluation of the microbiological quality of hemocomponents also in veterinary medicine.

Keywords*: Cronobacter sakazakii, horses, hemocomponents*

DETECÇÃO DE *RICKETTSIA SPP.* E *BORRELIA BURGDORFERI* LATU SENSO EM EQUINOS DE CAMPO GRANDE, MATO GROSSO DO SUL

Detection of *Rickettsia spp.* and *Borrelia burgdorferi* latu senso in horses from Campo Grande, Mato Grosso do Sul

João B. V. Campos[1]; João V. de Almeida[1]; Amanda A. Taveira[1]; Marcelo B. Labruna[2]; Heitor M. Herrera[1]

[1] Universidade Católica Dom Bosco (UCDB).

[2] Universidade de São Paulo (USP).

E-mail: joaovictortecagropecuaria2@gmail.com

RESUMO

A utilização do equino no estado do Mato Grosso do Sul (MS) em diversas atividades como trabalho, esporte ou lazer, resulta em grande importância para a economia do estado. Foi realizado um estudo com o intuito de detectar espécies de *Rickettsia*, bactérias do grupo Febre Maculosa, bem como *Borrelia burgdorferi* latu senso (l.s.), agente causador da Doença de Lyme, em equinos residentes em Campo Grande - MS. Foram colhidas amostras de 75 equinos da Escola Hípica do Círculo Militar de Campo Grande - MS, em janeiro de 2018. Para detectar o DNA de *B. burgdorferi* l.s. foi utilizado o teste molecular de reação em cadeia da polimerase (PCR) a partir de sangue total. Para o diagnóstico de bactérias do grupo Febre Maculosa (*Rickettsia rickettsii*, *R. parkeri* e *R. amblyommatis*) foi utilizado o teste sorológico de Imunofluorescência Indireta (RIFI). Observamos que 50,6% (38/75) dos animais amostrados apresentaram positividade no teste molecular para *B. burgdorferi* l.s. Com relação a sorologia realizada para a detecção de bactérias do grupo Febre Maculosa, 12% (9/75) estavam soropositivas para *R. rickettsii*, 10,6% (8/75) mostraram-se

soropositivos para *R. parkeri*, e 13,3% (10/75) apresentaram soropositividade para *R. amblyommatis*. Quando avaliamos as coinfecções, observamos que três animais apresentaram soropositividade para as três espécies de *Rickettsia*. Ainda, foi observado que um animal se encontrou positivo para os quatro agentes. Nossos resultados alertam para a importância na saúde pública visto que os equinos são utilizados em estreita proximidade com os seres humanos.

Palavras-Chave: carrapatos, cavalos, diagnóstico, epidemiologia

ABSTRACT

The use of equine in the state of Mato Grosso do Sul (MS) in various activities such as work, sports or pleasant drive, is of great importance for economy. This study was carried out to detect species of Rickettsia, bacteria of the Spotted Fever group, as well as Borrelia burgdorferi latu senso (l.s.), a causative agent of Lyme disease in horses that inhabitant Campo Grande - MS. Samples were collected from 75 equines from the Equestrian School of the Military Circle of Campo Grande - MS, in January, 2018. To detect the DNA of B. burgdorferi l.s. the polymerase chain reaction (PCR) molecular test was used from whole blood. For the diagnosis of bacterias that causes Spotted Fever group (Rickettsia rickettsii, R. parkeri and R. amblyommatis), the Indirect Immunofluorescence serum (IFAT) test was used. We observed that 50.6% (38/75) of the samples presented positive in the molecular test for B. burgdorferi l.s. Regarding serology performed for the detection of bacteria from the Spotted Fever group, 12% (9/75) were seropositive for R. rickettsii, 10.6% (8/75) were seropositive for R. parkeri, and 13.3 % (10/75) presented seropositivity for R. amblyommatis. When we evaluated the coinfections, we observed that three horses showed seropositivity for the three species of Rickettsia. Furthermore, it was observed that one sample was positive for the four agents in the tests used. Our results point to the importance in public health once equines are used near humans.

Keywords: *epidemiology, diagnosis, horses, tick-borne agents*

DIAGNÓSTICO DE HERDA EM POTRO JOVEM: RELATO DE CASO

Diagnosis of HERDA in a young foal: Case report

Stéffany O. Barbosa[1], Angelo E. S. Donadon[1], Tayná Rosendo[1], Francisco L. F. Feitosa[2], Fabiano A. Cadioli[2], Luiz Cláudio N. Mendes[2]

[1] Residente na Universidade Estadual Paulista campus Araçatuba.

[2] Docente na Universidade Estadual Paulista campus Araçatuba.

E-mail: steffanyoliveirab@hotmail.com

RESUMO

Astenia Dérmica Regional Hereditária Equina (HERDA) é uma doença autossômica causada pela mutação pontual em (c.115G>A) alterando o metabolismo do colágeno. A HERDA ocorre majoritariamente em

equinos Quarto de Milha (QM) das linhagens de apartação pois animais heterozigotos apresentam melhor desempenho atlético o que levou a seleção desse gene. Em geral, é observada a partir dos 18 meses e caracteriza-se por pele frouxa, fina, hiperextensível e frágil. O diagnóstico baseia-se no histórico clínico e é confirmado por teste molecular. O objetivo desse trabalho é relatar um caso de diagnóstico precoce de HERDA em potra de 5 meses idade. Uma potra QM da linhagem apartação com 5 meses de idade foi hospitalizada apresentando feridas que haviam se instalado há 10 dias e não tiveram evolução. As lesões maiores localizavam-se na região do flanco estendendo cranialmente sobre o costado, em ambos os lados. Apesar do bom estado geral e parâmetros vitais normais, o paciente apresentava prega cutânea incomum caracterizando elasticidade anormal da pele. Foi realizado o sequenciamento genético pela técnica de PCR por eletroforese capilar para determinar uma possível mutação do gene (c.115G>A). O teste indicou mutação em ambos alelos do gene, o que configura a manifestação da HERDA. Após o tratamento das feridas, o animal recebeu alta com recomendações para seu bem-estar e qualidade de vida. Por se tratar de uma afecção genética de caráter hereditário, mesmo tendo alto valor zootécnico, equinos com manifestação clínica da doença não devem ser utilizados para reprodução para que ocorra diminuição na prevalência do gene.
Palavras-Chave: doença genética autossômica, equino, HERDA

ABSTRACT

Hereditary equine regional dermal asthenia (HERDA) is a autosomal disease caused for a mutation in (c.115G>A) altering collagen metabolism. The HERDA occurs mainly Quarter Horse (QH) Cutting's lineages because heterozygous animals exhibit better athletic performance which lead to this gene's selection. In general, it´s observed from 18 months and characterize for unattached, slim, hyperextensive and fragile skin. Diagnostic is based clinical history and confirmed by molecular test. The objective this study is to report a case of HERDA´s early diagnosis in filly has 5-month-old. A QH filly of Cutting´s lineages 5 months old was hospitalized presenting wound which appeared 10 days ago, and they didn't evolve. The biggest lesions were on flank cranially extending on the ribs, in both sides. Although the good general condition and normal vital parameters, the patient showed unusual fold skin characterizing abnormal elasticity of the skin. The genetic sequential was performed by the PCR technique for capillary electrophoresis to determine a possible gene mutation (c.115G>A). The test indicated gene mutation in both alleles setting HERDA disease. Then wound treatment the animal received medical release and recommendation for his welfare and life quality. Even having high value, affected horses must not to be used for reproduction to decreases gene prevalence because it is a hereditary genetic disorder.
Keywords: *autossomal genetic disease, equine, HERDA*

DIFERENTES DOSES DE DETOMIDINA APLICADAS EM EQUINOS DA RAÇA MARAJOARA VIVENDO EM CONDIÇÕES SEMISSELVAGENS

Different detomidine doses applied in horses of Marajoara Breed living in semi-feral conditions

Alison M. Santos[3]; Bruno D. Malacarne[1]; Cahuê F. R. Paz[1]; Juliana G. Lima[3]; João V. Almeida[1]; Gilberto P. Gonçalves[3]; Romulo C. Leite[2]; André G. M. Silva[3]; Armando M. Carvalho[1]; Rafael R. Faleiros[1]

[1]Universidade Federal de Minas Gerais - Departamento de Clínica e Cirurgias Veterinárias.

[2]Universidade Federal de Minas Gerais - Departamento de Medicina Veterinária Preventiva.

[3]Universidade Federal do Pará - Instituto de Medicina Veterinária.

E-mail: brunodmalacarne@gmail.com

RESUMO

Baseado em estudos prévios, a dose de detomidina (20µg/kg/IM) é ineficiente em promover sedação nestes animais. Com hipótese que a dose superior é eficiente, objetivou-se comparar as doses de detomidina 20µg/kg/IM (DB) e 100µg/kg/IM (DA) em seis éguas adultas, com tratamentos aplicados a cada 24 horas. Os animais foram contidos em tronco e vendados. Antes e por 60 min após a aplicação dos tratamentos, mensurou-se em intervalos de 10 min as frequências cardíaca (FC), respiratória (FR) e a sedação foi avaliada registrando-se as intensidades (escala progressiva de 0 a 5) de ataxia, de abaixamento da cabeça e reação ao toque de bastão nas regiões da nuca, cernelha e jarrete. A distância de fuga em relação ao pesquisador foi mensurada antes e após esse período experimental. Testes estatísticos específicos foram aplicados para variáveis paramétricas ou não ($P<0,05$). Referente ao basal, DA diminuiu a FC e FR em todos os tempos, como a altura de cabeça a partir dos 20 min, a reação ao toque na cernelha aos 30 min e nuca aos 50 min, associado ao aumento da ataxia. Em DB a FC diminuiu somente a partir de 30 min e a FR aos 50 min, o único sinal de sedação foi a diminuição da altura da cabeça aos 40 min. Ambos grupos diminuíram a distância de fuga após aplicação do fármaco, sendo DA 39% menor que DB. Em conclusão, a dose de detomidina 100µg/kg/IM garante bom efeito sedativo e permite maior aproximação dos humanos em relação a estes equinos.

Palavras-Chave: anestesia**,** alfa2-agonistas, cavalos, comportamento

ABSTRACT

Based on previous studies, the dose of detomidine (20µg/kg/IM) is inefficient in promoting sedation in these animals. With the hypothesis that the upper dose is efficient, it was aimed to compare the doses of detomidine 20µg/kg/IM (DB) and 100µg/kg/IM (AD) in six adult mares, with treatments applied every 24 hours. The animals were contained in trunk and blindfolded. Before and during 60 min after the treatments, the cardiac (HR), respiratory (RR) frequencies were measured at 10 min intervals and sedation was evaluated by recording the intensities (progressive scale 0 to 5) of ataxia, of lowering of the head and reaction to the touch of stick in the regions of the nape, withers and hocks. The scape distance from the

researcher was measured before and after this experimental period. Specific statistical tests were applied for parametric or non-parametric variables (P<0.05). Regarding the baseline, DA decreased HR and RR at all times, as head height from 20 min, reaction at the touch at the withers at 30 min and neck at 50 min, associated with increased ataxia. In DB the HR decreased only from 30 min and the RR at 50 min, the only sign of sedation was the decrease in head height at 40 min. Both groups decreased the scape distance after application of the drug, being DA 39% lower than DB. In conclusion, the dose of 100µg/kg/IM detomidine ensure a good sedative effect and allows a closer approximation of humans to this group of horses.
***Keywords**: anesthesia, alpha 2 agonists, horses, behavior*

DISPLASIA COXOFEMORAL BILATERAL INCAPACITANTE EM UM POTRO MANGALARGA MARCHADOR

Disabling bilateral hip dysplasia in a Mangalarga Marchador foal

Maria L. A. Kneipp[1], Rivaldo N. Costa[2], Bruno D. Malacarne[1], Clarissa H. Santana[1], Renato L. Santos[1], Jorge T. B. Lima[1], Isabella C. Winter[1], Letícia O. Cota[1], Armando M. Carvalho[1] Andressa B. S. Xavier[1], Rafael R. Faleiros[1]

[1] Universidade Federal de Minas Gerais

[2] Médico veterinário autônomo

E-mail: mlakneipp@gmail.com

RESUMO

A displasia coxofemoral é uma doença de desenvolvimento da articulação do quadril, com graus variados de arrasamento do acetábulo e achatamento da cabeça do fêmur, que inevitavelmente conduz à osteoartrite. Apesar de alta relevância em cães, por ser debilitante, hereditária e de elevada prevalência, raramente é descrita em equinos. Foi atendido pela equipe da Clínica Cirúrgica de Grandes Animais da Universidade Federal de Minas Gerais um potro de quatro meses de idade, da raça Mangalarga Marchador, apresentando claudicação dos membros pélvicos, cifose toracolombar, atrofia dos músculos da garupa, redução das fases cranial e caudal do passo, e intensa dor à manipulação dos membros. Os exames radiográfico e ultrassonográfico indicaram a displasia coxofemoral bilateral. Pela severidade das lesões e evidente incapacidade do animal, optou-se pela eutanásia. As lesões observadas macroscopicamente se restringiam às articulações coxofemorais. No líquido sinovial havia moderada quantidade de fibrina e coágulos cruóricos. Havia espessamento da cápsula articular por fibrose acentuada, intenso arrasamento da fossa acetabular e erosões multifocais da cartilagem acetabular, com hemorragia e exposição do osso subcondral. A cabeça do fêmur estava intensamente achatada e com erosões multifocais da cartilagem articular, com hemorragia e exposição do osso subcondral. Tanto os achados clínicos, radiográficos, ultrassonográficos e as alterações anatomopatológicas das articulações coxofemorais foram compatíveis com displasia coxofemoral e, ao que

tudo indica, esse é o primeiro relato nessa raça. O presente relato serve de alerta para a possibilidade de desenvolvimento dessa afecção, de caráter hereditário e incapacitante, em equinos da raça Mangalarga Marchador.

Palavras-Chave: claudicação, equino, osteoartrite

ABSTRACT

Hip dysplasia is a developmental disease of the coxofemoral joint resulting in varying degrees of acetabular deviation and flattening of the femoral head, leading inevitably to osteoarthritis. Although relevant in dogs by its high prevalence and disabling and genetic aspects, his dysplasia is rarely reported in horses. A four-month old foal of the Mangalarga Marchador breed was attended by the team of the Large Animals Surgical Services of the Federal University of Minas Gerais, presenting lameness of the pelvic limbs, thoracolumbar kyphosis, atrophy of the croup muscles, reduction of the cranial and caudal phases of the step, and intense pain to the manipulation of the limbs. Radiographic and ultrasound examinations indicated bilateral coxofemoral dysplasia. Due to the severity of the lesions and conditions of the animal, euthanasia was chosen. The lesions observed macroscopically were restricted to the hip joints. In synovial fluid there was a moderate amount of fibrin and crude blood clots. There was thickening of the joint capsule due to marked fibrosis, intense acetabular fossa destruction and multifocal erosions of the acetabular cartilage, with hemorrhage and exposure of the subchondral bone. The femoral head was intensely flattened and had multifocal erosions of the articular cartilage, with hemorrhage and exposure of the subchondral bone. Both the clinical, radiographic, ultrasonographic and anatomopathological findings of the hip joints were compatible with hip dysplasia and, apparently, this is the first report in this horse breed. The present report serves as an alert for the possibility of development of this disabling and inherited condition in Mangalarga Marchador horses.

Keywords: *horse, lameness, osteoarthritis*

EFEITO ANTIINFLAMATÓRIO COMPARATIVO DO FLUNIXIN MEGLUMINE, FIROCOXIBE E MELOXICAM EM EQUINOS SUBMETIDOS A ORQUIECTOMIA

Comparative anti-inflammatory effect of flunixin meglumine, firocoxibe and meloxicam in equine submitted to orchiectomy

Francielli P. Gobbi[1], Gabriela B. Lemos[1],Vinícius Maretto[1], Jeffersson T. S. Oliveira[1] Paula A. Di Filippo[1], Carla B. Martins[2]

[1] Universidade Estadual do Norte Fluminense Darcy Ribeiro – UENF.

[2] Universidade Federal do Espírito Santo – UFES.

E-mail: franci_gobbi@hotmail.com

RESUMO

Os anti-inflamatórios não esteroidais inibem as cicloxigenases (COX) e são comumente utilizados como alternativa para o tratamento da dor e inflamação em equinos. Este estudo objetivou avaliar e comparar os efeitos antiinflamatórios do flunixin meglumine (COX não seletivo, Banamine®; 1,1 mg.kg¹, IM), do meloxicam (COX II preferencial, Maxicam 2%®; 0,6 mg.kg¹, IM) e do firocoxibe (COX II seletivo, Equioxx®; 0,1 mg.kg¹, VO) em 18 equinos após orquiectomia bilateral aberta. Os animais foram distribuídos em 03 grupos com 06 animais cada e receberam os respectivos anti-inflamatórios uma vez ao dia, por 5 dias consecutivos. Exame clínico e coleta de amostras de sangue total e de líquido peritoneal (LP) foram realizados antes (0) e após as orquiectomias (1, 3, 6, 9, 12, 24, 48, 72, 120, 168 horas). Após as orquiectomias, independente do fármaco recebido, os animais apresentaram leucocitose por neutrofilia, monocitose e hiperfibrinogenia. O LP de amarelo-palha e límpido verificado antes das castrações tornou-se vermelho e turvo. Taquicardia e hipertermia foram achados comuns após as castrações nos animais que receberam maxicam e firocoxibe. Estes animais também apresentaram edema prepucial e escrotal severo e claudicação dos membros pélvicos. Diante dos achados, conclui-se que o flunixin meglumine possui ação anti-inflamatória mais eficaz no controle da inflamação e, consequentemente da dor, em equinos submetidos à orquiectomia quando comparado ao meloxicam e firocoxibe.

Palavras-Chave: anti-inflamatórios não esteroidais, castração, cavalos

ABSTRACT

Non-steroidal anti-inflammatory drugs inhibit cyclooxygenase (COX) and are commonly used as an alternative for the treatment of pain and inflammation in horses. This study aimed to evaluate and compare the antiinflammatory effects of meloxicam (preferential COX II, Maxicam 2% ®, 0.6 mg.kg¹, IM) of flunixin meglumine (non-selective COX, Banamine®; 1.1 mg.kg¹, IM) and firocoxib (selective COX II, Equioxx®, 0.1 mg.kg¹, VO) in 18 horses after open bilateral orchiectomy. The animals were distributed in 03 groups with 06 animals each and received their respective anti-inflammatory drugs once daily for 5 consecutive days. Clinical examination and collection of whole blood and peritoneal fluid (PL) samples were performed before (0) and after orchiectomies (1, 3, 6, 9, 12, 24, 48, 72, 120, 168 hours). After orchiectomies, regardless of the drug received, the animals presented leukocytosis by neutrophilia, monocytosis and hyperfibrinogenia. The clear, straw yellow PL recorded before the castration became red and cloudy. Tachycardia and hyperthermia were common findings after castration in animals receiving maxicam and firocoxib. These animals also presented severe preputial and scrotal edema and lameness of the pelvic limbs. In view of the findings, it is concluded that flunixin meglumine has a more effective antiinflammatory action in the control of inflammation and, consequently of pain, in horses submitted to orchiectomy when compared to meloxicam and firocoxib.

Keywords: *castration, horses, nonsteroidal anti-inflammatory drugs*

EFEITO SEDATIVO DA DETOMIDINA ASSOCIADA OU NÃO AO BUTORFANOL EM EQUINOS DA RAÇA MARAJOARA VIVENDO EM CONDIÇÕES SEMISSELVAGENS

Sedative effect of detomidine associate or not to butorfanol in Marajoara breeds living in semi-feral conditions

Alison M. Santos[3]; Bruno D. Malacarne[1]; Cahuê F. R. Paz[1]; Juliana G. Lima[3]; João V. Almeida[1]; Gilberto P. Gonçalves[3]; Romulo C. Leite[2]; André G. M. Silva[3]; Armando M. Carvalho[1]; Rafael R. Faleiros[1]

[1]Universidade Federal de Minas Gerais- Departamento de Clínica e Cirurgias Veterinárias.

[2]Universidade Federal de Minas Gerais- Departamento de Medicina Veterinária Preventiva.

[3]Universidade Federal do Pará- Instituto de Medicina Veterinária.

E-mail: cahuepaz@gmail.com

RESUMO

Baseado em estudos prévios, o uso de detomidina 100µg/kg/IM apresenta bons efeitos sedativos. Em hipótese que a associação de detomidina e butorfanol potencializa esses efeitos, objetivou-se comparar detomidina isolada (DI-100µg/kg/IM) e associada com butorfanol (DAB- 0,1mg/kg/IM) em seis éguas adultas, com tratamentos aplicados com intervalo de 24 horas. Os animais foram contidos em tronco e vendados. Antes e por 60 min após a aplicação dos tratamentos, mensurou-se em intervalos de 10 min as frequências cardíaca (FC), respiratória (FR) e a sedação foi avaliada registrando-se as intensidades (escala progressiva de 0 a 5) de ataxia, de abaixamento da cabeça e de reação ao toque de bastão nas regiões da nuca, cernelha e jarrete. A distância de fuga em relação ao pesquisador foi mensurada antes e após esse período experimental. Testes estatísticos específicos foram aplicados para variáveis paramétricas ou não ($P<0,05$). Referente ao basal, ambos os grupos apresentaram diminuição da FC e FR em todos os tempos, sendo a FR menor em DAB do que DI a partir de 40 minutos. DI apresentou diminuição da altura de cabeça aos 20 min, da reação ao toque na cernelha aos 30 min e nuca aos 50 min, associado ao aumento de ataxia neste tempo. Em DAB os sinais de sedação se intensificaram a partir de 40 min. A distância de fuga diminuiu após aplicação dos fármacos em ambos os grupos. Concluímos que associação anestésica com butorfanol apresentou benefícios na sedação, entretanto o uso de detomidina (100µg/kg/IM) apresenta melhor relação custo/benefício.

Palavras-Chave: anestesia**,** butorfanol, cavalos, opioides

ABSTRACT

Based on previous studies, the use of 100µg/kg/IM detomidine has good sedative effects. In the hypothesis that the association of detomidine and butorphanol potentiated these effects, it was aimed to compare detomidine isolated (DI-100µg/kg/IM) and associated with butorphanol (DAB-0.1mg/kg/ IM) in six adult mares, applied with a 24-hour interval. The animals were contained in trunk and blindfolded. Before and during 60 min after the treatments, the cardiac (HR), respiratory (RR) frequencies were measured at 10 min

intervals and sedation was evaluated by recording the intensities (progressive scale 0 to 5) of ataxia, of lowering of the head and of reaction to the touch of stick in the regions of the nape, withers and hocks. The distance of flight from the researcher was measured before and after this experimental period. Specific statistical tests were applied for parametric or non-parametric variables (P<0.05). Regarding baseline, both groups had a decrease in HR and RR at all times, with RR being lower in DAB than DI since 40 minutes. DI presented decrease of head height at 20 min, reaction at touch at the withers at 30 min and neck at 50 min, associated with increased ataxia at this time. In DAB the signs of sedation intensified from 40 min. The scape distance decreased after application of the drugs in both groups. We conclude that anesthetic association with butorphanol showed benefits in sedation, however, the use of detomidine (100µg/kg/IM) has a better cost/benefit ratio.

***Keywords**: anesthesia, butorphanol, horses, opioids*

EFEITOS SEDATIVOS DA DETOMIDINA EM EQUINOS DA RAÇA MARAJOARA VIVENDO EM CONDIÇÕES SEMISSELVAGENS

Sedative effects of detomidine in Marajoara breed horses living in semi-feral conditions

Alison M. Santos[3], Bruno D. Malacarne[1], Cahuê F. R. Paz[1], Juliana G. Lima[3], João V. Almeida[1], Gilberto P. Gonçalves[3], Romulo C. Leite[2], André G. M. Silva[3], Armando M. Carvalho[1], Rafael R. Faleiros[1]

[1]Universidade Federal de Minas Gerais- Departamento de Clínica e Cirurgias Veterinárias

[2]Universidade Federal de Minas Gerais- Departamento de Medicina Veterinária Preventiva

[3]Universidade Federal do Pará- Instituto de Medicina Veterinária

E-mail: brunodmalacarne@gmail.com

RESUMO

Com hipótese de que equinos Marajoaras semisselvagens são refratários a doses convencionais de alfa2-agonistas, objetivou-se verificar seus efeitos sedativos em éguas adultas aleatoriamente divididas em grupos detomidina (20ug/kg, IM, n=6) e placebo (solução isotônica, IM, n=6). Os animais foram posicionados em tronco de contenção e vendados. Antes e por 60 min após a aplicação dos tratamentos, mensurou-se em intervalos de 10 min as frequências cardíaca (FC) e respiratória (FR) e a sedação foi avaliada registrando-se as intensidades (escala progressiva de 0 a 5) de ataxia, de abaixamento da cabeça e de reação ao toque de bastão nas regiões da nuca, cernelha e jarrete. A distância de fuga em relação ao pesquisador foi mensurada antes e após esse período experimental. Testes estatísticos específicos foram aplicados para variáveis paramétricas ou não (P<0,05). Em relação ao basal, a aplicação de detomindina reduziu a FC a partir 30 min e a FR a partir de 50 min. O único sinal significante de sedação no grupo detomidina foi maior intensidade de abaixamento de cabeça, que chegou ao grau leve pontualmente aos 40 min. De forma interessante, houve redução na distância de fuga ao fim do período experimental em ambos os grupos. Entretanto, essa distância

não foi superior no grupo tratado com detomidina. Em conclusão, o manejo em tronco de contenção por 60 min é capaz de reduzir a distância de fuga e o uso de detomidina (20ug/kg, IM) é ineficiente para produzir sedação e facilitar a aproximação humana nessa população de equinos.

Palavras-Chave: anestesia, alfa2-agonistas, cavalos, comportamento

ABSTRACT

With the hypothesis that marajoaras semi-feral are refractory to conventional doses of alpha2-agonists, the objective was to verify their sedative effects in adult mares randomly divided into detomidine (20ug/kg, IM, n = 6) and placebo (isotonic solution, IM, n = 6). The animals were placed in a containment trunk and blindfolded. Before and during 60 min after the treatments, heart rate (HR) and respiratory rate (RR) were measured at 10-min intervals and sedation was evaluated by recording the intensities (progressive scale from 0 to 5) of ataxia, of lowering of the head and of reaction to the touch of stick in the regions of the nape, withers and hocks joint. The scape distance from the researcher was measured before and after this experimental period. Specific statistical tests were applied for parametric or non-parametric variables (P <0.05). In relation to the basal, the application of detomindine reduced the HR from 30 min and the RR from 50 min. The only significant sign of sedation in the detomidine group was higher head lowering intensity, which reached the light degree punctually at 40 min. Interestingly, there was a reduction in leakage distance at the end of the experimental period in both groups. However, this distance was not higher in the group treated with detomidine. In conclusion, the 60-minute containment trunk management is able to reduce the escape distance and the use of detomidine (20ug/kg, IM) is inefficient to produce sedation and facilitate human approximation in this equine population.

Keywords*: anesthesia, alpha 2 agonists, horses, behavior*

ENCARCERAMENTO DO INTESTINO DELGADO EM FORAME EPIPLOICO EM EQUINOS COM HÁBITO DE AEROFAGIA: RELATO DE 4 CASOS

Entrapment of the small intestine in the epiploic foramen in cribbiting horses: report of 4 cases

Carolina S. Esper[1], Fernanda de A. L. Sousa[1], Fernanda de P. Schmitt[1], Juliana de M. Alonso[1], Marcos J. Watanabe[1], Celso A. Rodrigues[1], Ana Liz G. Alves[1], Carolina M. Ramos[1], Gustavo S. Rosa[1], Carlos A. Hussni[1]

[1] Departamento de Cirurgia e Anestesiologia Veterinária – Faculdade de Medicina Veterinária e Zootecnia- FMVZ. Universidade Estadual Paulista (UNESP), Botucatu – São Paulo.

E-mail: cahussni@fmvz.unesp.br

RESUMO

O encarceramento de forame epiplóico (EFE) é uma das causas mais comuns de lesão intestinal estrangulante em equinos. As alças intestinais são aprisionadas no forame epiplóico, estrutura que comunica a cavidade peritoneal à bursa omental. Relata-se quatro casos de EFE, entre eles: três machos e uma fêmea; dois da raça Quarto de Milha, um SRD e um Brasileiro de Hipismo; idade média de 11 anos; altura média de cernelha de 160,5cm; massa corporal média de 465kg. Todos os animais apresentavam hábito de aerofagia. De acordo com o segmento intestinal aprisionado, houve variação de presença de refluxo enterogástrico e detecção de intestino delgado distendido à palpação transretal. Em todos os casos foram identificados segmentos de intestino delgado distendidos e espessados, preferencialmente na região abdominal cranial ventral direita, ao exame ultrassonográfico. À laparotomia exploratória constataram-se: dois casos de aprisionamento jejunoileal; um de jejuno; e o outro de íleo. Todos os animais apresentaram EFE da esquerda para a direita. Apenas o animal que apresentava o íleo aprisionado sobreviveu; os demais foram submetidos à eutanásia no período transoperatório devido à extensa isquemia intestinal e/ou devido à hemorragia severa em decorrência da manobra de redução. A aerofagia é o fator de risco que apresenta maior correlação positiva com o EFE, fato corroborado pelos quatro casos. Apesar da descrição de um bom prognóstico para EFE na literatura, foi obtido um desfecho ruim entre os casos atendidos, e é ressaltada a contribuição da extensão da lesão e do sangramento da veia porta no transoperatório para esse resultado.

Palavras-Chave: aerofagia, cavalos, cólica, forame epiploico

ABSTRACT

Epiploic foramen entrapment (EFE) is one of most common causes of strangulative enteric lesion in horses. Intestinal loops are entrapped in epiploic foramen, which communicates peritoneal cavity and omental bursa. Four cases of EFE are reported. Among them, three males and one female, two Quarter Horses, one mixed breed and one Brazilian Equestrian, aged between 3 to 20 years, mean 11 years. The average height was 160.5cm and 465kg. All horses had a previous record of cribbiting habit. The presence of enterogastric reflux and small intestine distended loops in transrectal palpation was variable in dependence of the trapped segment. In all cases, distended and thickened small bowel segments were identified in ultrassonografic exam mainly in right cranial ventral abdominal region. In surgical exploration were identified two cases of jejunum and ileum entrapped, one of the ileum and one of jejunum. All animals showed EFE from left to right. The horse that had trapped the ileum has survived. The others were euthanized due to the extent of injury or rupture of large vessels during surgical reduction. Although there are many notes of possible risk factors for EFE occurrence, cribbing is the risk factor that has the highest positive correlation with EFE. This appointment was confirmed by the cases presented. Despite being described a good prognosis for the EFE, a bad outcome was achieved among the cases, and stresses that the extent of the injury and bleeding from the portal vein contributed to this outcome.

Keywords: *colic, cribbing, epiploic foramen, horses*

ENDOMETRITE SÉPTICA E SEPSE EM ÉGUA APÓS PARTO DISTÓCICO - RELATO DE CASO

Septic endometritis and sepsis after labour dystocia in a mare - case report

Ester C. Santos[1], Edward S. P. Júnior[1], Elaine P. Borges[1], Laís G. Caymmi[1], Júlia M. M. Jordan[2], Paloma de S. Bahia[2], Múcio F. F. Mendonça[3], Anna Fernanda M. S. C. Ferreira[4], Vitor S. Carvalho[4], Domingos C. R. Dias[5]

[1]Médicos Veterinários Residentes em Clínica Médica de Ruminantes e Equídeos do Centro de Desenvolvimento da Pecuária (CDP-EMEVZ-UFBA).

[2]Graduandas em Medicina Veterinária da Escola de Medicina Veterinária e Zootecnia (EMEVZ-UFBA).

[3]Mestrando em Ciência Animal nos Trópicos (EMEVZ-UFBA).

[4]Médicos Veterinários da Clínica de Ruminantes e Equídeos (CDP-EMEVZ-UFBA).

[5]Docente do Departamento de Anatomia, Patologia e Clínicas Veterinárias (DEAPAC-EMEVZ-UFBA) e Chefe do Setor de Clínica de Equídeos (CDP-EMEVZ-UFBA).

E-mail: juliamarina35@gmail.com

RESUMO

A endometrite é uma das principais complicações após partos distócicos em éguas e seu diagnóstico baseia-se nos achados do exame físico e de exames laboratoriais. A endometrite séptica equina é comumente acompanhada por endotoxemia, sepse e laminite. Este relato descreve caso de endometrite séptica após distocia, em égua Mangalarga, oito anos, tordilha, 490 kg, atendida em setembro de 2018 no Setor de Clínica de Equídeos do CDP-EMEVZ-UFBA. O histórico revelou que parto havia começado há 18 horas sem expulsão do feto. Ao exame físico observou-se taquicardia, taquipneia, normotermia, mucosas congestas, bruxismo, hipomotilidade intestinal, contrações discretas espaçadas e pulso digital leve. Havia insinuação da cabeça do feto, edema de vulva e ânus. Comprovou-se distocia e feto foi removido com manobra obstétrica, detectando em palpação transvaginal acúmulo de secreção uterina fétida. Os exames laboratoriais revelaram hiperfibrinogenemia, leucopenia e monocitose, evoluindo para leucocitose e elevação de enzimas hepáticas e musculares. Tais achados determinaram um quadro de Endometrite Séptica associada à Sepse. A terapêutica consistiu em lavagem uterina a cada 8 horas com solução Ringer Lactato (RL) aquecida, crioterapia digital para prevenção da laminite por 72 horas, hidratação enteral e parenteral, antimicrobianos sistêmicos (Ceftiofur e Amicacina) por 15 dias, além de duas administrações de Polimixina B, anti-inflamatórios (Flunixim meglumine por cinco dias e Meloxicam por 10 dias), Ocitocina 2/2 horas por 24 horas e Omeprazol por 15 dias. Houve melhora evidente e progressiva do quadro clínico com alta médica após 17 dias.

Palavras-Chave: distocia, cavalo, laminite, septicemia

ABSTRACT

Endometritis is one of the main complications after labour dystocia and its diagnosis is based on clinical evaluation and laboratory tests. Equine septic metritis is commonly accompanied by septicemia,

endotoxemia and laminitis. This report describes a septic metritis case after dystocia in a mare, Mangalarga breed, eight years old, 490 kg, attended in September 2018 at Equine Clinical Sector of CDP-EMEVZ-UFBA. The labour started and continued to carry on for approximately 18 hours without the fetus expulsion. Clinical examination showed tachycardia, tachypnea, normothermia, congestive mucosa, bruxism, intestinal hypomotility, discrete spaced contractions and very weak pulse on its members. There was an insinuation of the fetus head, vulva's edema and anus. The dystocia was confirmed and the fetus was removed with obstetrical maneuver, detecting from a transvaginal palpation an accumulation of fetid uterine secretion. Laboratory tests revealed hyperfibrinogenemia, leukopenia and monocytosis, progressing to leukocytosis and elevation of liver and muscle enzymes. The therapy consisted of uterine lavage, 8/8 hours, with Lactated Ringer's solution (RL) heated, cryotherapy to prevent laminitis for 72 hours, enteral and parenteral hydration, systemic antibiotic therapy (Ceftiofur and Amikacin) for 15 days and two administration of Polimixin B, anti-inflammatory (Flunixim meglumin for five days and Meloxicam for 10 days), Oxytocin 2/2 hours for 24 hours and Omeprazol for 15 days. There was an evident and progressive improvement of the clinical signals allowing medical release after 17 days.

Keywords: *dystocia, horses, laminitis, septicemia*

ERYTHROGRAM CHANGINGS OF MARES IN TRANSITION PERIOD

Mudanças no eritrograma de éguas em período de transição

Micheline O. Silva[1], Samuel R. Alves[1], Lorena C. Monteiro[1], Paulo V. M. Santos[1], Caio M. Costa[1], Bruna M. Ribeiro[1], Glaucia M. M. da Silva[1], Gabriella M. M. Ferreira[1], José Dantas R. Filho[1]

[1]Programa de Pós-Graduação em Medicina Veterinária, Universidade Federal de Viçosa.
E-mail: michelineozana@gmail.com

ABSTRACT

The current study evaluate the effects of the transition period about the hematological biomarkers of Mangalarga Marchador mares created in grazing system. Were used 48 mares divided in a Maintenance Group (MG) and a Transition Group (TG) composed of mares in the final third of pregnancy, delivery and early lactation. The blood sample collection were made at sixty, thirty and fifteen days before the delivery time (T-60, T-30 and T-15), in the parturition day, at fifteen, thirty and sixty day after delivery (T15, T30 and T60). Were measured erythrocytes number, hemoglobin, hematocrit (Hct), mean corpuscular volume (MCV), mean hemoglobin concentration (MHC), mean corpuscular hemoglobin concentration (MCHC) and the red cell distribution width (RDW). The TG presented lower values of erythrocytes, Hct and hemoglobin in the times T0, T15, T30 and T60. The MCV shows the biggest values in TG at T0, T15, T30 and T60. The MCHC was bigger in the MG than in the TG in the times T15, T30 and T60. The RDW of TG shows larger variation in T15, T30 and T60 when compared to MG. Presence of hypochromia, macrocytosis and anysocitosis,

associated to the decrease in the number of erythrocytes, Hct and hemoglobin demonstrated a regenerative anemia of low intensity affecting the TG. These changes can be resulted of maternal physiological adjustments in order to ensure the nutritional needs imposed by the transition period and lactation.
Keywords: *equine, blood count, lactation, pregnant, peripartum*

RESUMO

O presente estudo avaliou os efeitos do período de transição sobre os biomarcadores hematológicos de éguas da raça Mangalarga Marchador, mantidas a pasto. Foram utilizadas 48 éguas divididas em um grupo de manutenção (MG) e um grupo de transição (TG) composto por éguas no terço final da gestação, parto e início da lactação. A coleta de sangue foi realizada aos sessenta, trinta e quinze dias anteriores ao parto (T-60, T-30 e T-15), no dia do parto (T0), aos quinze, trinta e sessenta dias após o parto (T15, T30 e T60). Foram mensurados o número de eritrócitos, hemoglobina, hematocrito (Hct), volume corpuscular médio (VCM), concentração média de hemoglobina (CMH), concentração de hemoglobina corpuscular média (CHCM) e amplitude de distribuição de eritrócitos (RDW). O GT apresentou menores valores de eritrócitos, Hct e hemoglobina nos tempos T0, T15, T30 e T60. O VCM mostra os maiores valores no GT (T0, T15, T30 e T60). O CHCM foi maior no GM do que no GT nos tempos T15, T30 e T60. O RDW do GT apresentou maior variação em T15, T30 e T60 quando comparado ao GM. A presença de hipocromia, macrocitose e anisocitose, associada à diminuição do número de eritrócitos, Hct e hemoglobina, demonstraram uma anemia regenerativa de baixa intensidade afetando o GT. Essas alterações podem ser resultado de ajustes fisiológicos maternos, a fim de garantir as necessidades nutricionais impostas pelo período de transição.
Palavras-Chave: equinos, hemograma, lactação, grávidas, periparto

---

EXÉRESE CIRÚRGICA ASSOCIADA A ELETROQUIMIOTERAPIA COM CISPLATINA NO TRATAMENTO DE CARCINOMA DE CÉLULAS ESCAMOSAS NA CONJUNTIVA OCULAR EM ÉGUA MANGALARGA MACHADOR – RELATO DE CASO

Case report: Surgical excision related to electrochemotherapy with cisplatin in treatment of squamous cell carcinoma in eye conjunctive of mangalarga machador

Letícia de O. Cota[1], Rodrigo de C. Valadares[1], Maria Luiza A. Kneipp[1], Rúbia M. de C. Cunha[1], Rafael F. Rezende[2], Andressa B. da S. Xavier[1], Armando M. Carvalho[1]

[1] Escola de Veterinária da UFMG.

[2] Médico Veterinário autônomo.

E-mail: leticia.cota@hotmail.com

RESUMO

O carcinoma de célula escamosas (CCE) é uma neoplasia maligna e infiltrativa, a mais comum do olho e anexos dos equinos, com elevado risco de recorrência. O objetivo do trabalho é relatar o uso de excisão cirúrgica associada a eletroquimioterapia com cisplatina no tratamento de CCE na conjuntiva ocular de uma égua, após 3 recidivas. Um equino, fêmea, da raça Mangalarga Machador, com 3 anos de idade foi encaminhado ao HV-UFMG apresentando nódulo de aproximadamente 10 cm³, macio, semelhante a couve-flor na conjuntiva ocular inferior do olho direito envolvendo a terceira pálpebra, na terceira recorrência dentro de 14 meses após exéreses e diagnóstico histopatológico de CCE. Em anestesia geral, decúbito lateral esquerdo, após antissepsia, foi realizada uma blefarotomia inferior vertical, exposição e exérese de toda a massa. Posteriormente, foi administrado cisplatina (1mg/cm³) intralesional e realizado eletroquimioterapia com 8 pulsos elétricos de 100 microsegundos, 1300V/cm e 5 kHz, utilizando o aparelho VetCP 125. Logo após, foi administrado 250 mg de amicacina e 1 mg de dexametasona subconjuntival e realizada a sutura conjuntival e blefarorrafia. No pós-operatório recebeu anti-inflamatórios esteroidais e não-esteroidais, crioterapia e antibiótico tópico após limpeza da superfície ocular. O animal não teve complicações no pós-imediato, manteve a função palpebral e acuidade visual, sem crescimento de nódulo nos três meses seguintes e permanece em observação contínua. A técnica cirúrgica e a associação da exérese a eletroquimioterapia com cisplatina se mostraram seguros e eficientes no tratamento de carcinoma de células escamosas nos anexos oculares de equino.

Palavras-Chave: anexos oculares, equino, neoplasia, olho, quimioterapia

ABSTRACT

Squamous cell carcinoma (SCC) is a malignant and infiltrative neoplasm, the most common of the eye and appendages of the horses, with a high risk of recurrence. The objective of this study is to report the use of surgical excision related to electrochemotherapy with cisplatin in the treatment of SCC in the ocular conjunctiva of a mare after 3 recurrences. A 3-year-old Mangalarga Machador equine female was admitted to the LAH-UFMG (Large Animal Hospital – UFMG) presenting a nodule of about 10 cm³, soft and cauliflower-like, in the inferior ocular conjunctiva of the right eye involving the third eyelid, in the third recurrence within 14 months after exestrus and histopathological diagnosis of SCC. In general anesthesia, left lateral decubitus, after antisepsis, a vertical inferior blepharotomy was performed, exposure and exertion of the entire mass. Subsequently, intralesional cisplatin (1 mg/cm³) was administered and electrochemotherapy was performed with 8 electrical pulses of 100 microseconds, 1300V/cm and 5 kHz, using the VetCP 125 device. Subsequently, 250 mg of amikacin and 1 mg of subconjunctival dexamethasone and performed the conjunctival suture and blepharorrhaphy. In the postoperative period the animal received steroidal and non-steroidal anti-inflammatories, cryotherapy and topical antibiotic after cleaning the ocular surface. The animal had no complications in the immediate postpartum, maintained palpebral function and visual acuity, without nodule growth in the following three months and remains in continuous observation.

The surgical technique and the association of exesthesia with electrochemotherapy with cisplatin proved to be safe and efficient in the treatment of squamous cell carcinoma in the ocular annexes of horses.

Keywords: *chemotherapy, equine, eye, eye attachments, neoplasia*

FÍSTULA PARAESOFÁGICA EM UM POTRO MANGALARGA MARCHADOR

Paraesofagic fistula in a Mangalarga Marchador foal

Maria L. A. Kneipp[1], Letícia de O. Cota[1], Gabriela S. Moreira[2], João V. A. Alves[1], Lucas A. Dias[1], Bruno D. Malacarne[1], Clarissa H. Santana[1], Roberto M. C. Guedes[1], Armando de M. Carvalho[1], Rafael R. Faleiros[1], Andressa B. S. Xavier[1]

[1] Universidade Federal de Minas Gerais.

[2] Universidade Estadual de Maringá.

E-mail: mlakneipp@gmail.com

RESUMO

Fístula pode ser definida como uma passagem ou comunicação anormal, geralmente entre dois órgãos internos ou que leva de um órgão à superfície do corpo. A fístula paraesofágica é raramente descrita em equinos e pode ser secundária a passagem repetitiva ou agressiva da sonda nasogástrica. Foi atendido pela equipe de Clínica Cirúrgica de Grandes Animais da Universidade Federal de Minas Gerais, uma potra de 5 meses de idade, apresentando apatia, sialorreia, anorexia, dispneia, secreção nasal serosa e enfisema subcutâneo generalizado. Durante a passagem do endoscópio, o animal apresentou desconforto e asfixia, sendo necessário traqueostomia. A progressão do endoscópio no esôfago ocorreu com muita dificuldade, onde constatou-se uma massa alimentar, que aparentava estar obstruindo em sua transição cérvicotorácica e uma estrutura tubular com parede enegrecida. O contraste utilizado na radiografia não progrediu por toda extensão do esôfago, extravasando por uma estrutura tubular ventral ao órgão. O tratamento empregado foi baseado na desobstrução via sondagem nasogástrica e suporte com fluidoterapia, antibioticoterapia e anti-inflamatórios. A progressão do caso foi para piora do animal, optando-se pela eutanásia. Na macroscopia, adjacente a toda a extensão do esôfago, se estendendo até próximo dos brônquios, havia uma fístula com grande quantidade de conteúdo alimentar, fibrina e material purulento. Na cavidade torácica havia pleurite fibrinosa intensa e aderências da pleura visceral ao esôfago e traqueia. Os achados clínicos, radiográficos, endoscópico e as alterações anatomopatológicas foram compatíveis com fístula paraesofágica. O presente relato serve de alerta para a possibilidade de desenvolvimento dessa afecção em animais sondados equivocadamente.

Palavras-Chave: endoscopia, sonda nasogástrica

ABSTRACT

Fistula can be defined as a passage or abnormal communication, usually between two internal organs or leading from an organ to the surface of the body. Paraesophageal fistula is rarely described in horses and may be secondary to the repetitive or aggressive passage of the nasogastric tube. A 5-month-old female presented with apathy, sialorrhea, anorexia, dyspnea, serous nasal secretion and generalized subcutaneous emphysema was attended by the team of Surgical Clinic of Large Animals of the Federal University of Minas Gerais. During the passage of the endoscope, the animal presented discomfort and suffocation, requiring a tracheostomy. The progression of the endoscope in the esophagus occurred with great difficulty, where a food mass was observed, which seemed to be obstructing its cervico-thoracic transition and a tubular structure with blackened wall. The contrast used in the radiography did not progress along the esophageal extension, venting through a tubular structure ventral to the organ. The treatment was based on nasogastric tube bleaching and support with fluid therapy, antibiotic therapy and anti-inflammatory drugs. The progression of the case was to worsen the animal, opting for euthanasia. At the macroscopy, adjacent to the entire esophagus, extending close to the bronchi, there was a fistula with large amounts of food, fibrin, and purulent material. In the thoracic cavity there was intense fibrinous pleuritis and adhesions of the visceral pleura to the esophagus and trachea. Clinical, radiographic, endoscopic and anatomopathological findings were compatible with paraesophageal fistula. This report serves as an alert to the possibility of developing this condition in animals by mistake

Keywords: *endoscopy, nasogastric tube*

IMPLANTAÇÃO DE TELA DE POLIPROPILENO POR VIDEOLAPAROSCOPIA PARA O TRATAMENTO DE EVENTRAÇÃO ABDOMINAL TRAUMÁTICA EM CAVALO – RELATO DE CASO

Implantation of polypropylene mesh by videolaparoscopy for the treatment of traumatic abdominal eventration in a horse - case report

Mariana Cocco[1], Flávia P. A. Amaro[1], Andressa D. Lorga[1], Anny R. C. Gomes[1], Alini T. Gularte[1], Jackson Schade[1], Peterson T. Dornbusch[1]

[1]Universidade Federal do Paraná - UFPR - Curitiba/PR.

E-mail: mariana.cocco@hotmail.com

RESUMO

Eventração é a ruptura da parede abdominal com saída das vísceras para o espaço subcutâneo e está geralmente associada a condições traumáticas em equinos. A correção laparoscópica utilizando tela é associada a diversos benefícios comparada às técnicas convencionais. Um garanhão, Crioulo, 14 anos de idade foi encaminhado ao hospital veterinário com histórico de eventração no flanco direito há quatro meses.

Foi observado aumento de volume na região abdominal lateral direita de 15x12cm sem sinais de aderência ou encarceramento intestinal. Optou-se então por realizar a implantação de uma tela de polipropileno por videolaparoscopia sob anestesia geral. Primeiramente, uma tela de polipropileno de 20x17cm no formato da eventração foi marcada em doze pontos, nos quais quatro suturas simples com extremidades longas foram fixadas na borda cranial, caudal lateral e medial. Posicionou-se o portal laparoscópico na linha mediana retro-umbilical e um auxiliar na região paramediana lateral direita; seguiu-se com inspeção e reavivamento das bordas musculares. A tela foi inserida no abdômen e com auxílio de um passador de sutura e guia metálico de cateter 14G os fios foram levados para o subcutâneo aonde realizou-se doze pontos de sutura nos locais marcados. No pós-cirúrgico realizou-se analgesia com anti-inflamatórios, antibioticoterapia de amplo espectro e curativo diário, tendo alta hospitalar em sete dias. O reparo de eventrações por laparoscopia utilizando tela de polipropileno é uma opção viável devido à diminuição das complicações no trans e pós-cirúrgico, decréscimo no período de internação, antecipação do retorno às atividades e consequentemente baixo custo, sendo uma alternativa segura e eficaz.

Palavras-Chave: equino, parede abdominal, videocirurgia

ABSTRACT

Eventration is a rupture of the abdominal wall with protrusion of viscera to subcutaneous space and it's generally associated with traumatic conditions in horses. Laparoscopic correction using mesh is associated with several benefits compared to conventional techniques. A stallion, Crioulo, 14 years old was referred to the veterinary hospital with history of eventration on right flank four months ago. Volume increase was observed in the right lateral abdominal region of 15x12cm with no signs of adherence or intestinal incarceration. The decision was to perform the implantation of a polypropylene mesh by videolaparoscopy under general anesthesia. Firstly, a polypropylene mesh of 20x15cm in the shape of the eventration was marked in twelve points, in which four simple sutures with long tails were attached at the cranial, caudal and mid-lateral edges. The laparoscopic portal was positioned in the mid-line and an auxiliary in the right lateral paramedian region; followed with inspection and dissection of muscular borders. The mesh was inserted into the abdomen and fixation was made with suture passer and 14G metallic catheter guide in the subcutaneous space where the suture ends were tied in twelve marked places. In the post-surgical period analgesia with anti-inflammatories, broad-spectrum antibiotic therapy and daily band were performed, being discharged in seven days. Eventration repair through laparoscopy using polypropylene mesh is a viable option due to reduction of complications in trans and post-surgery, decrease in the period of hospitalization, anticipation of return to activities and consequently low cost, being a safe and effective alternative.

Keywords: *equine, abdominal wall, video-surgery*

INFLUÊNCIA DO EXERCÍCIO DE MARCHA NO DESENVOLVIMENTO DA OSTEOARTRITE TÁRSICA EM POTROS MANGALARGA MARCHADOR

Influence of exercise on the development of tarsal osteoarthritis in the young mangalarga marchador horses

Paula A. Di Filippo[1], Marcos A. D. Meireles[1], Luiza M. F. Ribeiro[1], Inácio S. Viana[1], Helena K. Hokamura[1]

[1] Universidade Estadual do Norte Fluminense Darcy Ribeiro, UENF, Campos dos Goytacazes, Rio de Janeiro, Brasil
E-mail: pdf@uenf.br

RESUMO

A osteoartrite társica (OA) é uma das principais causas de dor e de claudicação em cavalos atletas. Instabilidade articular, fatores nutricionais, predisposição genética e traumas articulares consistem em algumas das causas de desenvolvimento da OA. Neste estudo, o efeito do exercício sobre a cartilagem articular e o osso subcondral das articulações do tarso foi avaliado em 40 potros Mangalarga Marchador. Vinte destes potros foram submetidos a exercício controlado 03 vezes por semana dos 30 ± 20 dias de idade até os 36 meses. O exercício consistiu em um número crescente de galopes durante 15 minutos em um piquete oval com piso de concreto coberto por areia. O peso corporal, altura da cernelha, circunferência do pescoço, e os escores de condição corporal, de deposicao de gordura na crista do pescoço e o índice de obesidade foram medidos. Para cada tarso e potro, 05 projeções radiográficas foram realizadas. As avaliações foram realizadas no momento 01 (18 meses de idade) e no momento 02 (36 meses de idade). Alterações radiográficas sugestivas de OA foram observadas em dois potros machos do grupo treinado no momento 02 (10% de 20). O treinamento dos potros não resultou em alterações nos parâmetros morfométricos avaliados. No entanto, diferenças significativas foram encontradas entre o momento 01 e 02 em animais treinados e não treinados. No momento 02 os animais treinados apresentaram peso e altura de cernelha superiores. Conclui-se que níveis específicos de atividade física durante o desenvolvimento inicial não aumentam a prevalência de lesão osteoartrítica em potros Mangalarga Marchador.

Palavras-Chave: exercício, doença articular degenerativa, doença ortopédica do desenvolvimento, marcha, osteoartrite juvenil

ABSTRACT

Tarsal disease, specifically osteoarthritis (OA) is one of the most common causes of pain and lameness in athletic horses. In this study, the effect of early exercise on the articular cartilage and subchondral bone of the tarsocrural joints was evaluated in 40 young Mangalarga Marchador horses allowed free choice exercise at pasture. Twenty of the horses had additional controlled exercise 3 days per week from mean age of 30 ± 20 days of age until 36 months of age. The training program consisted of an increasing number of gallop sprints on an oval paddock with a concrete floor covered by a thick layer of sand for 15 minutes. Bodyweight, height of withers and neck circumference were measured, and body condition scores, cresty

neck scores, and index of obesity were rated. For each tarsus and foal, 5 standard radiographic projections were evaluated in combination. All evaluations were performed at moment 1 (18 months of age) and moment 2 (36 months of age). Radiographic changes suggestive of tarsal osteoarthritis were observed in two male foals of the trained group at moment 2 (10% of 20). Training of the foals not resulted in alterations on the morphometric parameters evaluated. However, significant differences were found between moment 1 and 2 in trained and untrained animals. At moment 2 the animals presented weight and heights of withers higher than moment 1. We conclude that specific levels of physical activity during initial development do not increase the prevalence of osteoarthritic injury in Mangalarga Marchador foals.

Keywords: *exercise, degenerative joint disease, developmental orthopedic disease, gaited horses, juvenile osteoarthritis*

INFLUÊNCIA DO FERRAGEAMENTO A QUENTE SOBRE A TEMPERATURA DOS CASCOS DE EQUINOS QUARTO DE MILHA

Influence of the hot shoeing on the temperature of the Quarter horses equine's hoof

Daniela S. Denadai[1], César S. Terence[1], Fábio F. Correa[2]; Luiz Claudio N. Mendes[1], Francisco L. F. Feitosa[1], Flávia de A. Lucas[1], Juliana R. Peiró[1]

[1]Universidade Estadual Paulista (UNESP), Faculdade de Medicina Veterinária, Araçatuba, Brasil.

[2]Médico Veterinário e Ferrador autônomo.

E-mail: daniela_denadai@hotmail.com

RESUMO

Objetivando-se mensurar a influência do ferrageamento a quente sobre a temperatura do casco, 9 equinos adultos, Quarto de Milha, atletas, foram submetidos a casqueamento e ferrageamento rotineiros realizado por um médico veterinário ferrador certificado internacionalmente, em propriedade localizada em Rubiácea – SP (umidade: 80 – 63%; temperatura ambiente: 24,8 – 30,6ºC) no período da manhã (7–11h). Imagens termográficas da região dorsal de 18 cascos de membros torácicos foram obtidas com câmera Flir® (Caterpillar S60) antes (M1), imediatamente após (M2), 1 (M3), 2 (M4), 4 (M5), 6 (M6), 8 (M7), 10 (M8), 12 (M9) e 14 minutos (M10) após a queima do casco com ferradura de ferro a 150ºC em 2 ciclos de 8 segundos cada. As temperaturas máximas da coroa, paredes média e distal de cada casco foram determinadas (software FLIR Tools®) e os dados foram submetidos à ANOVA e teste de Tukey ($P<0,05$). Ocorreram aumentos significativos de temperatura em todas as regiões avaliadas em M2 (coroa: +1,7ºC; parede média: +1,7ºC; parede distal: +3,2ºC) em relação a M1. A temperatura da coroa retornou ao valor basal em M3, porém diferenças de temperatura nas paredes média e distal foram mantidas até M8. Macroscopicamente, não foram observados danos ao estojo córneo e sua região germinativa. Conclui-se que, após o ferrageamento a quente, a temperatura da coroa do casco eleva-se durante 1 minuto, enquanto na parede

dorsal do casco este aumento persiste por 10 minutos. Estas elevações de temperatura encontram-se dentro das variações diárias (± 1ºC) de temperatura fisiológica da espécie.

Palavras-Chave: cavalos, termografia infravermelha, termorregulação, ferradura

ABSTRACT

The aim of this study was to measure the influence of hot shoeing on the temperature of the hooves from 9 adult Quarter Horses athletes were routinely trimmed and hot shod by a veterinarian and certified farrier in Rubiácea - SP (humidity: 80 – 63%, ambient temperature: 24.8 – 30.6ºC) in the morning (7 – 11h). Thermographic images of the dorsal region of 18 hooves on thoracic limbs were obtained with a Flir® camera (Caterpillar S60) before (M1), immediately after (M2), 1 (M3), 2 (M4), 4 (M5), 6 (M6), 8 (M7), 10 (M8), 12 (M9) and 14 minutes (M10) after burning the horseshoe to the foot at 150ºC in 2 cycles of 8 seconds each. Maximum temperatures of the coronary band, mean and distal walls of each hoof were determined (FLIR Tools® software) and data were submitted to ANOVA and Tukey's test (P < 0.05). Significant increases in temperature in all regions occurred in M2 (coronary band: +1.7ºC, mean wall: +1.7ºC, distal wall: +3.2ºC) in relation to M1. The coronary band temperature returned to baseline at M3, but temperature differences in the medial and distal walls were observed until M8. Macroscopically, no damage was observed to the hoof and its germinative region. It is concluded that, after hot shoeing, the coronary band temperature of the hoof rises for 1 minute, whereas in the dorsal wall of the hoof this increase persists for 10 minutes. These temperature elevations are within the daily variations (±1°C) of physiological body temperature of the species.

Keywords: *horses, horseshoe, infrared thermography, thermoregulation*

INTUSSUSCEPÇÃO JEJUNOJEJUNAL EM EQUINO ADULTO

Jejunojejunal intussuception in adult horse

Kamila P. Paim[1]; Isabella B. S. Pereira[1]; Emanuel Vitor P. Apolonio[1]; Juliana M. Alonso[1]; José Ricardo B. Silva[1]; Ana Liz G. Alves[1]; Carlos A. Hussni[1]; Celso A. Rodrigues[1]; Marcos J. Watanabe[1]

[1]Departamento de Cirurgia e Anestesiologia Veterinária, Faculdade de Medicina Veterinária e Zootecnia, Universidade Estadual Paulista "Júlio de Mesquita Filho"- Câmpus de Botucatu

E-mail: jose.ricardo@unesp.br

RESUMO

A intussuscepção é uma enfermidade incomum em equinos adultos. Sua etiologia decorre de mudanças na motilidade intestinal. Foi atendido um equino, macho, não castrado, quarto de milha, de 4 anos de idade, com intenso desconforto abdominal com início quatro horas antes, refratário a analgesia e sem histórico de vermifugação. Durante o procedimento de sondagem nasogástrica foi recuperada grande quantidade de

Parascaris equorum. No exame ultrassonográfico transabdominal foi identificada a imagem característica de alvo, compatível com intussuscepção de intestino delgado, com espessamento marcante da parede intestinal. Foi realizada celiotomia exploratória, onde confirmou-se a presença de intussuscepção jejunojejunal de aproximadamente 1 metro de comprimento. Sabe-se que a presença de parasitas como *Strongylus vulgaris, Parascaris equorum* e *Anoplocephala perfoliata* causam uma inflamação local, cólicas espasmódicas e alterações de peristalse que podem contribuir para a intussuscepção. Apesar de frequente em potros, a intussuscepção em cavalos adultos é rara. Acredita-se que no presente caso, a presença de parasitas pode ter contribuído para ocorrência de mudanças na motilidade intestinal e levado ao quadro de intussucepção jejunojejunal. Ressalta-se a importância do exame ultrassonográfico no diagnóstico da enfermidade, bem como a realização do diagnóstico diferencial para intussuscepção em cavalos adultos com presença de *Parascaris equorum* durante a sondagem nasogástrica sem histórico de vermifugação.

Palavras-Chave: cavalos, cólica, *Parascaris equorum*, ultrassonografia abdominal

ABSTRACT

Intussusception is an uncommon disease in adult horses. Its etiology comes from changes in bowel motility. A stallion, with 4-year-old, intense abdominal discomfort starting four hours before, refractory to analgesia and no history of vermifugation was attended. During the nasogastric probe procedure, a large amount of Parascaris equorum was recovered. In the transabdominal ultrasound examination, the characteristic image of the target was identified, compatible with intussusception of the small intestine, the segment presented marked thickening of the intestinal wall. The animal was referred to an exploratory celiotomy, where the presence of jejunojejunal intussusception of approximately 1 meter in length was confirmed. It is known that the presence of parasites such as Strongylus vulgaris, Parascaris equorum and Anoplocephala perfoliata cause local inflammation, spasmodic colic and peristalsis changes that may contribute to intussusception. Although frequent in foals, intussusception in adult horses is rare. It is believed that in the present case, the presence of parasites may have contributed to the occurrence of changes in intestinal motility and led to jejunojejunal intussusception. We emphasize the importance of ultrasonographic examination in the diagnosis disease, as well as the differential diagnosis for intussusception in adult horses with Parascaris equorum during nasogastric probing with no history of vermifugation.

Keywords: *abdominal ultrasonography, colic, horses, Parascaris equorum*

MIOTOMIA DO MÚSCULO RETO LATERAL NA CORREÇÃO DE ESTRABISMO ESOTRÓPICO CONGÊNITO EM MUAR – RELATO DE CASO

Case report: Miotomy of the lateral straight muscle in the correction of esotropic strabismus in muar

Letícia de O. Cota[1], Rodrigo de C. Valadares[1], Maria Luiza A. Kneipp[1], Izabela de A. Rocha[1], Jorge T. B. de Lima[1], Isabella C. Winter[1], Jéssica Guerra[1], Bárbara Luize[1], Ana P. R. Silva[1], Raffaella B. C. Teixeira[1], Renata de P. A. Maranhão[1], Andressa B. da S. Xavier[1], Armando M. Carvalho[1]

[1] Escola de Veterinária da UFMG.

E-mail: leticia.cota@hotmail.com

RESUMO

Estrabismo esotrópico é o desalinhamento do eixo visual com convergência de imagens, com grande importância clínica devido às desordens comportamentais geradas. Em humanos a correção cirúrgica é amplamente empregada com sucesso estético e psicossocial. O objetivo do trabalho é relatar a correção cirúrgica de estrabismo ventromedial congênito em uma mula e seus benefícios. Foi encaminhada ao HV-UFMG um muar, fêmea de 4 anos de idade, com histórico de fortes alterações comportamentais, resposta exagerada a estímulos externos, dificuldade e receio em caminhar. O exame neurológico estava normal. No exame oftalmológico foi detectado desvio permanente ventromedial do olho direito, com consequente visão binocular, responsável pelas alterações comportamentais. Sob anestesia geral, em decúbito lateral esquerdo, após antissepsia a esclera foi encorada e estudada as opções cirúrgicas. Por abordagem limbal foi realizada a identificação, delimitação, desprendimento e miectomia de 14 mm do músculo reto medial e, em seguida, efetuada a miorrafia com padrão kessler e sutura da conjuntiva próxima ao limbo ocular, com vicryl 4-0 e alcançada a centralização do globo ocular. Foi administrado antibiótico e anti-inflamatório esteroidal subconjuntival e antibiótico tópico e lubrificante ocular. Ocorreu significativa redução dos comportamentos sobressaltados e da dificuldade de locomoção nas 48 horas seguintes e melhoras graduais a partir de então. Permanece em monitoramento, pois pode acontecer alongamento retardado da cicatriz e retrocesso do caso. Verifica-se que a técnica de miotomia do reto lateral foi eficientemente empregada para a correção de elevado grau de estrabismo esotrópico congênito em muar, com bom reposicionamento ocular, acuidade visual e melhoras comportamentais.

Palavras-Chave: alterações comportamentais, equídeos, visão binocular

ABSTRACT

Esotropic strabismus is the misalignment of the visual axis with convergence of images, with great clinical importance due to the behavioral disorders generated. In humans the surgical correction is widely used with aesthetic and psychosocial success. The objective of this study is to report the surgical correction of congenital ventromedial strabismus in a mule and its benefits. A four-year-old female mule with a history of severe behavioral changes, an exaggerated response to external stimuli, difficulty and fear of walking was

admitted to the LAH-UFMG (Large Animal Hospital – UFMG). Neurological examination was normal. In the ophthalmologic examination, a permanent ventromedial deviation of the right eye was detected, with consequent binocular vision, responsible for the behavioral changes. Under general anesthesia, in left lateral decubitus, after antissepsia the sclera was bent and the surgical options were studied. By limbal approach, the identification, delimitation, detachment and myectomy of 14 mm of the medial rectus muscle were performed, and then the myorhaphy with a kessler pattern and suture of the conjunctiva close to the ocular limbus were performed, with vicryl 4-0 and the centralization of the eyeball. It was given antibiotic and subconjunctival steroidal anti-inflammatory, topical antibiotic and ocular lubricant. Significant reduction in startling behaviors and difficulty of locomotion occurred in the following 48 hours and gradual improvements thereafter. It remains under monitoring, as delayed scar stretching and retreat may occur. It was verified that the lateral rectal myotomy technique was efficiently used for the correction of a high degree of congenital esotropic mule strabismus, with good ocular repositioning, visual acuity and behavioral improvements.

Keywords: *binocular vision, behavioral changes, equine*

OCORRÊNCIA DE LESÕES GRANULOMATOSAS EM EQUINOS

Occurrence of Equine Granulomatosal Injuries

Luana C. Pádua[1], Samuel S. Sousa[1], Gabriela B. D. Leite[1], Bruno S. Salvador[1], Tainá C. B. V. Silva[1], Suellen M. Pereira[1], Fabio José M. Santos[1], Antonio Bariani Junior, Adriana C. Souza[1], Ketherson R. Silva[1], Daniela J. Queiroz[1]

[1]Centro Universitário Barão de Mauá
E-mail: danielajqueiroz@hotmail.com

RESUMO

Lesões cutâneas são comuns em equinos e bastante importantes uma vez que podem provocar dor, irritação, prurido e predispor a infecções secundárias, além de comprometer a aparência e conforto do animal e levar a prejuízos econômicos. Nesse contexto as lesões granulomatosas tem especial importância e caracterizam-se macroscopicamente por granulomas subcutâneos ulcerados, entrecortados por galerias ramificadas, preenchidas por material necrótico que se desprende facilmente do tecido fibrovascular circunjacente. São causadas por diversas afecções, tanto neoplásicas como sarcóide, carcinoma de células escamosas, melanoma e papiloma, quanto não neoplásicas, como pitiose e habronemose, e o diagnóstico definitivo só é possível por meio de exame histopatológico (EH). O objetivo do presente estudo foi determinar a ocorrência de lesões granulomatosas em equinos atendidos no Hospital Veterinário Escola do Centro Universitário Barão de Mauá (HV-CBM). Para tanto foram levantadas as fichas clínicas de equinos atendidos no HV-CBM com lesões granulomatosas totalizando 21 animais. Desses, por meio de EH, sete (33,33%) foram diagnosticados

com sarcoide, quatro (19,05%) com habronemose, quatro (19,05%) com carcinoma de células escamosas, um (4,76%) com ptiose e um (4,76%) com tecido de granulação exuberante. Os outros quatro (19,05%) animais não obtiveram diagnóstico uma vez que o EH não foi realizado devido a impedimento econômico dos proprietários. No presente estudo o sarcoide foi a principal causa dessas lesões em equinos, seguido por habronemose e carcinoma de células escamosas, porém um número importante de casos ficaram sem diagnóstico por falta de EH, dificultando assim a instituição de tratamento adequado e estabelecimento de prognóstico.

Palavras-Chave: cavalo, exame histopatológico, habronemose, sarcóide

ABSTRACT

Cutaneous lesions are common in equines and quite important as they can cause pain, irritation, pruritus and predisposing to secondary infections, as well as compromise the appearance and comfort of the animal and lead to economic losses. In this context, granulomatous lesions are of special importance and are characterized macroscopically by ulcerated subcutaneous granulomas intersected by branched galleries, filled with necrotic material that easily detaches from the surrounding fibrovascular tissue. They are caused by a variety of conditions, both neoplastic as sarcoid, squamous cell carcinoma, melanoma and papilloma, and non-neoplastic, such as pythiosis and habronemiasis, and definitive diagnosis is only possible by histopathological examination. The objective of the present study was to determine the occurrence of granulomatous lesions in horses attended at the Veterinary School of the Barão de Mauá University Center (HV-CBM). For this purpose, the clinical records of horses treated in HV-CBM with granulomatous lesions totaling 21 animals were collected. Of these, seven (33.33%) were diagnosed with sarcoid, four (19.05%) with habronemias, four (19.05%) with squamous cell carcinoma, one (4.76%) with pythiosis and one (4.76%) with exuberant granulation tissue ("proud flesh"). The other four (19.05%) animals were not diagnosed since HD was not performed due to the economic impediment of the owners. In the present study the sarcoid was the main cause of these lesions in horses, followed by habronemiasis and squamous cell carcinoma, but a significant number of cases were without diagnosis due to lack of HD, making it difficult to establish adequate treatment and establishment of prognosis.

Keywords: *habronemiasis, histopathological examination, horse, sarcoid*

OSTEOSSÍNTESE DE CÔNDILO MEDIAL DE METACARPO REALIZADA EM ESTAÇÃO EM UM CAVALO PURO SANGUE INGLÊS

Standing fracture repair surgery of the metatarsal condylar in racehorses

Bruna P. S. Raimundo[1]; Bianca Drumond[1]; Carlos E. Veiga[1]

[1]Clínica Horse Center

vet@clinicahorsecenter.com

RESUMO

As fraturas condilares de terceiro metatarso e metacarpo ocorrem com frequência em cavalos da raça Puro Sangue Inglês (PSI). A correção é feita de forma cirúrgica através da redução da fratura com fixação de um ou mais parafusos. A cirurgia em estação é uma opção em casos de fraturas incompletas e não deslocadas da linha de fratura em membro distal e deve-se levar em conta a índole do paciente. O objetivo desse trabalho é relatar o caso de um PSI com fratura de côndilo medial de metatarso. A cirurgia foi realizada em estação sendo o paciente submetido a sedação com xilazina 10% (1mg/kg) e detomidina (10µ/kg) além de bloqueio regional em anel com lidocaína 2% na região proximal do metatarso. Como a fratura era medial, a fixação foi feita na região lateral afim de permitir o acesso cirúrgico. Para a fixação da fratura foi utilizado um parafuso cortical 4,5mm. O pós-operatório foi realizado com pentabiótico (22.000 UI/kg) e Fenilbutazona (4.4 mg/kg). O animal recebeu alta 3 dias após a cirurgia. As fraturas condilares mediais possuem maior risco de sofrer desastres durante a recuperação, sendo a cirurgia em estação a melhor opção para evitar esse risco. Embora os resultados em relação ao retorno às corridas sejam similares aos dos pacientes submetidos a anestesia geral, as vantagens são de se evitar os riscos da anestesia geral, evitar lesões durante a recuperação, reduzir o tempo de cirurgia e consequente redução do custo da cirurgia, além de proporcionar melhor orientação anatômica para o cirurgião.

Palavras-Chave: cirurgia, côndilo, fixação, fraturas

ABSTRACT

Third metatarsal and metacarpal condylar fractures are the commonest long-bone fracture in Thoroughbred horses. Correction is done surgically by reducing the fracture with fixation of one or more screws. Standing surgery is an option in cases of incomplete and non-displaced fractures and consideration should be given to the horse's temperament. The goal of this study is to report the case of a Thoroughbred with a medial condyle fracture of the metatarsus. Standing surgery was performed and the patient underwent sedation with 10% xylazine (1mg /kg) and detomidine (10µ/kg) in addition to regional ring block with 2% lidocaine in the proximal metatarsal region. Since the fracture was in the medial condyle, fixation was done in the lateral region in order to allow surgical access. A 4.5mm cortical screw was used to fix the fracture. Pentabiotic (22,000 IU/kg) and Phenylbutazone (4.4 mg / kg) was administered postoperatively. The animal was discharged 3 days after surgery. Medial condylar fractures are more prone to disasters during recovery, and standing surgery is the best option to avoid this risk. Although the results regarding the return to races are similar to those of patients undergoing general anesthesia, the advantages are to avoid the risks of general anesthesia, to avoid injuries during recovery, to reduce the time of surgery and consequently to reduce the cost of surgery, besides providing better anatomical orientation for the surgeon.

Keywords: *condyle, fixation, fractures, surgery*

OZONIOTERAPIA NO TRATAMENTO DE DERMATITE LINFOCÍTICA FOLICULAR MULTIFOCAL DE ÉGUA: RELATO DE CASO

Ozonotherapy in the treatment of multifocal follicular lymphocytic dermatitis in mare: Case report

José W. C. Lopes[1], Ana P. M. Felix[1], Alyne C. Moura[1], Yane F. Moreira[1], Lucas S. da Fonseca[2], Pierre B. Escodro[3]

[1] Alunos de graduação em Medicina Veterinária - UFAL e integrantes do GRUPEQUI-UFAL.

[2] Mestrando em Medicina Veterinária- UFAL.

[3] Professor adjunto Universidade Federal de Alagoas (UFAL).

E-mail: witlley_castanha@hotmail.com

RESUMO

As neoplasias muco-cutâneas são comuns em equinos, com destaque aos carcinomas de células escamosas, sarcóides e melanomas. Os animais tordilhos têm maior predisposição aos melanomas, que apresentam prognóstico desfavorável, pois, em geral, o tumor é detectado tardiamente, quando já houve infiltração local ou formação de metástases. Uma égua da raça Mangalarga Marchador, 3 anos, tordilha, apresentou de forma rápida o aparecimento de massa dismorfa flutuante na região do clitóris, com superfície enegrecida, sem odor ou secreção. Segundo anamnese a massa surgiu em menos de 30 dias, sendo consultada por outro médico veterinário que diagnosticou melanoma. Ao exame clínico, optou-se pela exérese da neoplasia e encaminhamento do material para histopatológico, sendo cirurgia realizada em posição quadrupedal com utilização de detomidina (40 µg/kg), bloqueio infiltrativo de lábios vulvares ventrais e clitoris com lidocaína 2%. O tratamento pós-cirúrgico contou com: Flunixin Meglumine (1 mg/kg/IM/SID/ 5 dias), Penicilina Benzatina 20.000 UI/kg/IM/48 h/2 aplicações, curativos locais diários com clorexidine degermante 2% e óleo de girassol ozonizado. Além disso, foi realizado "cupping de ozônio" em concentração de 18 mg/mL em fluxo de 0,5 L/min por 10 minutos, a cada três dias (10 sessões). Após 20 dias, o diagnóstico da massa foi de dermatite linfocítica em arranjo folicular multifocal, sendo considerada uma inflamação crônica na derme, que pode levar a neoplasia muco-cutâneas. Com 30 dias de tratamento diário percebeu-se que a lesão já havia cicatrizado, recebendo alta. Conclui-se que a ozonioterapia possibilitou cicatrização rápida e de qualidade, sem recidivas até 120 dias de pós-cirúrgico.

Palavras-Chave: equinos, neoplasias muco-cutâneas, vagina, ozônio

ABSTRACT

Mucocutaneous neoplasias are common in horses, especially squamous cell carcinomas, sarcoids and melanomas. Gray animals are more predisposed to melanomas, which present unfavorable prognosis, since the tumor is usually detected late, when there has been local infiltration or metastasis formation. A gray mare of the Mangalarga Marchador breed, 3 years old, had a rapid onset of floating mass in the region of the clitoris, with a blackened surface, without odor or secretion. According to anamnesis the mass appeared

in less than 30 days, being consulted by another veterinarian who diagnosed melanoma. At the clinical examination, we chose the excision of the neoplasia and referral of the material to histopathological, being surgery performed quadrupedal with the use of detomidine (40 µg / kg), infiltrative blocking of the ventral vulval lips and clitoris with lidocaine 2%. The post-surgical treatment consisted of: Flunixin Meglumine (1 mg / kg / IM / SID / 5 days), Penicillin Benzathine 20 000 IU / kg / IM / 48 h / 2 applications, daily local dressings with chlorhexidine soap 2% of ozonized sunflower. In addition, "ozone cupping" was performed at a concentration of 18 mg / mL in a flow rate of 0.5 L / min for 10 minutes, every three days (10 sessions). After 20 days, the mass diagnosis was of lymphocytic dermatitis in multifocal follicular arrangement, being considered a chronic inflammation in the dermis, which may lead to muco-cutaneous neoplasia. With 30 days of daily treatment it was noticed that the lesion had already healed, being discharged. It was concluded that ozonotherapy allowed fast and quality healing, without recurrences up to 120 postoperative days.

Keywords: *equine, muco-cutaneous neoplasia, vagina, ozone.*

PERFIL HEMATOLÓGICO E BIOQUÍMICO DE CAVALOS DA RAÇA NORWEGIAN FJORD CRIADOS NO BRASIL

Profile haematological and biochemical of Norwegian Fjord Horses created in Brazil

Gabriela B. Lemos[1], Francielli P. Gobbi[1], Célia R. Quirino[1], Paula A. Di Filippo[1]

[1]Universidade Estadual do Norte Fluminense Darcy Ribeiro – UENF.
E-mail: gblemos.vet@gmail.com

RESUMO

Os cavalos Norwegian Fjord (NF), de origem norueguesa, comumente são utilizados em atividades de tração e lazer. No Brasil estudos sobre a raça são inexistentes. Objetivou-se então, determinar o perfil hematológico e bioquímico desses equinos. Os dados analisados, referentes a amostras do sangue total de 51 NF coletadas de 2006 a 2018 foram distribuídos em função do sexo (18 machos e 33 fêmeas) e grupos de idade G1 (< 12 meses), G2 (12,1 a 60 meses), G3 (60,1 a 180 meses) e G4 (> 180,1 meses). Os resultados mostraram diferenças nos valores de VCM (fL), HCM (pg) e Leu (10^3/µl) dos NF, quando comparados à outras raças. Também houve diferenças entre sexo, com elevação do número de He (x10^6/µL), Hb (g/dL), CHCM (g/dL), U (mg/dL) e AST (U/L) em machos e do VCM (fL), Plaq (x10^3/µL), Leu (10^3/µl), Eos (µl), CK (U/L) e PT (g/dL) em fêmeas. Quanto aos grupos etários ocorreram diferenças nas variáveis He (x10^6/µL), Hb (g/dL, Ht (%), VCM (fL), HCM (pg), Plaq (x10^3/µL), Leu (10^3/µl), Linf (µl), NB (µl), NS (µl), Mon (µl), BT (mg/dL), BD (mg/dL), BI (mg/dL), U (mg/dL), Cr (mg/dL), GGT (U/L), AST (U/L) e PT (g/dL). Conclui-se então, que a raça, o sexo e a idade dos NF criados no Brasil influenciam significativamente os valores de eritroleucograma, de funcionalidade hepática, renal e muscular dos mesmos e que a determinação dos

valores de normalidade para esses cavalos auxiliará na correta interpretação de exames laboratoriais, permitindo o diagnostico preciso de patologias.

Palavras-Chave: bioquímico sérico, eritroleucograma, norwegian fjord

ABSTRACT

Norwegian Fjord (NF), of Norwegian origin, are commonly used in traction and leisure activities. In Brazil, studies on breed isn´t existent. It was determine the profile hematological and biochemical of these horses. The data analyzed for the whole blood samples of 51 NF collected from 2006 to 2018 were distributed according to sex (18 males and 33 females) and age groups G1 (<12 months), G2 (12,1 to 60 months), G3 (60,1 to 180 months) and G4 (> 180,1 months). The results showed a difference in the values of VCM (fL), HCM (pg) and Leu ($10^3/\mu l$) of NF, when compared to other breeds. There were also differences between the sexes, with elevation of He ($x10^6/\mu l$), Hb (g/dL), CHCM (g/dL), U (mg/dL) and AST (µl), Leu ($10^3/\mu l$), Eos (µl), CK (U/L) and PT (g/dL) in females. As for sexual groups, there were differences in He ($x10^6/\mu L$), Hb (g/dL, Ht (%), VCM (fL), HCM (pg), Plaq ($x10^3/\mu l$), Leu (µg/dL), BD (mg/dL), BT (mg/dL), BI (mg/dL) , U (mg/dL), Cr (mg/dL), GGT (U/L), AST (U/L) and PT (g/dL). The breed, sex and ages of NF created in Brazil significantly influence about erythroleukogram, hepatic, renal and muscular function, and that the determination of normal values for these horses will aid in the correct interpretation of laboratory tests, allowing the accurate diagnosis of pathologies.

Keywords: *erythroleucogram, norwegian fjord, serum biochemist*

PIODERMITE EOSINOFÍLICA RECORRENTE EM MUAR

Recurrent eosinophilic pyodermitis in a Muar

Isabella B. S. Pereira[1]; Carlos A. E. Baumam[1]; Alice R. Avila[1]; Emanuel V. P. Apolônio[1]; Heitor Cestari[1]; Nathalia C. Souza[1]; Juliana de M. Alonso[2]; Marcos J. Watanabe[3]; Ana Liz G. Alves[3]; Carlos A. Hussni[3]; Celso A. Rodrigues[3]; José R. B. Silva[2]

[1.] Residente do Serviço de Cirurgia de Grandes Animais – FMVZ – UNESP, Botucatu.

[2.] Pós graduando em Cirurgia de Grandes Animais – FMVZ – UNESP, Botucatu.

[3.] Docente do Departamento de Cirurgia e Anestesiologia Veterinária – FMVZ – UNESP, Botucatu.

E-mail: jose.ricardo@unesp.br

RESUMO

A piodermite eosinofílica é uma foliculite bacteriana comumente causada por *Staphylococcus sp* e menos frequentemente por *Streptococcus sp*. Foi atendido um muar de 15 anos com um quadro de piodermite crônica, sendo observadas as lesões iniciais há aproximadamente 9 anos, descritas como áreas de aumento de volume com bordos irregulares, multifocais, ulceradas e com secreção purulenta na região frontal,

localizadas entre as orelhas, base da crina e periorbitária, inicialmente era focal na região frontal e respondeu favoravelmente a antibioticoterapia com enrofloxacina. Os exames histológico e microbiológico indicaram, respectivamente, o diagnóstico de piodermite eosinofílica inespecífica causada por *Streptococcus sp.* Foi recomendado curativo local a base de tintura de iodo 2%, administração de ciprofloxacina uma vez ao dia por 30 dias (7,5 mg/kg/VO, SID) e retorno ao hospital para avaliação após um mês. No retorno observou-se que as lesões menores cicatrizaram, as maiores se tornaram circunscritas e com menor quantidade de exsudato. Devido a incompleta resolução do quadro, optou-se exploração cirúrgica. Foram removidos concreções amareladas, de consistência fibroelástica formato irregular e medindo 5x5x8mm a 30x40x45mm, sendo as concreções envolvidas por exsudato caseoso denso. Excluiu-se através de exames microscópico e PCR os diferenciais de pitiose e habronemose. No pós operatório foram realizados curativos locais com digluconato de clorexidine 0,5%. Havendo uma melhora progressiva das lesões, o paciente recebeu alta hospitalar com prescrição do curativo local diário.

Palavras-Chave: foliculite, piodermite profunda, *Streptococcus sp*

ABSTRACT

Eosinophilic pyodermitis is a bacterial folliculitis commonly caused by Staphylococcus sp and less frequently by Streptococcus sp. A 15-year-old mule with chronic pyodermitis was attended, and the initial lesions were observed approximately 9 years ago, described as areas of increase volume with irregular edges, multifocal, ulcerated and purulent secretions in the frontal region, located between the ears, base of the mane and periorbital, was initially focal in the frontal region and responded favorably to antibiotic therapy with enrofloxacin, Local curative with 2% iodine tincture, administration of ciprofloxacin once daily for 30 days (7.5 mg / kg / VO, SID) and return to hospital for evaluation after one month was recommended. In return, it was observed that the smaller lesions healed, the larger ones became circumscribed and with less amount of exudate. Due to the incomplete resolution of the picture, surgical exploration was chosen. Yellowish concretions of fibroelastic consistency and irregular shape were removed and measuring 5x5x8mm at 30x40x45mm, the concretions being involved by dense caseous exudate. Differences of pythiosis and habronemosis were excluded by microscopic examination and PCR. In the postoperative period local curative were realized with 0.5% chlorhexidine digluconate. With a progressive improvement of the lesions, the patient was discharged from hospital with daily local curative prescription.

Keywords: *deep pyodermitis, folliculitis, Streptococcus sp*

POLIDACTILIA EM UMA POTRA: RELATO DE CASO

Polydactyly in a foal: case report

Ana Maria G. B. Silva[1]; Adamas T. Bonfada[1]; Vanessa B. Castro[1]; Cicely M. F. Fontes[2]; Rubens S. de Jesus[1]

[1]Universidade Federal do Recôncavo da Bahia.

[2]Médica veterinária autônoma.

E-mail: amgbs@ufrb.edu.br

RESUMO

A polidactilia é uma doença rara, contudo dentre as malformações congênitas de falange é a mais comum em cavalos. Nas demais espécies é uma condição hereditária e, apesar dos estudos, sua etiologia ainda é desconhecida em equinos. O presente relato de caso tem por objetivo descrever um caso de polidactilia de um equino, fêmea, sem raça definida, 53 dias de vida, pesando 90 kg, encaminhada ao Hospital Universitário de Medicina Veterinária da UFRB. Durante a inspeção, observou-se a presença de dígito supranumerário (DSN) na face medial do membro torácico direito, confirmado o diagnóstico de polidactilia com o exame radiológico ao visibilizar o desenvolvimento do segundo osso metacarpiano e os demais ossos desse dígito. O paciente foi encaminhado para tratamento cirúrgico para a remoção do DSN, sob anestesia geral, com o uso da técnica cirúrgica para a realização de ostectomia do segundo metacarpo direito combinado com a amputação do mesmo, descrita por Carstanjen e colaboradores em 2007. No transoperatório foi realizada a perfusão regional com ceftriaxona. No pós-operatório utilizou-se soro antitetânico (5.000 UI, IM dose única), penicilina benzatina (20.000 UI/kg, IM, q48h) por 6 dias, fenilbutazona (4,4 mg/kg, IV) logo após o procedimento cirúrgico e flunixim meglumine (1,0 mg/kg, IM, SID) por dois dias subsequentes. O curativo foi realizado com limpeza da ferida cirúrgica com antisséptico e a utilização de bandagem levemente compressiva a cada dois dias. Os objetivos cirúrgicos de um bom aspecto cosmético e a prevenção de injúrias no DSN foram alcançados com o tratamento instituído.

Palavras-Chave: anomalia genética, dedos extranumerários, equino

ABSTRACT

Polydactyly in horses is a rare condition however it is the most frequently described congenital phalangeal malformation in horses. In other species it is a hereditary condition and despite studies, its etiology is still unknown in horses. The present case report is intended to describe a case of polydactyly of an equine, female, undefined, 53 days old, weighing 90 kg, sent to the Hospital Universitário de Medicina Veterinária of UFRB. During the inspection, the presence of a supernumerary digit (SND) was observed on the medial aspect of the right thoracic limb, confirming the diagnosis of polydactyly with the radiological examination by visualizing the development of the second metacarpal bone and the other bones of this digit. The patient was referred for surgical treatment with SND removal under general anesthesia, using ostectomy of the second right metacarpal bone combined with its amputation approach, described by Carstanjen et al. in

2007. During surgery regional perfusion with ceftriaxone was performed. Anti-tetanus serum (5.000 IU, IM) single dose, benzathine penicillin (20.000 IU/kg, IM, q48h) for 6 days, phenylbutazone (4.4 mg/kg, IV) immediately after the surgical procedure and flunixim meglumine (1.0 mg/kg, IM, SID) for two subsequent days were done as postoperative care. The dressing was performed with cleaning of the surgical wound with antiseptic and the use of lightly compressive bandage every two days. The surgical goals of a good cosmetic aspect and the prevention of injuries of SND were achieved with the treatment instituted.

Keywords: *equine, foreign fingers, genetic anomaly*

RELATO DE CASO FISIOTERAPIA EM EQUINO COM ESPARAVÃO ÓSSEO

Case report physiotherapy in equine bone spavin

Raquel Athanasio[1], Nadja L. Zandonai[2], Mariana O. Veronez[1], Beatriz V. Dreyer[1], Marcos R. de Matos[1], Hélio C. P. Neto[2], Ramon C. D. Coleta[2]

[1] Departamento de Medicina Veterinária, Universidade Federal de Lavras (UFLA).

[2] Médico Veterinário autônomo.

E-mail: quel-athanasio@hotmail.com

RESUMO

Equino, Mangalarga Marchador, 3 anos, histórico de esparavão acompanhado de claudicação grau 4 na articulação intertársica distal no membro pélvico esquerdo. O animal já havia passado por diferentes tratamentos clínicos, porém ainda apresentava claudicação, foi encaminhado ao Projeto de Extensão de Fisioterapia Veterinária da Universidade Federal de Lavras. Foram feitas projeções de Raio-X em outubro de 2018, nas quais observou-se na projeção anteroposterior linha radioluscente levemente aumentada na articulação citada, com indefinição de borda distal do osso társico central e perda de linha óssea do osso társico segundo. Já nas imagens laterais, tanto no ângulo de 90 graus, quanto no ângulo de 45 graus, observou-se reação perióstea intertársica proximal e tarsometatársica, juntamente com neoformação óssea periarticular, além de pontos radioluscentes nas duas linhas ósseas társicas, sugesto de osteólise, com diminuição de espaço intra-articular, característico de osteoartrite. A partir do exame de imagem e da sintomatologia clínica do animal foi sugerido o seguinte protocolo de fisioterapia: duas sessões semanais de LASER e ultra-som terapêutico, envolvendo as articulações e os ligamentos afetados. Foram realizadas doze sessões e o animal apresentou melhora significativa e desaparecimento da claudicação. Dois meses após, identificou-se na imagem anteroposterior, retomada parcial da definição da borda distal do osso társico central, radiopacidade aumentada na face palmar do osso társico central e segundo, principalmente em suas bordas comunicantes. Na imagem lateral observa-se a parmanência dos focos de radioluscência mencionados. A articulação em geral apresentava menos edema periarticular e manutenção do espaço intra-articular.

Palavras-Chave: claudicação, esparavão, laser, fisioterapia, ultrassom terapêutico

ABSTRACT

Equine, Mangalarga Marchador, 3 years, historic of spavin accompanied by grade 4 lameness at the distal intertarsal joint in the left pelvic limb. The animal had already different clinical treatments, but still presented lameness, was directed to the Project of Veterinary Physiotherapy of the Federal University of Lavras. The X-Rays's projections were made in October 2018, in which the anteroposterior projection slightly increased radiolucent line was observed in the aforementioned joint, with indefiniteness of the distal border of the central tarsal bone and loss of the bone line of the second tarsal bone. In the lateral images, both at the 90 and 45 degree angle we observed a proximal and tarsometatarsal periosteal interosseous reaction, together with periarticular bone neoformation, as well as radiolucent points in the two tarsal bone lines, suggestive of osteolysis, with decreased intra-articular space, characteristic of osteoarthritis. From the image examination and the clinical symptoms of the animal one physiotherapy protocol was suggested: two weekly sessions of LASER and therapeutic ultrasound, involving the affected joints and ligaments. Twelve sessions were performed and the animal presented significant improvement and disappearance of lameness. Two months later, it was identified in the anteroposterior image, partial resection of the definition of the distal border of the central steep bone, increased radiopacity in palmar face of central tarsal bone and secondly, mainly in its communicating edges. The lateral image shows the parmanence of the radiolucent foci. The articulation in general presents less periarticular edema and maintenance of intra-articular space.

Keywords: *lameness, laser, physiotherapy, spavin, therapeutic ultrasound*

RELATO DE CASO: OSTEOCONDRITE DISSECANTE EM POTRA DE RAÇA QUARTO DE MILHA

Osteochondritis dissecans in American Quarter Horse foal - case report

Érica D. P. Barboza[1], Carla D. L. Bispo[1], Mariana S. Vieira[1], Caio C. A. S. Magalhães[1], Cristiane S. Aguiar[1], Ana C. B. de Souza[2], Marcelo A. E. Maia[2], Allison Maldonado[3]

[1] Universidade Federal do Recôncavo da Bahia.

[2] Clínica Horse Vet, Macaíba – RN.

[3] Faculdades Integradas de Ourinho.

E-mail: barbozamvet@outlook.com

RESUMO

A osteocondrose é um distúrbio na ossificação endocondral, causando a formação de cisto subcartilaginoso em região subcondral. Caso o processo continue ativo, inicia-se um procedimento de segmentação do osso subcondral, associado ao desenvolvimento de resposta inflamatória na superfície óssea abaixo da linha de separação, levando à osteocondrite dissecante. Relata-se o caso de potra da raça Quarto de Milha com 21 meses de idade e pesando 400kg que foi encaminhada à Clínica Horse Vet, situada em Macaíba – RN. Na

avaliação do sistema locomotor, observou-se claudicação de ambos os membros torácicos e membro pélvico direito. Após realização do exame radiográfico, foram verificados: cisto subcondral na primeira falange e na parte distal do metacarpo, espículas ósseas em aspecto dorsal, e a conclusão do diagnóstico de osteocondrite dissecante nas articulações metacarpofalangiana esquerda/direita e metatarsofalangiana direita. O animal foi submetido a cirurgia artroscópica para remoção dos fragmentos osteocondrais das articulações acometidas. Após procedimento cirúrgico, foi instalada terapia medicamentosa pós-operatória com uso de Ceftiofur (20ml/IM/BID/5 dias), Dimesol (100ml em 1L de soro/IV/SID/5 dias), Phenylarthrite (10ml/IV/SID/5 dias), Dexametasona (12ml/IV/SID/5 dias). Foi realizada a perfusão regional intravenosa na veia cefálica com Meropeném (1:10) cada 48 horas por 8 dias. A terapêutica medicamentosa foi associada ao método fisioterápico de Ondas de Choque (ShockWave) nas articulações afetadas. Conclui-se que osteocondrite dissecante nas raças de crescimento precoce e alto peso corpóreo, como o Quarto de Milha, apresentam prognóstico de bom a reservado com tratamento clínico e cirúrgico.

Palavras-Chave: articulação, equinos, exame radiográfico, locomotor, ortopedia

ABSTRACT

Osteochondrosis is a disturbance of the endochondral ossification, which causes the formation of a cartilaginous cyst in the subchondral region. If it persists, a segmentation process of the subchondral bone begins associated with the development of an inflammatory response in the bone surface right below the separation line, leading to osteochondritis dissecans. It's reported the case of an American Quarter Horse foal, 21 months old, weighing 881lb that was referred to the Horse Vet Clinic in Macaíba – RN. During the evaluation of the locomotor system, it was noted lameness of both thoracic limbs and right pelvic limb. After performing a radiographic exam, it was noticed: subchondral cyst in the proximal phalanx and distal region of the metacarpal, bone spicules in dorsal aspect, and the diagnostic conclusion of osteochondritis dissecans of right/left metacarpal-phalanx and right metatarsal-phalanx. The animal was submitted to arthroscopic surgery to remove osteochondral fragments from the impaired joints. After the surgical procedure, it was applied postoperative drug therapy using Ceftiofur (20ml/IM/B.I.D./5 days), Dimesol (100ml in 1L of saline solution/IV/S.I.D./5 days), Phenylarthrite (10ml/IV/S.I.D./5 days), Dexamethasone (12ml/IV/S.I.D./5 days). It was performed intravenous regional perfusion in the cephalic vein with Meropenem (1:10) every 48 hours during 8 days. The drug therapy was associated with the physiotherapy method ShockWave in the impaired joints. It is concluded that osteochondritis dissecans in early-growth breeds and high body weight, such as the American Quarter Horses, exhibits good to guarded prognosis with clinical and surgical treatment.

Keywords: *horses, joint, locomotor, orthopedics, radiographic exam*

REPARO DE HÉRNIA INCISIONAL EM EQUINO UTILIZANDO TELA DE POLIPROPILENO E POLIGLACTINA 910

Repair of incisional hernia in horse using polypropylene and poliglactin 910 screen

Eider E. S. Leandro[1], Alexandre A. C. Tinoco[1], Marcia C. Rocha[1], Juliana F. S. Pereira[2], Leonardo N. Dias[2]

[1] Sócio Proprietário da Clínica do Rancho

[2] Residente da Clínica do Rancho

E-mail: eider@clinicadorancho.com.br

RESUMO

A celiotomia na linha mediana é uma das vias mais utilizadas para correção de síndrome cólica que requerem procedimento cirúrgico. A linha alba possui característica fibrosa com pouca vascularização que a torna mais resistente, porém a cicatrização ocorre de forma mais lenta estando sujeito a fatores locais, sistêmicos e cirúrgicos. Mesmo com os avanços na medicina equina a prevalência das complicações incisionais chegam em até 35%. Uma incisão na linha alba acarreta em uma desinserção das aponeuroses que podem se retrair e levar a um afastamento do músculo reto do abdômen com consequente falha no processo de cicatrização, que por sua vez, promovem a protusão visceral através do defeito cicatricial mediante qualquer esforço físico. Foi atendido no hospital, um equino, macho, 4 anos de idade, raça Paint Horse apresentando hérnia incisional decorrente de um procedimento cirúrgico de laparotomia realizado a 1 ano. Após anestesia geral foi realizado a correção da hérnia através de incisão em meia lua, retirando o excesso de pele, visualizando e rebatendo o saco herniário para dentro da cavidade abdominal e suturando a tela de polipropileno e poliglactina 910 junto a aponeurose. Na sequência foi realizado sutura em tecido subcutâneo e pele. Foi instituído antibioticoterapia, antiinflamatório, curativos diários com antissépticos, aplicação de pomada cicatrizante e colocação de cinta compressiva. Os pontos foram retirados com 15 dias. A cicatrização ocorreu da forma esperada e houve redução completa da hérnia.

Palavras-Chave: celiotomia, incisionais, linha alba

ABSTRACT

The midline celiotomy is one of the most commonly used pathologies for correction of colic syndrome requiring surgical procedure. The alba line has a fibrous characteristic with little vascularity that makes it more resistant, but healing occurs more slowly, beging subject to local, systemic and surgical factors. Even with advances in equine medicine the prevalence of incisional, complications reaches up to 35%. An incision in the linea alba leads to a detachment od the apomeurosis that may retract and lead to a removal of the rectus abdominis muscle with consequent failure in the healing process, which in turn promote visceral protusion through the scar tissue by any physical effort. It was attend in the hospital an equine, male, 4 year old, Paint Horse breed presenting incisional hernia resulting from a surgical procedure of laparotomy perfomed at 1 year. After general anesthesia, the hernia was corrected through a half moon incision,

removing the excess skin, visualizing and bouncing the hernia sac into the abdominal cavity and suturing the polypropylene and polyglactin 910 mesh along aponeurosis. Suture was then performed on subcutaneous tissue and skin. Antibiotic therapy,anti-inflammatory, daily dressings with antiseptics and healing ointment and placement of compressive tape were instituted. The stitches were removed with 15 days. The healing occurred as expected and there was complete reduction of the hernia.

Keywords: *alba line, celiotomy, incisional*

RESISTÊNCIA ANTIMICROBIANA DE BACTÉRIAS ISOLADAS EM EQUINOS ATENDIDOS NO HOSPITAL VETERINÁRIO DA UFMG

Antimicrobial resistance of bacteria isolated in equine at the UFMG veterinary hospital

Marina A. Cavalcante[1], Leticia O. Cota[1], Maria L. A. Kneipp[1], Bruno D. Malacarne[1], Jessica G. Oliveira[1], Raffaella B. C. T. Santos[1], Lucas A. Dias[1], Junia P. Teixeira[2], Brendhal A. Silva[2], Carlos. G. Leal[2], Andressa B. S. Xavier[1], Rafael R. Faleiros[1], Valentim A. Gheller[1], Armando M. Carvalho[1]

[1]Departamente de Clínica e Cirurgia Veterinárias UMFG.

[2]Departamento de Medicina Veterinária Preventiva UFMG.

E-mail: marinaacavalcante24@hotmail.com

RESUMO

A resistência bacteriana continua sendo um importante tema para a medicina veterinária equina. Esse trabalho visa identificar possíveis cepas bacterianas resistentes aos antimicrobianos mais utilizados em equinos no Hospital Veterinário da UFMG, e estabelecer diretrizes para o tratamento das principais bactérias isoladas de feridas entre 2018 e 2019. Para as amostras coletadas foram utilizadas técnicas assépticas, swab ou frasco estéril para coleta e transporte até o local de armazenamento e cultura. As amostras coletadas foram plaqueadas, identificados e submetidos a antibiograma e sensibilidade verificada pelo método de disco de difusão, no qual foram testados os antimicrobianos Penicilina, Gentamicina, Amicacina, Ceftiofur Sódico, Enrofloxacina, Sulfazotrim, Azitromicina, Meropenem, Rifampicina, Norfloxacino. Foram coletadas 24 amostras de feridas e abcessos. As bactérias isoladas foram: *Sthaphylococcus chromogenes, Streptococcus equi, Actinobacillus suis, Enterococcus faecalis, Sthaphylococcus haemolyticus, Escherichia coli, Staphylococcus aureus, Pseudomonas stutzeri, Enterobacter sp., Paenibacillus boreal, Enterococcus sp., Pseudomonas aeruginosa, Klebsiella pneumoniae.* Dessas amostras, *Staphylococcus aureus* corresponde 21,73% e todas se mostraram resistente a Penicilina, chamando a atenção devido a sua alta frequência em patologia equinas e implicando em possível disseminação zoonótica. Além disso, *Streptococcus equi* corresponde 13,04% e todas as suas cepas foram resistentes a Amicacina e *Escherichia coli* com 13,04% e de suas amostras 66,6% são resistentes a Penicilina. Portanto, os dados demonstram a importância dessa

investigação, para prevenir o uso inadequado de antibióticos para as patologias descritas evitando assim a seleção das cepas resistência.

Palavras-Chave: antibiograma, antibióticos, bactérias, equinos, resistência

ABSTRACT

Bacterial resistance remains an important topic for equine medicine medicine, be it human or animal. This work aims to identify possible bacterial strains resistant to the most commonly used antimicrobial agents in UFMG Veterinary Hospital, and to establish guidelines for the treatment of the main bacteria isolated from wounds between 2018 and 2019. For the collected samples were used aseptic techniques, swab or sterile flask for collection and transportation to the storage and culture site. The collected samples were plated, identified and submitted to antibiogram and sensitivity verified by the diffusion disc method, in which the antimicrobials Penicillin, Gentamicin, Amicacin, Ceftiofur Sodium, Enrofloxacin, Sulfazotrim, Azithromycin, Meropenem, Rifampicin, Norfloxacin were tested. Twenty-four samples of wounds and abscesses were collected. The isolated bacteria were: Sthaphylococcus chromogenes, Streptococcus equi, Actinobacillus suis, Enterococcus faecalis, Sthaphylococcus haemolyticus, Escherichia coli, Staphylococcus aureus, Pseudomonas stutzeri, Enterobacter sp., Paeibibillus borealis, Enterococcus sp., Pseudomonas aeruginosa, Klebsiella pneumoniae. Of these samples, Staphylococcus aureus corresponds to 21,73% and all were resistant to Penicillin, drawing attention due to its high frequency in equine pathology and implying in possible zoonotic dissemination. In addition, Streptococcus equi corresponds to 13,04% and all strains were resistant to Amicacin and Escherichia coli with 13,04% and of their samples 66,6% are resistant to Penicillin. Therefore, the data demonstrate the importance of this investigation to prevent inappropriate use of antibiotics for the described pathologies thus avoiding the selection of resistance strains.

Keywords: *antibiogram, antibiotics, bacteria, equines, resistance*

SÍNDROME DA ÚLCERA GÁSTRICA EM MUARES (*EQUUS MULUS*) DE TRABALHO, NO ESTADO DE ANTIOQUIA, COLÔMBIA

Mules (*Equus mulus*) Gastric Ulcer Syndrome of work, of the department of Antioquia, Colombia

Lady C. Calixto[1], Santiago Lenis[1], José R. Martinez[1]

[1]Linha de pesquisa em Medicina e Cirurgia Equina (LIMCE), Grupo de Pesquisa Centauro, Escola de Medicina Veterinária, Faculdade de Ciências Agrarias, Universidad de Antioquia, Medellín-Colômbia.

E-mail: lcalixtov@unal.edu.co

RESUMO

A síndrome da úlcera gástrica equina (SUGE) é frequente e compromete a saúde dos animais e seu desempenho atlético e de trabalho. A SUGE, apesar de amplamente estudada em cavalos e jumentos, pouco

se sabe sobre sua apresentação em muares que realizam atividades agropecuárias. O objetivo deste trabalho foi descrever a frequência da ocorrência da úlcera gástrica em uma população de muares de trabalho. Um grupo de 42 animais, clinicamente saudáveis, de ambos os sexos (25 machos e 17 fêmeas) com idade média de 8,54±5anos, foram avaliados através de exame gastroscópico (Portascope®, 1800PVS, Bradenton, FL, EUA). Para a realização do exame, os mesmos foram submetidos a jejum (sólidos de 12h e líquidos 4h) e sedados com xilazina (1,3mg/kg/iv). As lesões foram classificadas em doença da mucosa gástrica escamosa (DMGE) e doença da mucosa glandular gástrica (DMGG). Biópsias da mucosa foram tiradas para teste rápido da urease (TRU). 47,6% dos pacientes tinham lesões ulcerativas grau 1 (leve) em uma ou ambas mucosas, distribuídas em 35% DMGE e 30% DMGG. Com relação ao TRU, somente 9,5% foram positivos com reação fraca. Este estudo preliminar evidenciou síndrome ulcerativa na espécie de baixa relevância clínica, apesar dos fatores de estresse derivados das atividades desenvolvidas, o que indica certa resistência dos muares às úlceras. O TRU identificou presença de microrganismos urease positivos compatíveis com bactérias espiraladas em algumas lesões ulcerativas. Mais estudos são necessários para elucidar fatores gastroprotetores nos muares e determinar o papel das bactérias espiraladas na superfície e nas lesões gástricas encontradas.

Palavras-Chave: estômago, gastroscopia, mucosa escamosa, mucosa glandular

ABSTRACT

Equine gastric ulcer syndrome (SUGE) is frequent and compromises the health of the animals and their athletic and working performance. The SUGE, despite being extensively studied in horses and donkeys, little is known about its presentation in mules that perform agricultural activities. The objective of this study was to describe the frequency of gastric ulcer presentation in a population of mules of work, loading and traction. A group of 42 healthy animals of both sexes (25 males and 17 females) with a mean age of 8.54±5 years were evaluated gastroscopically (Portascope®, 1800PVS, Bradenton, FL, USA), previous solid fasting (12h) and fluid (4h) and sedation with xylazine (1.3mg / kg/iv). The lesions were classified as Equine Squamous Gastric Disease (ESGD) and Equine Glandular Gastric Disease (EGGD). Mucosal biopsies were taken for rapid urease test (RUT). 47.6% of patients had grade 1 (mild) ulcerative lesions on one or both mucous membranes, distributed in 35% ESGD and 30% EGGD. Regarding the RUT, only 9.5% showed weak positivity. This preliminary study evidenced ulcerative syndrome in the species of low clinical relevance, in spite of the stress factors derived from the developed activities. This indicates some resistance of the muares to ulcers. The RUT has identified the presence of urease positive microorganisms compatible with spiral bacteria in some ulcerative lesions. Further studies are needed to elucidate gastroprotective factors in the mule and to determine the role of surface spiral bacteria and gastric lesions.

Keywords: *gastroscopy, glandular mucosa, squamous mucosa, stomach*

SUCESSO NO TRATAMENTO CIRÚRGICO DE OBSTRUÇÃO ESOFÁGICA TORÁCICA EM EQUINOS

Success in the surgical treatment of thoracic obstruction in equine

Gabriela B. Lemos[1], Raiany R. Moura[1], Verônica M. de Azevedo[1], Francielli P. Gobbi[1], Paula A. Di Filippo[1]

[1]Universidade Estadual do Norte Fluminense Darcy Ribeiro – UENF.

E-mail: gblemos.vet@gmail.com

RESUMO

A obstrução esofágica por corpo estranho e impactação em equinos é de caráter emergencial, ocorrendo principalmente nas interseções entre as porções anatômicas cervical, torácica e diafragmática onde, ocorre redução no lúmem esofágico. Quando a abordagem clínica é ineficaz, faz-se necessário procedimento cirúrgico, diante do exposto, objetivou-se descrever a esofagotomia cervical como opção eficaz na remoção de corpo estranho localizado no esôfago torácico em um equino macho de 3,5 anos de idade e peso corporal de 370 kg. O animal apresentava disfagia, apatia, sialorreia, refluxo nasal com presença de fibras de capim, FC (52bpm), FR (40rpm), TR (36,7°C) e hipomotilidade intestinal. Ao exame endoscópico e ultrassonográfico observou-se presença de corpo estranho localizado na porção inicial do esôfago torácico. O animal foi então submetido à anestesia geral inalatória em decúbito lateral direito e diante da impossibilidade da abertura do tórax, optou-se pelo acesso a obstrução torácica através da esofagotomia cervical distal. Por esta incisão, introduziu-se o endoscópio e diante da impossibilidade de remoção retrógrada do corpo estranho, promoveu-se a impulsão do mesmo para o interior do estômago com o auxílio de uma sonda metálica romba. O pós-cirúrgico consistiu na profilaxia antimicrobiana (penicilina benzatina, 30.000UI kg-1 SID /IM), anti-inflamatória (flunixin meglumine 1,1mg kg-1 SID/IM) e de proteção gástrica (omeprazol, 1,0 - 4,0 mg/kg SID/VO). Conclui-se que o acesso cirúrgico cervical do esôfago pode ser utilizado como opção viável na remoção de corpo estranho localizado no esôfago torácico, uma vez que cirurgias torácicas demandam maiores cuidados e técnicas anestésico-cirúrgicas específicas nem sempre disponíveis.

Palavras-Chave: esôfago, obstrução, técnica cirúrgica

ABSTRACT

Esophageal foreign body obstruction and equine impaction is an emergency condition, occurring mainly where there is a reduction in the esophageal lumens. The purpose of this study was to describe the cervical esophagotomy as an effective option in the removal of a foreign body located in the thoracic esophagus in a 3,5-year-old male horse and weight 370 kg body weight. The animal had dysphagia, apathy, sialorrhea, nasal reflux with presence of grass fibers, HR (52bpm), RF (40rpm), RT (36.7 ° C) and intestinal hypomotility. Endoscopic and ultrasonographic examination revealed presence of a foreign body located in the initial portion of the thoracic esophagus. The animal was submitted to general inhalation anesthesia in the right lateral decubitus position and, due to the impossibility of opening the thorax, we opted for access to

thoracic obstruction through the distal cervical esophagotomy. Through this incision, the endoscope was inserted and due the impossibility of retrograde removal of the foreign body, it was promoted the impulsion of the same to the interior of the stomach with the aid of a blunt metal probe. The postoperative period consisted of antimicrobial prophylaxis (benzathine penicillin, 30,000 IU kg -1 SID/IM), anti-inflammatory (flunixin meglumine 1,1mg kg-1 SID/IM) and gastric protection (omeprazole, 1,0-4,0 mg/kg SID/VO). It is concluded that the cervical surgical access of the esophagus can be used as a viable option in the removal of foreign body located in the thoracic esophagus, since thoracic surgeries demand greater care and specific anesthetic-surgical techniques are not always available.

Keywords: *esophagus, obstruction, surgical technique*

TERMOGRAFIA DE FERIDAS LOMBARES EXPERIMENTAIS TRATADAS COM GEL DE BIOCELULOSE EM EQUINOS

Thermography of experimental wounds treated with biocellulose-based hydrogel in horses

Daniela S. Denadai[1], Mariana Z. Guiati[1], Gabriel F. Urzedo[1], Ana Paula P.A. Faria[1], Luiz Claudio N. Mendes[1], Juliana R. Peiró[1], Alexandre L. Andrade[1], Flávia de A. Lucas[1]

[1]Universidade Estadual Paulista (UNESP), Faculdade de Medicina Veterinária, Araçatuba.
E-mail: flavia.lucas@unesp.br

RESUMO

A biocelulose tem sido estudada como material de reparação tecidual e suas diferentes variações tem sido aplicadas com sucesso na cicatrização cutânea. Objetivou-se avaliar a cinética da temperatura durante o processo cicatricial de feridas experimentalmente induzidas, tratadas ou não com gel de biocelulose a 1%. Três cavalos, SRD, adultos e hígidos, contidos em tronco, sedados (xilazina - 0,5 mg/Kg/IV), e após tricotomia, bloqueio local (lidocaína 2%) e antissepsia, duas feridas cirúrgicas (4 cm^2) foram confeccionadas, sendo cranial (tratamento - GT) e caudal (controle - GC), removendo-se pele e subcutâneo. Fenilbutazona (2,2 mg/Kg/IV/q24h) foi administrada por 3 dias. As feridas foram tratadas com solução fisiológica estéril. Ato contínuo, as feridas craniais receberam uma camada do gel de biocelulose, cobrindo o leito da ferida. Imagens termográficas das feridas foram obtidas com câmera Flir i60, imediatamente após o procedimento cirúrgico (D0), e aos 3 (D3), 7 (D7), 14 (D14) e 21 (D21) dias pós-operatórios. Foram aferidas as temperaturas do centro e das bordas das feridas, através do programa Flir Tools. Observou-se maiores valores de temperatura média do centro e bordas das feridas em D3 e D7 no GT, em relação ao GC. Subsequentemente, houve queda gradativa dos valores, sendo similares os dois grupos em D14. Posteriormente, houve aumento das temperaturas em ambos os grupos em D21, com valores semelhantes. Conclui-se que o uso do gel de celulose bacteriana em feridas de equinos está relacionado ao aumento da perfusão local e do metabolismo tecidual, principalmente nos primeiros 14 dias do processo de cicatrização.

Palavras-Chave: cavalos, cicatrização de feridas, nanocelulose bacteriana, termografia

ABSTRACT

Bacterial cellulose has been studied as a tissue repair material and its different variations have been successfully applied to skin healing. The objective of this study consist on evaluating the temperature kinetics during the cicatricial process of experimentally induced wounds, treated or not with BC-based hydrogel. Methodology: Three horses, adult and healthy, were used after sedation and local blockade. Two surgical wounds (4 cm^2) were made and skin and subcutaneous were removed, being a cranial (treatment) and caudal (control). Phenylbutazone (2.2 mg/Kg/IV/q24h) was administered for 3 days. Daily, the wounds were cleaned with physiological solution, and the cranial wounds were treated with BC-based hydrogel covering the wound bed. Thermographic images were obtained with Flir i60 camera, immediately after the surgical procedure (D0), and at 3 (D3), 7 (D7), 14 (D14) and 21 (D21) postoperative days. The temperatures of the center and the edges of the wounds were measured using the Flir Tools program. Results and discussion: Higher values of mean temperature of the center and edges were observed for treated wounds in D3 and D7relating to the control. Subsequently, a gradual decrease of the values was detected been the two groups similar in D14. Additionally, there was a temperature increase for both groups in D21, with similar values. Conclusion: Finally, the use of BC-based hydrogel in equine wounds is related to the increase of local perfusion and tissue metabolism, especially in the first 14 days of the healing process.

Keywords: *bacterial nanocellulose, horses, thermography, wound healing*

TORACOSCOPIA PARA AVALIAÇÃO DE HÉRNIA DIAFRAGMÁTICA EM EQUINO COM SÍNDROME CÓLICA

Thoracoscopy for the evaluation of diaphragmatic hernia in equine with colic syndrome

Marcos J. Watanabe[1]; Nathalia C. Sousa; Juliana M. Alonso; Emanuel V. P. Apolonio; Alice R. Ávila; Isabella B. S. Pereira; Heitor Cestari; José R. B. Silva; Ana L. G. Alves[1]; Carlos A. Hussni[1]

[1] Depto de Cirurgia e Anestesiologia Veterinária - DCAV - FMVZ - UNESP - Botucatu/SP - Brasil.
E-mail: marcos.jun@unesp.br

RESUMO

A hérnia diafragmática como causa de cólica nos equinos é rara e é relatada uma incidência de 0,7 a 2,1%. Objetivou-se descrever aspectos clínicos e a toracoscopia de um equino com hérnia diafragmática e cólica. Um equino macho castrado, com 375kg de peso e 7 anos de idade, foi encaminhado ao Hospital Veterinário com sinais de desconforto abdominal agudo há 24h. O atendimento seguiu o protocolo de atendimento emergencial para Síndrome Cólica Equina, com parâmetros da admissão de FC=40bpm, FR=40mpm, TPC=2s, T=37,4^{o}C, mucosas róseas, ausência de motilidade e dor severa não responsiva à analgesia. O

exame ultrassonográfico seguiu o protocolo FLASH, no qual não foram identificadas alterações abdominais, entretanto, devido aos sinais de dor severa e abafamento dos sons cardíacos, realizou-se avaliação torácica, onde foram identificados segmentos de intestino delgado com espessamento de parede no hemitórax esquerdo. Durante o procedimento cirúrgico confirmou-se a presença de hérnia diafragmática em região de centro tendíneo e envolvimento da região aboral de jejuno e oral de íleo. A avaliação torácica da hérnia foi realizada também por toracoscopia, com a abordagem na região média dorsal do 10º EIC esquerdo realizado com trocarte EndoTIP e óptica rígida de 0°. Em virtude da impossibilidade de enterectomia e enteroanastomose foi indicada a eutanásia. Conclui-se que a toracoscopia no presente relato, além de ser uma técnica minimamente invasiva, possibilitou confirmar a presença de segmentos isquêmicos de intestino delgado no tórax, e após redução, avaliar a extensão, assim como a impossibilidade de síntese da falha.

Palavras-Chave: diagnóstico, endoscopia, intestino delgado, tórax

ABSTRACT

Diaphragmatic hernia is rare cause of colic in horses with an incidence of 0.7 to 2.1%. Our purpose is to describe clinical and thoracoscopy findings in a horse with diaphragmatic hernia and colic. An 7-year-old gelding, weighed 375kg, was referred to the Veterinary Hospital with a history of signs of colic over the previous 24 hours. On presentation, the horse had HR = 40bpm, RR = 40mpm, CRT 2s, T = 37.4^{o}C, pink mucous membranes, absence of borborygmi and severe abdominal pain. Ultrasound examination followed the FLASH protocol, in which no abdominal abnormalities were identified; however, due to signs of severe abdominal pain and decreasing of cardiac murmurs, a thoracic evaluation was performed, where segments of the small intestine with wall thickening were identified in the left hemithorax. During the surgical procedure the presence of diaphragmatic hernia was confirmed in the tendinous part and involvement of the jejunum and ileum. The thoracic evaluation of the hernia was also performed by thoracoscopy, with the approach in the dorsal medial region of the 10th left ICS performed with EndoTIP cannula and rigid optical fiber of 0 degree. Due to the impossibility of enterectomy and enteroanastomosis, it was decided by euthanasia. It was concluded that thoracoscopy in the present report, besides being a minimally invasive technique, made it possible to confirm the presence of ischemic segments of the small intestine in the thorax, and after reduction, to evaluate the extent, as well as the impossibility of synthesis of the defect.

Keywords: *diagnosis, endoscopy, small intestine, thorax*

TRATAMENTO COM PLASMA-RICO-EM-PLAQUETAS NO AUXILIO DE CONSOLIDAÇÃO ÓSSEA EM FRATURA MULTIFRAGMENTAR DE OLÉCRANO: RELATO DE CASO

Treatment with plasma-rich-in-platelets in the bone consolidation auxiliary in multifragmentary olecranon fracture: case report

João Pedro H. Pfeifer[1]; Enrico T. Padula[1]; Fernanda de C. Stievani[1]; Gustavo dos S. Rosa[1]; André M. T. Krieck[1]; Betsabéia H. G. Milani[1]; Jaqueline de S. Brandão[1]; Marcos J. Watanabe[1]; Carlos A. Hussni[1]; Celso A. Rodrigues[1]; Ana Liz G. Alves[1]

[1] Departamento de Cirurgia e Anestesiologia Veterinária – FMVZ Unesp Botucatu.
E-mail ana.liz@unesp.br

RESUMO

Esse trabalho descreve a utilização do plasma rico em plaquetas (PRP) de maneira isolada no tratamento de fratura de olécrano em equino. Histórico: equino quarto de milha, adulto, macho, não castrado, 450Kg, em treinamento, apresentando claudicação grau 5 (AAEP) do MTE. Após exame radiográfico da região úmero-radio-ulnar esquerda, foi constatada fratura multifragmentar de olécrano (tipo 4), fechada, com envolvimento articular. O protocolo de tratamento foi duas aplicações de PRP no foco de fratura com intervalo de 15 dias, associadas à restrição de movimento. Para obtenção do PRP foram colhidos 12 tubos de citrato com sangue total e realizado duas centrifugações à 300 x *g* / 05 minutos e 700 x *g* / 15 minutos entre as centrifugações dois descansos foram realizados 30 minutos após a primeira centrifugação e 40 minutos após a segunda (Protocolo Laboratório de Terapia Regenerativa – FMVZ/UNESP), o concentrado obtido foi de 737.300 plaquetas em 6 ml, a aplicação foi intralesional e guiada por raio-x. O resultado obtido entre a primeira e a segunda aplicação não foi evidente ao exame radiográfico, porém o animal apresentou melhora na claudicação grau 4 AAEP, com apoio em pinça em estação. Após 45 dias, observou-se claudicação grau 2 e reação com proliferação óssea na região de fratura e posição anatômica do olécrano. .O método utilizado para obtenção de PRP e o intervalo de aplicação demonstraram ser uma terapia segura com resolução da lesão em aproximadamente 60 dias. Após, foi instituído protocolo de fisioterapia para que o paciente retornasse gradualmente à atividade atlética.

Palavras-Chave: equino, hemocomponente, medicina regenerativa, PRP

ABSTRACT

This work describes the use of platelet rich plasma (PRP) in an isolated manner in the treatment of olecranon fracture in horses. History: Quarter horse, adult, male, uncastrated, 450Kg, in training, presenting claudication grade 5 (AAEP) of LTL. After radiographic examination of the left humerus-radius-ulnar region, a multifragmented fracture of the olecranon (type 4) was observed, closed, with joint involvement. The treatment protocol was two PRP applications at the fracture focus with a 15-day interval, associated with movement restriction. To obtain the PRP, 12 tubes of citrate were collected with whole blood

and two centrifugations were performed at 300 xg / 05 minutes and 700 xg /15 minutes between the centrifuges. Two rests were performed 30 minutes after the first centrifugation and 40 minutes after the second (Laboratory of Regenerative Therapy - FMVZ / UNESP protocol), the concentrate obtained was 737,300 platelets in 6 mL, the application was intralesional and guided by x-ray. The results obtained between the first and the second application were not evident on the radiographic examination, but the animal presented improvement in claudication grade 4 AAEP, with support in toe in season. After 45 days, grade 2 claudication and bone proliferation reaction were observed in the fracture region and anatomical position of the olecranon. The method used to obtain PRP and the application interval proved to be a safe therapy with resolution of the lesion in approximately 60 days. After that, a physiotherapy protocol was instituted so that the patient gradually returned to the athletic activity.

Keywords: *blood components, equine, PRP, regenerative medicine*

TRATAMENTO CONVENCIONAL DE RABDOMIÓLISE EM EQUINO ASSOCIADO A MOXATERAPIA

Conventional treatment of rabdomylosis in equine with associated moxatherapy

Beatriz T. Ortega[1], Larissa T. Nardi[1], Denise M. Bozzolo[1], Joice M. B. Andreta[2], Fabio H. Coleta[2], Valter R. Polini[2], João M. Júnior[2], Igor A. A. Paiola[2], Talita M. M. R. Ferreira[2], Bruno F. Cholfe[2]

[1] Médico Veterinário Autônomo.

[2] Centro Universitário de Rio Preto – UNIRP.

E-mail autor responsável: ortega.beatriz@outlook.com

RESUMO

Devido a um desconforto e claudicação após treinamento, um equino foi encaminhado para hospital veterinário Dr. Halim Atique UNIRP. Ao dar entrada no hospital foram realizados exames físicos gerais, sem alterações. Na avaliação do sistema locomotor, identificou-se dor nos grupos musculares de região lombar e glútea. Nos exames laboratoriais, apenas a CK mostrou-se alterada, com valores iniciais de 1.280,00 U\L evoluindo para 4.990 U\L. Além disso, apresentou mioglubinúria, sendo sintomas indicativos de Rabdomiólise Equina. Instituiu-se então o tratamento com fluidoterapia com ringer lactato 40 litros por dia, aplicações de suplementação de polivitamínicos, selênio, vitamina E, flunixin meglumine, DMSO e fenilbutazona, omeprazol, e acepromazina. Além do tratamento convencional, realizou-se a aplicação de moxaterapia por 20 minutos nos grupos musculares afetados em região de cinturão renal. O uso desta terapia teve como objetivo auxiliar no relaxamento da musculatura e estimulação da circulação local por meio do calor dissipado no momento da queima da *artremisa vulgaris*. Além do relaxamento local, notou-se que o uso desta terapia promoveu grande relaxamento geral para o animal, que demostrou um comportamento tranquilo ao longo de todo o tratamento Complementar a moxaterapia, foram realizadas três sessões de

acupuntura nos acupontos do cinturão renal, região lombo-sacra, Estômago 36 e IG 1. Durante o atendimento do animal, foram coletadas 3 amostras de urina, mostrando assim a evolução do quadro do paciente a partir do inicio. Após regressão do quadro e melhora dos sinais clínicos, os níveis de CK reduziram para 1.800 U\L e o animal pode ser liberado.

Palavras-Chave: analgesia, bem estar, relaxamento, terapia complementar

ABSTRACT

Due to discomfort and lameness after training, an equine was referred to veterinary hospital Dr. Halim Atique UNIRP. Upon admission to the hospital, general physical exams were performed, without abnormalities. In the evaluation of the locomotor system, pain was identified in the lumbar and gluteal muscular groups. In the laboratory tests, only CK was altered, with initial values of 1,280.00 U \ L evolving to 4,990 U \ L. In addition, it presented myoglobinuria, being indicative symptoms of Equine Rhabdomyolysis. Treatment was then instituted with fluid therapy with lactated ringer 40 liters per day, multivitamin supplementation applications, selenium, vitamin E, flunixin meglumine, DMSO and phenylbutazone, omeprazole, and acepromazine. In addition to conventional treatment, moxotherapy was applied for 20 minutes in the affected muscle groups in the renal belt region. This therapy had as objective to help in the relaxation of the musculature and stimulation of the local circulation by spreading heat while the burning of the artemis vulgaris. In addition to the local relaxation, it was observed that this therapy promoted general relax for the patient, which showed a calm behavior throughout the treatment. Complementary to the moxatherapy, three acupuncture sessions were performed in the acupoints of the renal belt, loin region, stomach 36 and LI 1. During the treatment period, three samples of urine were collected, thus showing the evolution of the patient's condition from the beginning. After regression of the condition and improvement of clinical signs, CK levels were reduced to 1800 U / L and the horse was released.

***Keywords**: analgesia, complementary therapy**,** relaxation, welfare*

TRATAMENTO DE CISTO ÓSSEO SUBCONDRAL DA FALANGE DISTAL POR MEIO DO ACESSO TRANSMURAL E ENXERTO ÓSSEO AUTÓLOGO EM EQUINO

Treatment of subchondral bone cyst of the distal phalanx by transmural access and autologous bone graft in equine

Anny R. C. Gomes[1], Laís M. A. Pereira[2], Thais C. Valente[2], Andressa D. Lorga[1], Mariana Cocco[1], Flávia P. A. Amaro[1], Peterson T. Dornbusch[1]

[1] Universidade Federal do Paraná Curitiba, PR, Brasil.

[2] Universidade do Estado de Santa Catarina, Lages, SC, Brasil.

E-mail: anny.gomes7@gmail.com

RESUMO

O objetivo deste relato é descrever um caso de cisto ósseo da falange distal tratado cirurgicamente por meio do acesso transmural e enxerto ósseo autólogo. Um equino, macho castrado, de quatro anos, raça Crioula, atleta da modalidade de laço, foi encaminhado ao Hospital Veterinário com claudicação intermitente há um mês. Observou-se claudicação de grau II (I-V) no membro torácico direito. O Animal demonstrou dor ao pinçamento na região central da ranilha e obteve-se resposta positiva ao bloqueio dos nervos digitais palmares ao nível do sesamoide distal. Radiografias do casco evidenciaram área radioluscente (cisto) em região subcondral da terceira falange, medindo 1,44x1,48cm, pouco comunicante com a articulação distal. Realizou-se tratamento cirúrgico acessando a muralha do casco, evitando a invasão da articulação interfalângica distal. O casco foi perfurado com broca de 8mm e o osso da terceira falange com broca de 5mm. Utilizou-se raio-x para monitorar direção e profundidade da perfuração. Ao acessar o cisto, este foi debridado com cureta fechada de 3mm. Retirou-se osso esponjoso da epífise proximal da tibia e introduzimos no interior da lesão cística. A abertura cirúrgica do casco foi coberta com resina de metilmetacrilato impregnada com gentamicina. A recuperação ocorreu sem complicações e aos 70 dias após a cirurgia o animal estava isento de claudicação. Aos 20 dias após a cirurgia radiografias demonstraram diminuição da área radioluscente, com aumento da radiopacidade. O acesso cirúrgico transmural associado ao enxerto ósseo autólogo constituí método eficaz para o tratamento de cistos ósseos subcondrais da falange distal com pouco envolvimento articular.

Palavras-Chave: cavalo, cirurgia, claudicação, ortopedia

ABSTRACT

The purpose of this report is to describe a case of bone cyst of the distal phalanx surgically treated through transmural access and autologous bone graft. An equine, male castrated, four-year-old, Crioula breed, athlete of the tie modality, was referred to the Veterinary Hospital with intermittent lameness a month ago. Grade II (I-V) lameness was observed in the right thoracic limb. The animal showed pain in the central region of the frog and a response to digital palmar nerve block at the distal sesamoid level. Radiographs showed a radiolucent area in the subchondral region of the third phalanx, measuring 1.44x1.48cm, with a few communication with the distal joint. Surgical treatment was performed accessing the hull wall, avoiding invasion of the distal interphalangeal joint. The hull was drilled with 8mm drill bit and the third phalanx bone with 5mm drill bit. Radiografy was used to monitor the direction and depth of the perforation. The cyst was debrided with a 3mm closed curette. Spongy bone was removed from the proximal tibial epiphysis and introduced into the cystic lesion. The surgical opening of the hull was covered with methylmethacrylate resin impregnated with gentamicin. The recovery occurred without complications and at 70 days the animal was free of lameness. At 20 days after surgery radiographs demonstrated a decrease in radiolucent area. It is suggested that the transmural surgical access associated with the autologous bone graft constitutes na effective method for treatment of subchondral bone cysts of the distal phalanx with minimum joint involvement.

Keywords: *horse, lameness, orthopedy, surgery*

TRATAMENTO MEDICAMENTOSO E CIRÚRGICO DE ULCERAÇÃO CORNEANA E ABSCESSO ESTROMAL EM EQUINOS

Medicamental and surgical treatment of correal ulceration and abcdess

Raiany R. Moura[1]; Gabriela B. Lemos[1]; Verônica M. de Azevedo[1]; Francielli P. Gobbi[2]; Paula A. Di Filippo[3]

[1] Residente em Clínica Médica e Cirúrgica de Grandes Animais – UENF, LCCA.

[2] Doutoranda no programa de Ciência Animal da Universidade Estadual do Norte Fluminense "Darcy Ribeiro" – UENF, Laboratório de Clínicas e Cirurgia Animal – LCCA.

[3] Professora Associada de Clínica Cirúrgica de Grandes Animais – UENF, LCCA.

E-mail: raianyresendeicm@gmail.com

RESUMO

A úlcera de córnea é uma alteração oftálmica comum em equinos, que em casos severos, pode levar à perda da visão. Objetivou-se descrever o sucesso no tratamento de um equino macho, de 7 anos de idade e 440 kg, com ulceração grave, encaminhado ao HV/UENF para enucleação. O animal apresentava uma lesão extensa e profunda na córnea do olho esquerdo de origem traumática com 05 meses de evolução. Além de blefaroespasmo, redução do ângulo da pálpebra superior, epífora, fotofobia, edema de córnea e conjuntiva, hifema, hipópio e tecido de cicatrização em 90% da superfície corneana, com perda significativa da acuidade visual. Ao teste com fluoresceína, constatou-se a presença de uma úlcera de córnea indolente. Entretanto, optou-se pelo tratamento medicamentoso associado ao cirúrgico por meio da tarsorrafia temporária. Durante 15 dias, instilou-se por meio de uma sonda palpebral, colírios a base de diclofenaco sódico 0,1% (Still ®, 2 gotas/TID/15 dias), cloridrato de moxifloxacino 0,5% e fosfato dissódico de dexametasona 0,1% (Vigadex®), 3 gotas/TID/15 dias), tobramicina (Tobrex®, 2 gotas/TID/15 dias) e soro autólogo (4 gotas/6 vezes ao dia/15 dias). Após 15 dias de tratamento a tarsorrafia foi desfeita e, constatou-se ao exame oftálmico redução significativa do tecido de cicatrização presente na superfície corneana, redução na opacidade da córnea, do edema e do lacrimejamento. Conclui-se que, mesmo diante de um quadro de ulceração corneana, aparentemente irreversível, a associação da conduta medicamentosa com a cirúrgica, aliadas ao manejo intensivo do paciente pode resultar na manutenção do globo ocular e na acuidade visual em equinos.

Palavras-Chave: oftalmologia, tarsorrafia, trauma

ABSTRACT

Corneal ulcer is a common ophthalmic alteration in horses, which in severe cases can lead to loss of vision. The objective was to describe the success in the treatment of a 7-year-old, 440-kg male horse with severe ulceration, referred to HV / UENF for enucleation. The animal presented an extensive and deep lesion in the cornea of the left eye of traumatic origin with 05 months of evolution. In addition to blepharospasm, reduction of upper eyelid angle, epiphora, photophobia, corneal and conjunctival edema, hyphema and

hypopyon in 90% of the corneal surface, with significant loss of visual acuity. Fluorescein testing revealed the presence of an indolent corneal ulcer. However, the drug treatment associated with surgery was chosen through temporary tarsorrhaphy. For 15 days, eye drops were injected with diclofenac sodium 0.1% (Still ®, 2 drops / TID / 15 days), 0.5% moxifloxacin hydrochloride and dexamethasone disodium phosphate 0 , 3 drops / TID / 15 days), tobramycin (Tobrex®, 2 drops / TID / 15 days) and autologous serum (4 drops / 6 times a day / 15 days). After 15 days of treatment, the tarsorrhaphy was undone and ophthalmic examination showed a significant reduction of the healing tissue present on the corneal surface, reduction in corneal opacity, edema and lacrimation. It is concluded that, even in the presence of a corneal ulceration, apparently irreversible, the association of the drug with the surgical one, together with the intensive management of the patient can result in the maintenance of the eyeball and visual acuity in horses.

Keywords: *ophthalmology, tarsorrhaphy, trauma*

USO DE GEL DE BIOCELULOSE EM FERIDAS EXPERIMENTAIS DE EQUINOS – RESULTADOS PRELIMINARES

Use of biocellulose-based hydrogel in experimental wounds of horses – preliminary results

Mariana Z. Guiati[1], Daniela S. Denadai[1], Gabriel F. Urzedo[1], Ana Paula P.A. Faria[1], Luiz Claudio N. Mendes[1], Juliana R. Peiró[1], Alexandre L. Andrade[1], Flávia de A. Lucas[1]

[1]Universidade Estadual Paulista (UNESP), Faculdade de Medicina Veterinária, Araçatuba.
E-mail: flavia.lucas@unesp.br

RESUMO

As feridas em equinos são comuns e estão sujeitas a complicações durante o processo cicatricial, como o tecido de granulação exuberante. A biocelulose tem sido estudada como material de reparação tecidual e suas diferentes variações tem sido aplicadas com sucesso na cicatrização da pele. Objetivou-se avaliar o uso do gel de biocelulose a 1% em feridas experimentais de equinos. Foram realizadas duas feridas na região lombar (uma caudal e outra cranial) no antímero direito em dois equinos e no antímero esquerdo em dois equinos. Todas as feridas foram tratadas diariamente com solução fisiológica e as feridas craniais (Grupo Tratado – GT) receberam uma fina camada de gel de biocelulose a 1%. As avaliações foram realizadas imediatamente após o procedimento cirúrgico (D0), e aos 3 (D3), 7 (D7), 14 (D14) e 21 (D21). No D3 e D7 observou-se, em todas as feridas, hemorragia, coágulos, exsudato e crostas. O tecido de granulação foi evidente no D3, e a epitelização a partir de D7. Aos 21 dias as feridas não estavam totalmente cicatrizadas, o que ocorreu por volta dos 35 dias em ambos dos grupos. A avaliação clínica evidenciou semelhança entre os grupos controle e tratado, apesar das áreas das feridas no D21 (1,21 e 1,50 cm^2, respectivamente) e das taxas de contração (64,03 e 50,70%, respectivamente) ilustrarem pequena diferença numérica. A continuidade da pesquisa, com

avaliação histopatológica, expressão gênica do colágeno e citocinas inflamatórias, buscará dados para elucidar a contribuição ou não do gel de biocelulose na cicatrização de feridas cutâneas nesta espécie.

Palavras-Chave: cavalos, cicatrização de feridas, nanocelulose bacteriana

ABSTRACT

Wounds in horses are common and are subject to complications during the cicatricial process, such granulation tissue. Biocellulose has been studied as a tissue repair material and its different variations have been successfully applied to skin healing. The aim of this study was to evaluate the use of 1% biocellulose gel in experimental equine wounds. Two wounds were performed in the lumbar region (one caudal and another cranial) in the right antimer on two horses and on the left antimer and two horses. The daily treatment consisted on the application of physiological solution and, in the cranial wounds, BC-based hydrogel enough to cover the wound bed. The evaluation of the wounds was performed after the surgical procedure (D0), and at 3 (D3), 7 (D7), 14 (D14) and 21 (D21). In D3 and D7 hemorrhage, clots, exudates and crusts were observed in all wounds. The granulation tissue was evident in D3, and epithelization from D7. At 21 days the wounds were not fully healed, which occurred around 35 days in both groups. Clinical evaluation showed similarity between the control and treated groups, although the areas of the wounds in D21 (1.21 and 1.50 cm2, respectively) and the contraction rates (64.03 and 50.70%, respectively) illustrate small difference. The continuity of the research, with histopathology, evaluation of collagen and citocins gene expression, will seek data to elucidate the contribution or not of the biocellulose gel in the healing of cutaneous wounds in this species.

Keywords: *bacterial nanocellulose, horses, wound healing*

USO TÓPICO DO ÓLEO DE GIRASSOL PURO OU OZONIZADO NA CICATRIZAÇÃO DE FERIDAS CUTÂNEAS EXPERIMENTAIS

Topical use of pure or ozonized sunflower oil in the healing of experimental skin wounds

Luiza M. F. Ribeiro[1], Larissa C. da Silva[1], Francielli P. Gobbi[1], Inácio S. Viana[1], Paula A. Di Filippo[1]

[1] Universidade Estadual do Norte Fluminense Darcy Ribeiro – UENF.

E-mail: franci_gobbi@hotmail.com

RESUMO

Devido ao comportamento ativo e de reações rápidas o cavalo está predisposto constantemente a feridas traumáticas que, representam uma das mais frequentes ocorrências na clínica de equinos motivo pelo qual torna a busca por medicamentos capazes de interagir com o tecido lesado e acelerar a cicatrização constante. Óleos ozonizados possuem ação bactericida, fungicida e auxiliam na reparação tecidual. Objetivando-se avaliar os efeitos do uso do óleo de girassol ozonizado e puro na cicatrização de feridas cutâneas, trinta ratos

Wister foram anestesiados com cloridrato de cetamina 10% (Cetamin®; 90 mg/kg^{-1}) e de xilazina 2% (Xilazin®; 5 mg/kg^{-1}), por via intraperitoneal e mantidos à anestesia inalatória com isoflurano (Isoflurane®) e feridas cirúrgicas foram induzidas na região dorsal torácica (2x2 cm). Em função do tratamento das feridas no pós-operatório, os animais foram divididos em 3 grupos com 10 animais cada: GI= solução fisiológica (NaCl 0,9%), GII= óleo de girassol e GIII= óleo de girassol ozonizado e os tratamentos realizados uma vez ao dia, durante 21 dias. Avaliações morfométricas pós-cirúrgicas foram realizadas nos dias 3, 7, 14 e 21. Os resultados indicaram maior retração da ferida no GIII (0,21±0,11) quando comparado ao GI (0,40±0,07) e GII (0,31±0,15). Histopatologicamente, uma maior quantidade de tecido de granulação e fibroso foi identificada no GIII. Entretanto o remodelamento, crescimento de pelos e cicatriz na ferida ao final do tratamento mostrou-se melhor no GII. Conclui-se que a ação sinérgica do óleo de girassol e ozônio potencializou a restituição do tecido lesionado, mostrando-se mais eficaz que os demais tratamentos avaliados.

Palavras-Chave: cicatrização, ferida, ozônio, rato

ABSTRACT

The horse is constantly predisposed to traumatic wounds, tha's why it's necessary makes the research for drugs capable of interacting with the damaged tissue and accelerate the constant cicatrization. Ozonized oils have a bactericidal, fungicidal and tissue repair action. In order to evaluate the effects of the use of ozonized and pure sunflower oil on skin wound healing, thirty Wister rats were anesthetized with 10% ketamine hydrochloride (Cetamin®, 90 mg / kg-1) and 2% xylazine (Xilazin 5 mg / kg-1), intraperitoneally and maintained in inhalation anesthesia with isoflurane (Isoflurane®) and surgical wounds were induced in the thoracic dorsal region (2x2 cm). As a result of the treatment of wounds in the postoperative period, the animals were divided into 3 groups with 10 animals each: GI = physiological solution (NaCl 0,9%), GII = sunflower oil and GIII = ozonized sunflower oil and treatments performed once a day for 21 days. Postoperative morphometric evaluations were performed on days 3, 7, 14 and 21. The results indicated a greater retraction of the GIII wound (0.21 ± 0.11) when compared to GI (0.40 ± 0.07) and GII (0.31 ± 0.15). Histopathologically, a greater amount of granulation and fibrous tissue was identified in the GIII. However, remodeling, hair growth and wound scarring at the end of the treatment proved to be better in GII. It was concluded that the synergistic action of sunflower oil and ozone enhanced the restitution of the injured tissue, proving to be more effective than the other evaluated treatments.

Keywords: *cicatrization, mouse, ozone, wound*

UTILIZAÇÃO DE HIDROGEL DE CELULOSE BACTERIANA PÓS EXÉRESE DE SARCÓIDE COM LASER DE DIODO EM FACE DE EQUINO – RELATO DE CASO

Use of bacterial cellulose-based hydrogel for wound healing after diode laser exeresis of sarcoid face in horse – Case report

Ana Paula P. A. de Faria[1], Daniela S. Denadai[1], Raymis B. R. Moura[1], Juliana R. Peiró[1], Alexandre L. Andrade[1], Flávia de A. Lucas[1]

[1] Universidade do Estado de São Paulo (UNESP), Faculdade de Medicina Veterinária de Araçatuba (FMVA), Brasil.
E-mail: anappafaria@gmail.com

RESUMO

O sarcóide é uma neoplasia cutânea em equinos. O uso do laser de diodo cirúrgico tem indicação em neoplasias para promover a hemostasia imediata. O hidrogel à base de celulose bacteriana consiste em uma formulação para reparo de feridas que aumenta a proliferação de fibroblastos. Relata-se o caso de um equino, Quarto de Milha, macho, castrado, 9 anos, 460 Kg, atendido no Hospital Veterinário – UNESP/FMVA, apresentando múltiplos sarcoides, em destaque um sarcoide fibroblástico na face esquerda, de aproximadamente 9 cm^2, que apresentava crescimento exacerbado há 2 anos. O tratamento consistiu em exérese utilizando laser de diodo (4400mW, 4J e frequência contínua). Utilizou-se no pós-operatório fenilbutazona (4,4 mg/Kg/IV/q24h) durante 3 dias, e enrofloxacina (5 mg/Kg/IM/q24h) durante 10 dias e curativos diários utilizando iodopolividona tópico e repelente. Todavia, decorridos 24 dias sem evolução favorável da cicatrização, com necrose, discreta granulação e epitelização, optou-se pela aplicação diária do hidrohidrogel de celulose bacteriana (1%) sobre a ferida, após limpeza desta com solução fisiológica. A partir da utilização do hidrogel de celulose, a cicatrização evoluiu favoravelmente. Após 6 dias a ferida estava totalmente coberta por tecido de granulação, com evidente contração e epitelização e após 40 dias a ferida estava totalmente epitelizada. O animal foi reavaliado após 12 meses deste tratamento sem indícios de recidiva. O hidrogel atuou efetivamente nas fases de granulação, contração e epitelização desta ferida. Conclui-se que a exérese com laser de diodo, associada à aplicação do hidrogel de celulose bacteriana durante o pós-operatório, foram eficazes no tratamento deste sarcoide.

Palavras-Chave: biocelulose, cavalo, laser diodo

ABSTRACT

The sarcoid is a cutaneous neoplasm in horses. The use of diode laser surgical has indication in neoplasia to promote immediate hemostasis. The bacterial cellulose hydrogel consists of a wound repair formulation which enhances the proliferation of fibroblasts. We report the case of an equine, Quarter Horse, castrated, 9 years old, 460 kg, attended at Veterinary Hospital - UNESP/FMVA, presenting multiple sarcoids, with a fibroblast sarcoid on the left side of approximately 9 cm^2, which had exacerbated growth for 2 years. The treatment consisted of exeresis using diode laser (4400mW, 4J and continuous frequency). Used in the

postoperative period of phenylbutazone (4.4 mg/kg/IV/ q24h) for 3 days, and enrofloxacin (5 mg/kg/IM/q24h) for 10 days and dressings using topical iodopolyvidone and repellent. However, after 24 days without favorable evolution of cicatrization, with necrosis, discrete granulation and epithelialization, the bacterial cellulose hydrogel (1%) was applied daily on the wound after the release of this physiological solution. From the use of the cellulose hydrogel, a healing has progressed favorably. After 6 days the wound was completely covered by granulation tissue with evident contraction and epithelization and after 40 days the wound was fully epithelialized. The animal was reassessed after 12 months of this treatment with no evidence of relapse. The hydrogel acted at all stages of the granulation, contraction and epithelialization of this wound. It was concluded that diameter laser excision, associated with the application of the bacterial cellulose hydrogel during the postoperative period, strengthened the treatment of this sarcoid.

Keywords: *cellulose, diode laser, horse*

AVALIAÇÃO DA FREQUÊNCIA CARDÍACA DURANTE TREINAMENTO DE CORRIDA EM CAVALOS QUARTO DE MILHA

Evaluation of heart rate during race training in Quarter Horses

Monica M. Hunka[1], Luzilene A. Souza[1], Priscilla C. R. Nery[1], Carolina J. F. L. Silva[1], Clarisse S. Coelho[1], Helena E. C. C. C. Manso[1], Hélio C. Manso Filho[1]

[1]Núcleo de Pesquisa Equina, Universidade Federal Rural de Pernambuco (NPE/UFRPE).
E-mail: luzilenesouza@gmail.com

RESUMO

Avaliações da frequência cardíaca (FC) são importantes para o estabelecimento de programas de treinamento e nutrição em equinos atletas. Este estudo teve como objetivo avaliar a FC durante o treinamento de corrida em cavalos Quarto de Milha. Foram utilizados nove equinos (~20 meses, ~480Kg; seis machos; três fêmeas) que correram e treinaram (trotando (60%), galopando (40%) por 30min, 3x/semana) por mais de três meses. As medidas foram: FC em repouso (FC-repouso), FC-mínima, FC-média e FC-máxima e distribuição da FC em cinco zonas (Z-1: <79bpm; Z-2: 80-149bpm; Z-3: 150-169; Z-4: 170-199bpm; Z-5:> 200bpm) durante o treinamento. Um monitor Polar V800-GPS para equinos foi utilizado para determinar a FC e os resultados foram submetidos à ANOVA e teste de Tukey ($p<0,05$). A análise indicou FC-repouso (~53bpm), FC-mínima (~53bpm), FC-média (~131bpm) e FC-máxima (~ 196bpm), onde a FC-máxima foi diferente de todas as outras ($p<0,05$). FC-repouso e FC-mínima foram semelhantes ($p>0,05$). A distribuição por zonas mostrou: Z-1: ~4,0%, Z-2: ~64,0%, Z-3: ~19,5%, Z-4: ~11,0% e Z-5: ~1,5%. Z-2 foi diferente de todas as outras zonas ($p<0,05$). Verificou-se que no atual sistema de treinamento os equinos não atingem a FC-máxima e que grande parte da FC estava em Z-2, o que não estimulou a capacidade tamponante no tecido muscular. Intensificar a intensidade de treinamento pode favorecer o desempenho da corrida. Em seguida, concluiu-se que a corrida teve FC-média ~131bpm e com grande porcentagem em Z-2 durante os treinos.

Palavras-Chave: cardiovascular, equinos, monitor cardíaco

ABSTRACT

Heart rate (HR) assessments are important for establishment of training and nutrition programs in athletic horses. This study aimed to evaluate the HR during race training in Quarter Horses. It was used nine horses (~20 months, ~480Kg; six males; three females) that were racing and training (trotting (60%), galloping (40%) for 30min, 3times/week) for more than three months. Measurements were: HR at rest (HR-rest), HR-minimum, HR-average and HR-maximum and also HR's distribution by 5 zones (Z-1: <79bpm; Z-2: 80-149bpm; Z-3: 150-169; Z-4: 170-199bpm; Z-5:> 200bpm) during training. A Polar V800-GPS monitor for equines was used to determine HR and results were submitted to ANOVA and Tukey's test ($p<0.05$). The analysis indicated HR-rest (~53bpm), HR-minimum (~53bpm), HR-average (~131bpm) and HR-maximum (~196bpm), where HR-maximum was different from all other ($p<0.05$). HR-rest and HR-minimum were

similar (p>0.05). Distribution by zones showed: Z-1: ~4.0%, Z-2: ~64.0%, Z-3: ~19.5%, Z-4: ~11.0%, and Z -5: ~ 1.5%. Z-2 was different from all other zones (p<0.05). It was found that in current training system horses do not reach HR-maximum and that a large part of HR was in Z-2, which could did not stimulate buffering capacity in muscle tissue. Intensifying training intensity may favor the performance of race QH. Then, it was concluded that race QH had HR-average ~131bpm and with large percentage in Z-2 during training sections.

Keywords: *cardiovascular, equine, heart monitor*

CONCENTRAÇÕES SÉRICAS DE SÓDIO, POTÁSSIO, CLORETO, CÁLCIO TOTAL E IONIZÁVEL EM EQUINOS DE SALTO SUBMETIDOS A UM TESTE A CAMPO

Serum concentrations of sodium, potassium, chloride, total and ionizable calcium in salt equine submitted a test a field

Lara N. Sousa[1], Laís P. Macedo[2], Paula A. Di Filippo[3], Marcos A. D. Meireles[3], Antonio P. Albernaz[3], Hélio C. M. Filho[4], Clarisse S. Coelho[1]

[1]ESCMEV, Universidade Federal da Bahia (UFBA), Salvador-BA, Brasil.

[2]Escola de Medicina Veterinária, Universidade de Vila Velha (UVV), Vila Velha-ES, Brazil.

[3]Universidade Estadual do Norte Fluminense Darcy Ribeiro (UENF), Campos dos Goytacazes-RJ.

[4]Núcleo de Pesquisa Equina, Universidade Federal de Pernambuco (UFRPE), Recife-PE, Brasil.

E-mail: laranunesmvet@gmail.com

RESUMO

Os cavalos durante a atividade física passam por modificações fisiológicas, hematológicas e bioquímicas. Compreender esses eventos é essencial para avaliar performance e estabelecer programas de condicionamento físico. Neste trabalho, objetivou-se avaliar a influência de um teste a campo sobre os eletrólitos séricos de equinos usados em provas de salto. Doze equinos, com 11,3±4,1 anos de idade, pesando 490,4±33,9 kg, foram avaliados antes (T0), imediatamente após o exercício (T1) e em 30 minutos (T2) e 120 minutos (T3) após o exercício. As concentrações séricas de sódio (Na), potássio (K), cloretos (Cl), cálcio ionizado (iCa) e cálcio total (CaT) foram analisadas através do analisador de eletrólitos (modelo WE 300, WAMA) e submetidas a testes estatísticos com comparação entre médias através do teste de Tukey (p<0,05). O exercício físico não levou a alteração de sódio, cálcio total e livre. Contudo, os valores de potássio (p<0,0001) e de cloreto (p=0,0105) sofreram uma variação importante, com aumento da concentração sérica em T1 e retorno ao basal em T2. A alteração de cloreto diverge de estudos prévios com equinos atletas em diferentes modalidades. O aumento de potássio sérico pode estar relacionado à sua liberação pelos músculos utilizados durante o exercício. Conclui-se que o teste a campo de salto promoveu alterações séricas nas

concentrações de eletrólitos estudados e que os resultados podem ser usados para avaliar, sob condições tropicais, o condicionamento e bem-estar de equinos atletas.

Palavras-Chave: bem-estar, cavalo atleta, equilíbrio ácido-base, exercício, macrominerais

ABSTRACT

Horses undergo physiological, hematological and biochemical modifications during physical activity and these alterations must be well understood to evaluate adequately athletic performance and establish a conditioning program. In this work, the objective was to evaluate the influence of a field test on the serum electrolytes of horses used in show jumping. A total of 12 horses weighing 490.4 ± 33.9 kg, 11.3 ± 4.1 years old, were evaluated before (T0), immediately after exercise (T1) and within 30 minutes (T2) and 120 minutes (T3) of recovery. Serum concentrations of sodium (Na), potassium (K), chlorides (CI), ionized calcium (iCa) and total calcium (CaT) were analyzed using the electrolyte analyzer (model WE 300, WAMA) and results were evaluated through the Kolmogorov-Smirnov test with mean values being compared using Tukey test ($p < 0.05$). Concentrations of sodium, total and free calcium did not change significantly during the study. However, the values of potassium ($p < 0.0001$) and chloride ($p = 0.0105$) underwent a significant variation, with an increase in serum concentration in T1 and a return to baseline in T2. The alteration of chloride differs from previous studies with equine athletes in different modalities. The increase in serum potassium occurred due its release from the muscles used during exercise. It was concluded that show jumping field test promoted serum changes in the concentrations of electrolytes studied and that the results can be used to evaluate, under tropical conditions, the conditioning and well-being of equine athletes.

Keywords: *acid-base balance, exercise, horse athlete, macrominerals, welfare*

EFEITO DA INGESTÃO DE MALTODEXTRINA NO DESEMPENHO FÍSICO DE CAVALOS SUBMETIDOS A DOIS TESTES DE EXERCÍCIO PROGRESSIVO EM ESTEIRA ERGOMÉTRICA

Effects of maltodextrin intake in horses during two incremental exercise tests on high speed treadmill

Mariella L. A. e Silva[1]; Marcos J. Watanabe[1]; Thiago Y. Nitta[1]; Nayara M. G. Mazzante[1]; Marina G. Carvalho[1]; Tatiana Y. M. Akutagawa[1]; Gabriella C. Salewski[1]; Ana L. G. Alves[1]; Carlos A. Hussni[1]

[1] Centro de Medicina Esportiva Equina "Prof. Dr Armen Thomassian" - DCAV - FMVZ - UNESP – Botucatu.

E-mail: mariellalucarelli@hotmail.com

RESUMO

Objetivou-se avaliar o efeito da ingestão de maltodextrina sobre a glicemia, lactatemia e desempenho atlético de equinos submetidos a dois testes de exercício progressivo (TEP) com intervalo de seis horas entre eles. Oito equinos da raça Árabe, machos castrados, peso médio de 348kg, 5 anos de idade, hígidos e destreinados, foram alimentados considerando 2% do PV em MS de feno de capim coast-cross e concentrado comercial (1,25/0,75%). Os equinos foram divididos de acordo com um planejamento cruzado 2x2, no qual todos animais foram submetidos aos dois tratamentos: Grupo Maltodextrina, equinos que ingeriram a mistura de 1g/kg de maltodextrina e veículo (1g/kg de farelo de trigo + 0,1g/kg de óleo de soja) 45min antes dos TEP e Grupo Controle que ingeriram veículo 45min antes dos testes. Os animais foram submetidos a dois TEP, 12:00h (T1) e 18:00h (T2), com o protocolo de: 1,8m/s por 5min, 4m/s por 3min, 6, 7, 8, 9 e 10m/s por 2min em cada velocidade. Amostras de sangue venoso foram coletadas antes do exercício e ao final de cada fase de mudança de velocidade, para a determinação da glicemia e lactatemia. Também foram avaliadas a distância percorrida e os índices VLA2 e VLA4, V140, V180 e V200, FCmax e VFCmax. A V180 e V200 no T1 foi maior no GM (6,50±0,61m/s e 7,80±0,72m/s) do que no GC (6,02±0,53m/s e 7,16±0,64m/s). Concluiu-se que a ingestão de maltodextrina antes do TEP promove elevação da V180 e V200 no T1, mas não influencia a glicemia e a lactatemia.

Palavras-Chave: carboidrato, glicemia, lactatemia, metabolismo energético

ABSTRACT

The aim of the present study was to evaluate the effect of maltodextrin intake on the glycemia, lactatemia and athletic performance of horses undergoing two incremental exercise tests in a six-hour interval. Eight healthy untrained Arabian geldings, 347,8±16,7kg body weight and aged 5±1 years, were fed considering % of the BW in dry matter of Cynodon dactylon hay and commercial concentrate (1.25/0.75%). The horses were divides in a randomized 2x2 cross-over study, in which all horses were submitted to both treatments: Maltodextrin Group (MG), horses that received 1g/kg of maltodextrin and 1g/kg of wheat bran + 0.1g/kg of soybean oil 45 min before each test and Control (CG), which received 1g/kg of wheat bran + 0.1g/kg of soybean 45 min before each test. The horses underwent two tests at 12:00 pm(T1) and 6:00pm (T2), with the exercise protocol: 1.8 m/s for 5 min, 4m/s for 3 min, 6, 7, 8, 9 and 10 m/s for 2 min at each speed in a 6% slope. Venous blood samples were collected prior to exercise and at the last 15s of each speed to obtain glycemia and lactatemia. Heart rate, distance and VLA2, VLA4, V140, V180 and V200, HRmax and VHRmax indices were also evaluated. The V180 and V200 T1 were higher in MG (6.50±0.61m/s and 7.80±0.72m/s) than CG (6.02±0.53m/s and 7.16±0.64m/s). It was concluded that maltodextrin intake before incremental exercise tests promotes elevation of V180 and V200 in T1 but does not influence glycemia and lactatemia.

Keywords: *carbohydrate, energy metabolism, glycemia, lactatemia*

INFLUÊNCIA DO EXERCÍCIO DE MARCHA SOBRE O EQUILÍBRIO ÁCIDO BASE E ELETROLÍTICO EM CAVALOS MANGALARGA MARCHADOR

Influence of marcha exercise on serum electrolytes and acid base balance in mangalarga marchador horses

Paula A. Di Filippo[1], Laura P. Martins[1], Marcos A. D. Meireles[1], Luiza M. F. Ribeiro[1], Inácio S. Viana[1]

[1] Universidade Estadual do Norte Fluminense Darcy Ribeiro, UENF.
E-mail: pdf@uenf.br

RESUMO

A competição de marcha é uma avaliação funcional, sem similar no mundo. Nesta competição os animais realizam marcha a uma velocidade média entre 09 a 12 km/h por 50 min, por aproximadamente 6 a 7 km sem descanso. O objetivo deste estudo foi avaliar e comparar o efeito da competição da marcha no equilíbrio ácido-base e eletrolítico em cavalos e éguas da raça Mangalarga Marchador durante competição oficial de marcha. O estudo foi conduzido com 24 cavalos Mangalarga Marchador, 12 garanhões e 12 éguas (4-6 anos e 399 ± 45 kg de PC). Amostras de sangue venoso jugular foram coletadas antes e após a competição de marcha batida. Nos garanhões, após o exercício observou-se um aumento significativo ($P < 0,05$) no pH, pO_2, HCO_3-, BE e na concentração de glicose. Diminuição ($P < 0,05$) na pCO_2, cloreto e cálcio ionizado foram observados após o exercício apenas nos garanhões. Não foram observadas alterações ($P > 0,05$) no hematócrito, hemoglobina, sódio e potássio após o exercício em machos e fêmeas. As alterações no equilíbrio ácido-base e no perfil eletrolítico dos garanhões Mangalarga Marchador após a competição de marcha caracterizaram a alcalose metabólica hipoclorêmica. A competição de Marcha não desencadeou alterações sanguíneas significativas nas éguas. As diferenças observadas entre machos e fêmeas reforçam a existência de diferenças de gêneros os quais, devem ser levados em consideração na avaliação de animais atletas submetidos a esforço físico semelhante.

Palavras-Chave: acidose, alcalose, exercício, diferença de gênero, gás sanguíneo

ABSTRACT

The marcha competition is a functional evaluation, without similar in the world. In this competition the animals perform marcha at average speed between 9 and 12 km/h for 50 min, covering roughly 6 to 7 km with no rest. The aim of this study was to evaluate and compare the effect of batida gait competition on acid-base balance in Mangalarga Marchador horses during an official marcha competition. The study was conducted on 24 Mangalarga Marchador horses, 12 stallions and 12 mares (aged 4-6 years and 399 ± 45 kg of BW). Venous blood samples were collected before and after competition. Blood samples were analyzed for acid-base balance, as well as biochemical and electrolyte parameters. In stallions, a significant ($P < 0.05$) post-exercise increase in pH, pO_2, HCO_3^-, BE and glucose was noted. Decrease ($P < 0.05$) in pCO_2, chloride and ionized calcium were observed after exercise only in stallions. No changes ($P > 0.05$) in hematocrit,

hemoglobin, sodium and potassium were observed after exercise in all animals. The changes in the acid-base balance and electrolyte profile of the Mangalarga Marchador stallions after marcha competition resulted in hypochloremic metabolic alkalosis. Marcha competition did not cause acid-base disturbance in mares. This study enables an evaluation and comparison of physical effort caused by the marcha exercise on acid-base balance in Mangalarga Marchador horses, and provides further evidence of the existence of gender differences in sports horses.

Keywords: *acidosis, alkalosis, blood gas, exercise, genders*

PERFORMANCE DE EQUINOS SUBMETIDOS A DIFERENTES TREINAMENTOS DE GALOPE EM ESTEIRA DE ALTA VELOCIDADE

Performance of horses submitted to different galloping trainings in high speed treadmill

Camille M. Engler[1], Vinicius A. Cruz[2], Caroline M. C. Rodrigues[2], Isabella T. Nothaft[3], Ananda P. Buzzetti[3] Cristiane D. Baldani[4]; Vinicius P. Silva[4], Fernando Q. Almeida[4]

[1]AgroSup Dijon, France.

[2]Mestrandos em Medicina Veterinária ou Zootecnia –UFRRJ.

[3]Discente de Medicina Veterinária–UFRRJ

[4]Docentes de Medicina Veterinária e Zootecnia- UFRRJ/LADEq.

E-mail: camille.engler@gmail.com

RESUMO

Avaliaram-se as respostas metabólicas de equinos submetidos à diferentes protocolos de galope em esteira de alta velocidade. Foram utilizados 9 cavalos da raça BH, treinados em esteira de alta velocidade. Os tratamentos foram três tipos de galope: contínuo, intervalado e fartlek. A velocidade do galope quando a frequência cardíaca atinge 200 bpm (V_{200}) foi determinada individualmente para classificar os animais em grupos homogêneos. Foram utilizados três cavalos por tratamento. A FC foi mensurada por meio de frequencimentros cardíacos. As concentrações de glicose e lactato sanguíneos foram determinadas a partir de amostras de sangue coletadas antes do teste e 0, 5, 15, 30 min. após o teste. Em um dos grupos, um animal apresentou resultados inconsistentes quando comparado aos demais. Após o esforço, a concentração de lactato diminuiu rapidamente em galope contínuo (30 min. depois, 14% a mais do que o valor inicial) comparado ao intervalado (45%) e galope fartlek (36%). Foi observado menor concentração de glicose sanguínea (13%) no tempo de 30 min. após o teste nos animais em galope contínuo. Já no intervalado, esse valor (16%) foi maior e no fartlek, próximo ao normal (0%). Conclui-se que cavalos em galope contínuo geram menor resposta metabólica por não apresentar troca de andamento.

Palavras-Chave: frequência cardíaca, glicose sanguínea, lactato

ABSTRACT

Metabolic responses in horses submitted to different protocols of gallop in high speed treadmill was evaluated. Nine Brazilian Sport horses were trained on a high speed treadmill. Three types of gallop were used as treatment: continuous, interval and fartlek. The gallop velocity when the heart frequency achieves 200 bpm (V_{200}) was determined individually to gather the animals in homogenous groups. Three horses per treatment were used. Cardiac frequencimeter was used to measure the heart rate (HR). Blood glucose (BG) and lactate concentrations (LAC) were determined by blood samples taken before the test and 0, 5, 15, 30 min. after the test. In one of the groups, a horse had results that were inconsistent with others. After the test, the LAC decreased quickly for continuous gallop (30 min. later, 14 more than initial value) compared to interval (45%) and fartlek (36%) gallop. Horses in the continuous gallop showed lower BG concentration (13%) at 30 min. after test. Whereas for the gallop interval, this value (16%) was higher and for the fartlek gallop, it was close to normal (0%). Horses in continuous gallop produces less metabolic response than fartlek and interval, because it does not involve gear shifts.

Keywords: *blood glucose, heart rate, lactate*

TERMOGRAFIA INFRAVERMELHA APLICADA AO MONITORAMENTO DA ADAPTAÇÃO MUSCULOESQUELÉTICA AO TREINAMENTO DE CORRIDA EM CAVALOS PURO SANGUE INGLÊS

Infrared thermography applied to monitoring musculoskeletal adaptation to training in Thoroughbred race horses

Hanna C. Prochno[1], Fernanda M. Barussi[1], Fernanda Z. Bastos, Saulo H. Weber[1], Gervásio H. Bechara[1], Pedro V. Michelotto[1]

[1] Pontifícia Universidade Católica do Paraná – PUCPR.

E-mail: hannaprochno@yahoo.com.br

RESUMO

A termografia infravermelha mede a temperatura da superfície corporal, e detecta distúrbios circulatórios antes da manifestação clínica. Portanto, há a hipótese de ser uma ferramenta valiosa para entender a adaptação musculoesquelética ao treinamento de corrida, e uma técnica sensível para prever lesões. Este estudo teve como objetivo avaliar a variação térmica do sistema musculoesquelético de equinos jovens da raça Puro Sangue Inglês (PSI) durante os primeiros meses de treinamento para corrida. Os exames termográficos foram realizados quinzenalmente em 16 cavalos PSI com idade aproximada de dois anos, com início em junho de 2016, totalizando 16 avaliações. Eram realizados no início da manhã às 06:00 am, a uma distância de 1,5 m do animal, utilizando uma câmera térmica (modelo E50bx, FLIR Systems Sorocaba, Brasil), e avaliados usando o software FLIR Tools, mensurando a temperatura (°C) dos aspectos dorsais e

palmares/plantares das regiões de interesse, incluindo boleto, metacarpo/metatarso, carpo/tarso, coluna toracolombar/sacroilíaca, e anca. Houve aumento de temperatura em todas as regiões, com temperaturas significativamente mais altas na avaliação final em comparação com a inicial ($p<0,0001$). Todas as regiões demonstraram uma correlação positiva entre si, porém, houve uma diferença significativa entre os lados direito e esquerdo durante os diferentes períodos de treinamento. Quatro cavalos tiveram interrupção no treinamento devido a lesões musculoesqueléticas, e o termograma anterior a manisfestação clínica já indicava mudanças significativas de temperatura. Conclui-se que a termografia infravermelha é uma técnica que pode facilitar a compreensão das adaptações do sistema musculoesquelético, e pode ser usada como uma ferramenta preditiva de diagnóstico.

Palavras-Chave: adaptação, cavalos de corrida, diagnóstico, equino, termografia

ABSTRACT

Infrared thermography can measure the temperature of body surfaces and detect circulatory disorders before the clinical manifestation. There is the hypothesis that it could be a valuable tool in understanding musculoskeletal adaptation to race training, and be a sensitive technique to predict the occurrence of lesions. This study aimed to evaluate thermal variation in the musculoskeletal system of young Thoroughbred (TB) horses during their initial months of training. Thermographic examinations were performed fortnightly on 16 TB horses aged approximate of two years, starting in June 2016, for a total of 16 evaluations. Was performed at 06:00 am, at a distance of 1.5 m from the animal using a thermal camera (Model E50bx, FLIR Systems, Sorocaba, Brazil), and evaluated using FLIR Tools software. The temperature (°C) was measured at the dorsal and palmar/plantar aspects of regions of interest, including fetlock, metacarpus/metatarsus, carpus/tarsus, thoracolumbar/sacroiliac spine, and both hips. There was temperature increased in all regions, with significantly higher temperatures in the final evaluation compared with the initial value ($p<0.0001$). All regions demonstrated a positive correlation with one another. However, there was a significant difference between the right and left sides in different training periods. Four horses had interruption in training due to musculoskeletal injuries; however, thermographic examination prior to clinical manifestation indicated significant temperature changes. Results of this study demonstrated that infrared thermography is a technique that can facilitate understanding of musculoskeletal system adaptations to race training, and may be used as a predictive tool to anticipate the occurrence of lesions.

Keywords: *adaptation, diagnosis, equine, race horses, thermography*

CONCENTRADO COM POLPA DE BETERRABA MODIFICA A INSULINA MAS NÃO A GLICOSE DE EQUINOS

Concentrate with beet pulp modifies insulin but not equine glucose

Luzilene A. Souza[1], Mychelle B. S. Barros[1], Monica M. Hunka[1], Carolina J. F. L. Silva[1], Poliana Araújo Silva[1], Helena E. C. C. C. Manso[1], Hélio C. Manso Filho[1]

[1]Núcleo de Pesquisa Equina, Universidade Federal Rural de Pernambuco (NPE/UFRPE).
E-mail: luzilenesouza@gmail.com

RESUMO

Os índices glicêmicos dos alimentos utilizados para equinos e a concentração de insulina, são ferramentas para o entendimento da eficiência digestiva e aproveitamento das dietas instituídas. Alimentos com alto teor de gordura e/ou fibra em detergente neutro (FDN) resultam em baixas respostas glicêmicas. Objetivou-se avaliar respostas de glicose e insulina em éguas suplementadas com concentrado comercial contendo polpa de beterraba. Foram utilizadas cinco fêmeas vazias Puro Sangue Árabe (idade: ~14 anos; peso: ~370kg, escore corporal: 4-6), em estado de manutenção média, mantidas num *dry lot*, com acesso livre à feno de Tifton 85 (*Cynodon* spp.), sal mineral e água *ad libitum*. Previamente ao estudo os animais passaram por um *wash out* de 30 dias, não recebendo suplementação com grãos e/ou concentrados comerciais. No delineamento experimental, utilizou-se um fatorial com as cinco éguas e três tratamentos (860g de milho; 820g e 1640g concentrado comercial). As coletas de sangue foram realizadas mediante venopuncão jugular em sete momentos diferentes: jejum, e nos tempos 30min, 60min, 90min, 120min, 180min e 240min do início do fornecimento dos alimentos. Os resultados foram submetidos ao ANOVA e ao teste de Tukey ($p<0,05$). Não foram observadas diferenças estatísticas significativas para o índice glicêmico ($p>0,05$). Em relação à concentração de insulina foi observado diferença estatística significativa apenas entre as fases ($p<0,05$). Conclui-se que o concentrado comercial foi capaz de alterar a curva de insulina, não exercendo o mesmo efeito sobre os índices glicêmicos.

Palavras-Chave: cavalos, fibra, índice glicêmico, insulina

ABSTRACT

The glycemic index of the foods used for equines and the insulin concentration are tools for the understanding of the digestive efficiency and the use of the established diets. Foods with high fat content and/or neutral detergent fiber (NDF) result in low glycemic responses. The aim of this study was to evaluate glucose and insulin responses in mares supplemented with commercial concentrate containing beet pulp. Five Arabian females (age: ~ 14 years, weight: ~ 370 kg, body score: 4-6) were used in a medium maintenance condition, maintained in a dry lot with free access to Tifton 85 hay (Cynodon spp.), mineral salt and water ad libitum. Prior to the study, the animals underwent a 30-day wash out, not receiving supplementation with commercial grains and/or concentrates. In the experimental design, a factorial was

used with five mares and three treatments (860g corn, 820g and 1640g commercial concentrate). Blood samples were collected via jugular venipuncture at seven different times: fasting, and after 30min, 60min, 90min, 120min, 180min and 240min from the beginning of food supply. The results were submitted to ANOVA and Tukey's test (p <0.05). No significant statistical differences were observed for the glycemic index (p> 0.05). Regarding the insulin concentration, a significant statistical difference was observed only between the phases (p <0.05). It was concluded that the commercial concentrate was able to alter the insulin curve, not having the same effect on the glycemic indexes.

Keywords: *fiber, glycemic index, horses, insulin*

EXCREÇÃO FRACIONADA DE CÁLCIO E FÓSFORO DE POTROS MANGALARGA MARCHADOR ALIMENTADOS COM CAPIM-ELEFANTE (*PENNISETUM PURPUREUM*) E DIFERENTES RELAÇÕES CA: P NA DIETA

Calcium and phosphorus fractional excretion of Mangalarga Marchador foals fed with Elephant-grass (*Pennisetum purpureum*) and different Ca:P ratios in the diet

Raquel S. Moura[1], Fabiana O. Cunha[1], Gina R. Leite[2], Adalgiza S. C. de Rezende[3], Débora R. F. Andrade[3], Rayanne M. Magalhães[3], Rafael H. P. Silva[3], Rodrigo N. Pereira[2], José C. de Souza[1], Marília M. Melo[4]

[1]Departamento de Zootecnia da UFLA, Lavras, Brasil.

[2]Departamento de Medicina Veterinária da UFLA, Lavras, Brasil.

[3]Departamento de Zootecnia da Escola de Veterinária da UFMG, Belo Horizonte, Brasil.

[4]Departamento de Clínica e Cirurgia Veterinária da UFMG, Belo Horizonte, Brasil.

E-mail: raquelmoura@ufla.br

RESUMO

Forrageiras tropicais podem conter concentrações elevadas de oxalatos que causam hiperparatireoidismo nutricional secundário em equinos. Essa doença é frequentemente observada no Brasil, mesmo quando fornecidas dietas com relação Ca:P > 2,5:1. Realizou-se este estudo para avaliar as excreções fracionadas de cálcio (FECa) e fósforo (FEP) em 16 potros Mangalarga Marchador [6,7±1,6 meses, 127,4±26,5 kg PV e escores corporais entre 1,5 a 3 (escala 0-5)] alimentados com Pennisetum purpureum (relação Ca:oxalato 0,21±0,05) *ad libitum* e 1,2 kg/100 kg PV de concentrados (18%PB) balanceados para diferentes relações Ca:P na dieta (tratamentos). Um concentrado com relação Ca:P 2:1 foi fornecido nos primeiros 130 dias (fase pré-experimental). E nos últimos 60 dias (fase experimental), os potros (n=4) foram divididos por idade e distribuídos aleatoriamente para uma das diferentes relações Ca:P na dieta (A-2:1, B-3:1, C-5:1 e D-6:1). Amostras de sangue e urina foram coletadas no último dia, sendo os dados submetidos à ANOVA (SAS®). As médias de FECa e FEP foram semelhantes entre tratamentos [1,71±1,00% e 5,09±1,54% (A), 2,17±1,43% e 1,92±1,56% (B), 2,87±0,69% e 3,10±1,65% (C), 3,83±2,46% e 2,29±2,24% (D)]. A creatinina

sérica foi maior (P <0,01) no tratamento A do que em B [3,00 ± 0,19 (A), 2,16 ± 0,34 (B), 2,64 ± 0,28 (C), 2,49 ± 0,33 mg/dl (D)], podendo estar relacionado a uma hiperverminose nos primeiros 130 dias do estudo. Outros estudos complementares sobre o estado nutricional dos potros estão em andamento. FECa e FEP não foram diferentes nos potros alimentados com P. purpureum e nas diferentes relações Ca: P testadas.

Palavras-Chave: crescimento, deficiência, forrageiras, nutrição, oxalatos

ABSTRACT

Tropical forages may contain high oxalate concentrations which cause secondary nutritional hyperparathyroidism in horses. This disease is frequently found in Brazil, even when diets with Ca:P ratios >2.5:1 are fed. This study was conducted to assess fractional excretions of calcium (FECa) and phosphorus (FEP) in 16 Mangalarga Marchador colts [6.7±1.6 months-old, 127.4±26.5 kg BW and body condition scores between 1.5 to 3.0 (range of 0-5)] fed Pennisetum purpureum (Ca:oxalate ratio 0.21±0.05) ad libitum and 1.2 kg/100 kg BW of concentrate (18% CP). A concentrate with 2:1 Ca:P ratio was fed in the first 130 days (pre-experimental phase). In the last 60 days (experimental phase), colts (n=4) were blocked by age and randomly allocated to one of four concentrate Ca:P ratios (A-2:1, B-3:1, C-5:1 and D-6:1). Blood and urine single-samples were collected on the last day, and the data were submitted to ANOVA (SAS®). Mean FECa and FEP were similar among treatments [1.71±1.00% and 5.09±1.54% (A), 2.17±1.43% and 1.92±1.56% (B), 2.87±0.69% and 3.10±1.65% (C), 3.83±2.46% and 2.29±2.24% (D)]. Serum creatinine was higher (P<0.01) in treatment A than in B [3.00±0.19a(A) 2.16±0.34b(B), 2.64±0.28ab(C) 2.49±0.33ab mg/dl (D)], which may be related to unknown causes in the first 130 days of the study. Additional complementary studies on the nutritional status of the colts are on course. The Ca and P fractional excretion was not different in colts fed P. purpureum and among the Ca:P ratios studied.

Keywords: *deficiency, forage, growth, nutrition, oxalates*

INDICADORES ZOOMÉTRICOS DE POTROS SUBMETIDOS À DIETA ENRIQUECIDA COM SUPLEMENTO PROTEICO

Zoometric indicators of foals submitted to diet enriched with protein supplement

Fátima C. S. Borges[1], Yane F. Moreira[1], Fernanda K. A. da Silva[1], Mario F. V. de Almeida[2], Márcio C. Matias[2], Thaíza C. M. Rey[3], Pierre B. Escodro[4], Tobyas M. A. Mariz[4], Rebeca A. Weigel[5]

[1]Graduanda em Medicina Veterinária pela Universidade Federal de Alagoas.

[2]Mestrando no Programa de Inovação e Tecnologias Aplicadas à Medicina Veterinária na Universidade Federal de Alagoas.

[3]Graduanda em Medicina Veterinária pelo Centro Universitário CESMAC.

[4]Professor na Universidade Federal de Alagoas.

[5]Pesquisadora no Departamento de Nutrição Animal da empresa Quimtia S, A, Paraná.

E-mail: fcarolinesborges@gmail.com

RESUMO

Objetivou-se avaliar a influência da substituição de parte da fração concentrada da dieta de potros Mangalarga Marchador por suplemento proteico contendo whey protein, glutamina e lisina, sobre parâmetros/índices zoométricos na fase pós-desmame. Utilizou-se dezoito potros, divididos igualmente em dois grupos, grupo controle (GC) e o grupo suplementado (GW). Os animais do GC receberam dieta de proporção volumoso/concentrado 50:50, consumindo 4% do PV, composta por ração comercial com 18% PB e feno de *Cynodon sp.* Já no GW ofertou-se dieta de relação volumoso/concentrado semelhante, mas com metade do concentrado comercial substituído por 150 gramas do suplemento testado. As avaliações ocorreram no transcorrer de 0, 7, 14, 28 e 42 dias de experimento. Foi avaliado escore corporal por meio de ultrassonografia (transdutor linear de 6–8 Mhz) considerando a espessura de musculatura/gordura na região do *Longisimus dorsi.* Avaliou-se também parâmetros/índices zoométricos através de hipômetro e fita métrica, quer sejam Peso Estimado (PE), Profundidade Torácica (ProT), Perímetro Torácico (PerT), Perímetro da Canela (PerC), Comprimento Corporal (CC), Comprimento da Garupa (CG), Altura de Cernelha (AC) e Altura de Garupa (AG). Não foram verificadas diferenças em parâmetros/índices zoométricos entre tratamentos, mas existiu aumento de espessura muscular associada e diminuição de espessura de gordura no escore dos animais do GW, ambos de forma significativa ($p<0,05$). O uso da suplementação contendo whey protein, glutamina e lisina, alterou o padrão de escore muscular e de gordura de potros Mangalarga Marchador no período pós-desmame.

Palavras-Chave: desmame, equinocultura, glutamina, whey protein

ABSTRACT

The objective of this study was to evaluate the influence of the substitution of part of the concentrated fraction of the Mangalarga Marchador foals diet by protein supplement containing whey protein, glutamine and lysine, on parameters / zoomometric indexes in the post-weaning phase. Eighteen foals were used, divided equally into two groups, control group (CG) and supplemented group (GW). The CG animals were fed a 50:50 voluminous / concentrated diet, consuming 4% of the PV, composed of commercial feed with 18% PB and Cynodon sp. In GW, a similar bulk / concentrate ratio diet was also offered, but with half the commercial concentrate replaced with 150 grams of the supplement tested. Evaluations occurred within 0, 7, 14, 28 and 42 days of experiment. Body scoring was assessed by ultrasonography (linear transducer 6-8 Mhz) considering the musculature / fat thickness in the Longisimus dorsi region. We also evaluated zoomometric parameters / indexes by means of a hypometer and a tape measure, such as Estimated Weight (PE), Thoracic Depth (ProT), Thoracic Perimeter (PerT), Cinnamon Perimeter (PerC), Body Length (CC), Body Length Croup (CG), Stem Height (AC) and Croup Height (AG). There were no differences in parameters / zoomometric indices between treatments, but there was an increase in associated muscle thickness and a decrease in fat thickness in the GW animals score, both significantly ($p <0.05$). The use of supplementation containing whey protein, glutamine and lysine, altered the pattern of muscle and fat scores of Mangalarga Marchador foals in the post-weaning period.

Keywords: *echinoculture, glutamine, weaning, whey protein*

SUPLEMENTAÇÃO COM MELAÇO DE CANA LÍQUIDO ASSOCIADO À CASCA DE SOJA OU AVEIA SOBRE A CONCENTRAÇÃO PLASMÁTICA DE SÓDIO, POTÁSSIO, CLORO E CÁLCIO EM EQUINOS

Equine fed diets with supplementation using liquid cane molasses associated to soybeans hulls or oats on plasmatic concentration of sodium, potassium, chlorine and calcium

Uriel de A. Curcio[1], Isabelle E. de Matos[1], Glenda L. de S. e Silva[1], Vanessa C. S. da Fé[1], Nayara Y. B. Yamashita[1], Anderson L. L. Bento[1], Raizza F. T. Rocha[1], Gumercindo L. Franco[1]

[1]Universidade Federal de Mato Grosso do Sul, Campo Grande, Mato Grosso do Sul, Brasil.
E-mail: urielcurcio@gmail.com

RESUMO

O objetivo foi avaliar o melaço de cana líquido associado à casca de soja ou aveia sobre a concentração plasmática de sódio, potássio, cloro e cálcio em equinos. Foram utilizados quatro cavalos castrados da raça Pantaneiro com aproximadamente 400 kg de peso corporal (PC) e submetidos a um esquema fatorial 2x2 (aveia ou casca de soja, com ou sem melaço) em delineamento quadrado latino 4x4. Os cavalos foram alimentados com feno de capim-lhanero (15 g MS kg^{-1} PC), concentrados (casca ou aveia; 10 g kg^{-1} PC) e melaço líquido de cana ou água (1 g kg^{-1} PC). A alimentação foi dividida às 7h e 17h. Após a adaptação de 14 dias, as coletas de sangue foram feitas 5 minutos (min) antes da alimentação, 30, 60, 120, 180, 240 e 300 min após a alimentação por meio de cateter implantado na veia jugular esquerda, utilizando seringa com heparina e imediatamente determinadas por hemogasometria. Não houve inteiração tempo x tratamento nesse estudo. Houve efeito de tratamento (P=0,0021) para a concentração de potássio, sendo o tratamento com casca de soja e melaço o que apresentou maior concentração desse eletrólito. O tempo apresentou efeito significativo (P<0,05) para concentração de sódio, cloro e potássio, os dois primeiros apresentaram picos de concentração com 60 min e o último com 240 min. Conclui-se que a associação casca de soja e melaço eleva as concentrações plasmáticas de potássio, o que pode ser benéfico para animais de esporte, que apresentam grandes perdas desse eletrólito por sudorese e pela urina.

Palavras-Chave: cavalos, cavalo pantaneiro, eletrólitos, metabólico, sangue

ABSTRACT

This study aimed to evaluate equine fed diets with supplementation using liquid cane molasses associated to soybeans hulls or oats on plasmatic concentration of sodium, potassium, chlorine and calcium. Four castrated Pantaneiro horses (400 kg of body weight - BW) submitted to factorial scheme (2x2) with two factors (oats or soybean hulls, with or without molasses) in a 4x4 Latin square design. The horses fed either lane grass hay (15 g of DM.kg^{-1} BW), concentrates (soybean hulls or or oats, 10 g.kg^{-1} BW) and liquid cane molasses or water (1 g.kg^{-1} BW). The horses fed the diets at 7am and 5pm. After 14-day of adaptation, blood samples were collected 5 minutes (min.) before feeding, and 30, 60, 120, 180, 240 and 300 min. after feeding

using a catheter implanted in the left jugular vein with heparin syringe, and immediately determined by hemogasometry. There was not interaction on time x treatment in this study. The use of soybean hull with liquid cane molasses presented highest (p = 0.0021) potassium concentration. The time present effect (p<0.05) on sodium, chlorine and potassium concentration, with sodium and chlorine presented concentration peaks at 60 min., and potassium with 240 min. It was concluded that soybean hulls association with liquid cane molasses increases the plasma concentrations of potassium, which may be beneficial for sport horses due its presented large losses of this electrolyte by sweating and urine.

Keywords: *blood, eletrolites, horses, metabolic, pantaneiro horse*

SUPLEMENTAÇÃO COM MELAÇO DE CANA LÍQUIDO ASSOCIADO À CASCA DE SOJA OU AVEIA SOBRE A GLICOSE E LACTATO SANGUÍNEO EM EQUINOS

Equine fed diets with supplementation using liquid cane molasses associated to soybeans hulls or oats on plasmatic concentration of glucose and lactate in equine

Uriel de A. Curcio[1], Isabelle E. de Matos[1], Glenda L. de S. e Silva[1], Vanessa C. S. da Fé[1], Nayara Y. B. Yamashita[1], Anderson L. L. Bento[1], Raizza F. T. Rocha[1], Gumercindo L. Franco[1]

[1]Universidade Federal de Mato Grosso do Sul, Campo Grande, Mato Grosso do Sul, Brasil.
E-mail: urielcurcio@gmail.com

RESUMO

O objetivo foi avaliar o melaço de cana líquido associado à casca de soja ou aveia sobre a glicose e lactato sanguíneo em equinos. Foram utilizados quatro cavalos castrados da raça Pantaneiro com aproximadamente 400 kg de peso corporal (PC) e submetidos a um esquema fatorial 2x2 (aveia ou casca de soja, com ou sem melaço) em delineamento quadrado latino 4x4. Os cavalos foram alimentados com feno de capim-lhanero (15 g MS kg^{-1} PC), concentrados (casca ou aveia; 10 g kg^{-1} PC) e melaço líquido de cana ou água (1 g kg^{-1} PC). A alimentação foi dividida às 7h e 17h. Após a adaptação de 14 dias, as coletas de sangue foram feitas com -5 minutos (min.) antes da alimentação, 30, 60, 120, 180, 240 e 300 min. após a alimentação por meio de cateter implantado na veia jugular esquerda, utilizando seringa com heparina e imediatamente determinadas por hemogasometria. Não houve efeito de tratamento e nem interação de tratamento com os horários. Houve efeito de tempo apenas para glicose, que apresentou maiores valores em 30, 60 e 120 min. (98,95; 97,77 e 91,65 mg dL^{-1}, respectivamente) e os menores com -5, 180, 240 e 300 min. (90,35; 89,48; 86,43 e 86,13 mg dL^{-1}, respectivamente). Conclui-se que a suplementação com melaço de cana líquido, associado a concentrados com alto e baixo teor de amido, pode ser utilizada para equinos até 1g/kg PC sem causar efeito sobre a glicose e lactato.

Palavras-Chave: carboidratos hidrolisáveis, cavalo pantaneiro, concentrado, metabólitos

ABSTRACT

This study aimed to evaluate equine fed diets with supplementation using liquid cane molasses associated to soybeans hulls or oats on plasmatic concentration of sodium, potassium, chlorine and calcium. Four castrated Pantaneiro horses (400 kg of body weight - BW) submitted to factorial scheme (2x2) with two factors (oats or soybean hulls, with or without molasses) in a 4x4 Latin square design. The horses fed either lane grass hay (15 g of DM.kg^{-1} BW), concentrates (soybean hulls or or oats, 10 g.kg^{-1} BW) and liquid cane molasses or water (1 g.kg^{-1} BW). The horses fed the diets at 7am and 5pm. After 14-day of adaptation, blood samples were collected 5 minutes (min.) before feeding, and 30, 60, 120, 180, 240 and 300 min. after feeding using a catheter implanted in the left jugular vein with heparin syringe, and immediately determined by hemogasometry. There was not interaction on time x treatment in this study. The time only affect the glucose concentration, that presented higher values at 30, 60 and 120 min (98.95, 97.77, and 91.65 mg.dL^{-1}, respectively) and the lowest with 5 (before feeding), 180, 240 and 300 min (90.35, 89.48, 86.43 and 86.13 mg dL^{-1}, respectively). It was concluded that supplementation of liquid cane molasses associated with high and low starch concentrates may be used in diets for horses up to 1g.kg^{-1} BW without effect on glucose and lactate concentrations.

Keywords: *concentrate, hydrolysable carbohydrates, metabolites, pantaneiro horse*

ESCORE DE CONDIÇÃO CORPORAL E ESPESSURA DE GORDURA SUBCUTÂNEA DE FÊMEAS DA RAÇA PÔNEI BRASILEIRO GESTANTES E NÃO GESTANTES: ESTUDO COMPARATIVO

Score body condition and thickness of subcutaneous fat of mare brazilian ponies pregnant and non-pregnant: comparative study

Marcos A. D. Meireles[1,2] Mateus Arenásio[1], Roberto G. Vieira[1], Vinícius Maretto[1], Bárbara R. Duarte[1], Gabriela B. Lemos[1], Francielli P. Gobbi[1], Paula A. Di Filippo[1]

[1] Universidade Estadual do Norte Fluminense Darcy Ribeiro.

[2] Instituto Federal de Minas Gerais.

E-mail: marcosadmeireles@yahoo.com.br

RESUMO

O objetivo do presente estudo foi comparar a deposição de gordura corporal subcutânea em dois grupos distintos de fêmeas da raça Pônei Brasileiro: gestantes e não gestantes, e compará-lo ao escore de condição corporal (ECC). Foram utilizadas 17 éguas gestantes e clinicamente sadias da raça Pônei Brasileiro. A classificação do ECC de cada animal foi obtida segundo o método descrito por Henneck (1983). A avaliação de deposição de gordura subcutânea foi realizada a partir da realização de exame ultrassonográfico pela aferição em três pontos distintos: em ponto médio entre as pontas do íleo e do ísquio; entre a 12ª e 13ª costelas e cranialmente à região de inserção da cauda. Os animais foram avaliados mensalmente, desde a concepção até o parto, totalizando 12 avaliações. Após análise da variância e realização do teste de médias não foram encontradas diferenças estatísticas entre as médias de espessura de gordura acumulada no tecido subcutâneo quando comparados os locais de aferição e nem entre os diferentes meses de gestação. Ao aplicar a correlação de Pearson entre estas variáveis e o escorre de condição corporal, encontrou-se uma correlação positiva (r=0,81) entre o maior acúmulo de gordura subcutânea e o aumento do ECC. Os resultados obtidos demonstram a viabilidade da utilização do ECC em éguas Pônei Brasileiro e a necessidade do seu monitoramento durante toda a gestação.

Palavras-Chave: cavalo, composição corporal, gestação

ABSTRACT

The objective of the present study was to compare the deposition of subcutaneous body fat in two distinct groups of Brazilian Pony mare: pregnant and non-pregnant, and to compare it to body condition score (BCS). Seventeen pregnant and clinically healthy mares of the Brazilian Pony breed were used. The ECC classification of each animal was obtained according to the method described by Henneck (1983). The assessment of subcutaneous fat deposition was carried out by means of the ultrasound examination by measuring it in three distinct points: midpoint between the tips of the ileum and the ischium; between the 12th and 13th ribs and cranially to the region of insertion of the tail. The animals were evaluated monthly,

from conception to delivery, totaling 12 evaluations. After analyzing the variance and performing the means test no statistical differences were found between the means of fat thickness accumulated in the subcutaneous tissue when compared to the measurement sites and nor between the different months of gestation. When applying the Pearson correlation between these variables and the body condition runoff, a positive correlation (r = 0.81) was found between the greater accumulation of subcutaneous fat and the increase in BCS. The results obtained demonstrate the viability of BCS use in Brazilian Pony mares and the need for their monitoring throughout pregnancy.

Keywords: *body composition, gestation, horse*

ÍNDICES DE PRODUTIVIDADE EM SISTEMAS DE PRODUÇÃO DE EQUINOS DA RAÇA MANGALARGA MARCHADOR

Productivity indexes in horse's production systems of Mangalarga Marchador breed

Grasiele C. Cabral[1], Ana Carla C. Dias[1], Wagner S. Tassinari[2], Afonso A. C. Peres[3], Fernando Q. Almeida[4]

[1]Universidade Federal Rural do Rio de Janeiro, Animal Science Institute, Rio de Janeiro, Brazil.

[2]Universidade Federal Rural do Rio de Janeiro, Mathematics Department, Rio de Janeiro, Brazil.

[3]Universidade Federal Fluminense, Agribusiness Engineering Department, Rio de Janeiro, Brazil.

[4]Universidade Federal Rural do Rio de Janeiro, Veterinary Institute, Rio de Janeiro, Brazil.

E-mail: almeidafq@yahoo.com.br

RESUMO

Este trabalho teve como objetivo avaliar os índices de produtividade dos sistemas de produção de equinos da raça Mangalarga Marchador no Estado do Rio de Janeiro. Foram aplicados questionários aos produtores com criatórios instalados e inseridos na Associação de Criadores da raça. O questionário continha 244 questões, sendo 28 utilizadas para avaliação da produtividade. O número médio de fêmeas em reprodução, somando-se matrizes, doadoras e receptoras de embriões foi de 53,5 fêmeas por criatório em todo Estado, o que corresponde a 53,6% do total de animais do rebanho. O número médio de receptoras de embriões variou de 17,7 a 37,6 cabeças, equivalente a uma média de 3 a 4 receptoras por doadora. A média de nascimentos em todo o Estado é de 22,7 potros, o que equivale a 42,5% do número médio de fêmeas em reprodução. A taxa de natalidade é de 94% em todo Estado, variando de 85% na mesorregião Centro Fluminense a 98% nas regiões das Baixadas Litorâneas e Noroeste Fluminense. Mais de 60% dos criatórios possuem índice de produtividade das matrizes acima de 0,5. A relação entre receptoras prenhes/doadoras em coleta demonstra uma média de 1,96 embriões concebidos por doadora, considerando para todo Estado. A utilização de inseminação artificial com garanhão da propriedade é maior que a utilização de monta natural. A taxa média de desfrute foi 0,23 em todo o Estado. A mesorregião Noroeste Fluminense apresentou os melhores índices de produtividade média do plantel de equinos da raça Mangalarga Marchador no Estado do Rio de Janeiro.

Palavras-Chave: cavalos, gestação, produção, reprodução

ABSTRACT

The objective of this work was to evaluate the productivity indexes of Mangalarga Marchador equine production systems. Questionnaires were applied to producers with farms located in the State of Rio de Janeiro and included in the Breeders' Association. The questionnaire contained 244 questions, of which 28 were used for the evaluation of productivity. The average of females in breeding, including mares, donors and recipients of embryos was 53.5 females per farm throughout the State, corresponding to 53.6% of the total of animals in the herd. The mean of mares of embryo recipients ranged from 17.7 to 37.6 head, equivalent to an average of 3 to 4 recipients per donor. The average number of births throughout the state is 22.7 foals, which is equivalent to 42.5% of the average number of breeding mares. The birth rate is 94% in the state, varying from 85% in the mesoregion Center Fluminense to 98% in the regions of Coastal Plains and Northwest Fluminense. More than 60% of the farms have a mare productivity index above 0.5. The ratio between pregnant / donor recipients' mares in collection shows an average of 1.96 embryos conceived by donor, considering for every state. The use of artificial insemination with stallion of the farm is greater than the use of natural mounts. The average rate of enjoyment was 0.23 across the state. The Northwest Fluminense mesoregion presented the best average productivity index of the Mangalarga Marchador breed in the state of Rio de Janeiro.

Keywords: *gestation, horses, production, reproduction*